

Ministère de l'éducation nationale de l'enseignement  
Supérieur et de la recherche scientifique  
.....

République du Mali  
.....  
Un peuple, Un but, Une foi



**Université des Sciences des Techniques et des Technologies de Bamako**

**Faculté de Médecine et d'Odonto-Stomatologie**

**FMOS**

Année universitaire 2021 – 2022

Thème

Mémoire N° : ..... /

***TUBERCULOSE PERITONEALE, UN CAS DIAGNOSTIQUE A  
L'ECHOGRAPHIE AU SERVICE DE RADIOLOGIE DU CHU  
GABRIEL TOURE***

Présenté et Soutenu publiquement le 09/01/2022 devant le jury de la Faculté de Médecine  
et d'Odontostomatologie

Par :

**Dr Maxime DEMBELE**

**Pour l'obtention du Diplôme Universitaire (D.U) en Echographie générale**

**Jury :**

Président : Pr Adama D. KEITA

Membre : Dr Mamadou N'DIAYE

Directeur : Pr Mahamadou Diallo

Ministère de l'éducation nationale de l'enseignement  
Supérieur et de la recherche scientifique

République du Mali  
.....

*TUBERCULOSE PERITONEALE, UN CAS DIAGNOSTQUE A  
L'ECHOGRAPHIE AU SERVICE DE RADIOLOGIE DU CHU  
GABRIEL TOURE*

## DEDICACES

Je dédie ce travail :

- A la mémoire de mon cher papa Martin DEMBELE. Etre père n'est sûrement pas toujours une mince affaire. Mais toi, tu as toujours su guider nos pas et nous montrer le droit chemin. Aujourd'hui, je veux te dire merci pour ta compréhension et toutes les attentions que tu as eu à notre égard. Tu nous manque beaucoup cher Papa, intercède auprès du Dieu de miséricorde pour nous.
- A ma chère maman Elisabeth DAKOUO ; Merci pour tous les plaisirs, la tendresse, la compréhension, les sourires et l'amour que tu nous as toujours donnés. Pardon pour les soucis, les angoisses et la fatigue que nous t'avons causées ! Chère maman merci pour ton amour, ce travail est le tien.
- A la mémoire de ma sœur ainée Marie Madeleine, tu t'es battu contre ce mal et durant tout ce temps de souffrance physique, tu nous as toujours rassuré par tes sourires et ton courage, mais hélas ce mal à eu le dessus sur toi. Puisse Dieu t'accueillir dans son paradis.
- A mes frères et sœurs : Marc, Michel, Mathias, Marie Ange, Marie Angeline, Marius, Martine et Marie Dasso, votre apport dans ce travail a été grand, vous avez su me reconforter à chaque fois que j'en avais besoin.
- A ma chère épouse Anouzo Abigalie Kamaté et mes deux garçons Sabéré Arnaud et Douba Martin. Ce travail est aussi le vôtre.

## **REMERCIEMENTS :**

Au seigneur Dieu de miséricordes qui m'a permis de réaliser cette œuvre. Gloire soit rendue à toi seul pour des siècles et des siècles. Ainsi soit-il.

Au professeur Mamadou Diallo, chef de service du service d'imagerie du CHU Gabriel Touré, aux médecins radiologues et aux internes du service d'imagerie du CHU Gabriel Touré, Merci pour votre disponibilité, vos conseils et la bonne courtoisie. Que Dieu soit votre soutien dans vos travaux de tous les jours.

Aux collègues promotionnels du DU-échographie générale 2021,

Au personnel du cabinet Médical Oua'Oua Martin DEMBELE pour votre bonne collaboration, puisse DIEU vous donner longue vie et réussite dans vos différents projets.

# **HOMMAGES AUX MEMBRES DU JURY**

### **A notre maître et président de jury**

**Professeur Adama Diaman KEITA, professeur agrégé en Radiologie, chef du service d'imagerie du CHU Point G**

Cher président, c'est un plaisir et un grand honneur que vous nous faites en acceptant de présider ce jury. Cela témoigne encore une fois de plus de l'importance que vous accordez à notre formation. Vous incarnez des qualités sociales enviées : une modestie exemplaire, un sens élevé de l'honneur d'humilité et du don de soi. Vous êtes pour nous un modèle de clarté d'efficacité de disponibilité et de travail acharné. Veuillez accepter, cher maître l'expression de notre admiration et soyez rassuré de notre profonde gratitude.

### **A notre maître et président de mémoire**

**Professeur Mahamadou DIALLO, professeur agrégé en Radiologie, chef de département et du service d'imagerie du CHU Gabriel TOURE**

C'est un honneur pour nous que vous ayez accepté de diriger ce travail. Votre courage, votre grande amitié pour vos collaborateurs et vos élèves, vos qualités d'homme de science et votre enthousiasme à transmettre votre savoir ont forgé l'admiration de tous. Nous apprécions grandement votre dynamisme et votre disponibilité à l'endroit de la jeune génération pour le bien-être de la santé en général, de l'imagerie en particulier. Veuillez retrouver ici cher maître notre profonde gratitude.

### **A notre maître et membre de Jury**

**Dr Mamadou N'DIAYE, Radiologue et chef d'unité d'imagerie du service de santé des armées**

Honorable maître, c'est un réel plaisir et un grand honneur pour nous de vous compter parmi les membres de notre jury. Votre rigueur pour le travail bien fait et votre expérience, nous ont marqué tout au long de notre formation. Trouvez ici cher Maître l'expression de notre profond respect.

## **LISTE DES ABREVIATIONS**

- DU : Diplôme Universitaire,
- TB : Tuberculose,
- EP : Extra Pulmonaire,
- TBP : Tuberculose Péritonéale,
- VIH : Virus de l'Immunodéficience Humaine,
- USA : Unit State of América,
- H/F : Homme/Femme,
- M : Mycobactérie ;
- NFS : numération Formule Sanguine,
- GB : Globules Blancs,
- VS : Vitesse de Sédimentation,
- IDR : Intradermo-Réaction,
- LA : Liquide d'Ascite,
- LDH : Lactates Déshydrogénases,
- AgHBs : Antigène du virus d'Hépatite B,
- G1P1V1 : Grossesse 1, Parité 1, Vivant 1,
- ASAT : Aspartame Amino-Transferase,
- ALAT : Alanine Amino-Transferase,
- RAS : Rien à Signaler,
- MGG : May-Grunwald Giemsa,

## **LISTE DES FIGURES :**

Figure I : le foie,

Figure II : le foie, le tronc porte et la vésicule biliaire,

Figure III : les reins,

Figure IV : la rate et le rein gauche,

Figure V : Utérus, coupe longitudinale et coupe axiale,

Figure VI : les ovaires,

Figure VII : épanchement péritonéale de moyenne abondance,

Figure VIII : épanchement liquidien et les anses grêles à travers le collet de la hernie ombilicale,

Figure IX : doppler couleur sur les anses passant à travers l'orifice herniaire,

Figure X : calcification sur l'ovaire gauche.



# **PLAN :**

## **Introduction**

### **I- Généralités**

### **II- Matériels et méthodes**

### **III- Résultats**

### **IV- Commentaires et discussion**

## **Conclusion**

## **Recommandations**

## **Références**

## INTRODUCTION

La tuberculose est une pandémie mondiale, 2 milliards de personnes (1/3 population mondiale) sont porteuses du bacille tuberculeux. 5 à 10 % des sujets infectés développent la maladie ou deviennent contagieux au cours de leur existence. Son évolution dans le temps est instable ; En 2004, l'incidence était stable ou en baisse, l'exception étant la région africaine, où l'incidence était en hausse suivant la propagation du VIH. [1]

Selon les études de l'OMS, l'incidence est en augmentation [2]

- 9,27 millions de cas en 2007,
- 9,24 millions de cas en 2006,
- 8,3 millions de cas en 2000,
- 6,6 millions de cas en 1990,
- Asie (55 %) et en Afrique (31 %),
- Sur les 9,27 millions de nouveaux cas en 2007, on estime que 1,37 million (15 %) étaient VIH-positifs.

La tuberculose péritonéale pose un problème de santé publique dans les régions endémiques.

- 1 à 2 % de toutes les localisations de la tuberculose et 31 à 58% des localisations abdominales.
- Association à une atteinte pulmonaire : 3,5%
- Touche des adultes jeunes, moyenne d'âge de 28 ans

Au Mali, une étude réalisée en 2003 dans le service de médecine interne a montré que la tuberculose péritonéale représentait 4,13 % de l'ensemble des cas de tuberculose. L'âge moyen a été de  $37,7 \pm 15$  ans avec des extrêmes à 12 et 65 ans. [1]

L'ascite est un signe fréquent de diverses affections dont la tuberculose péritonéale encore fréquente en Afrique noire [3, 4, 5, 6]. Le péritoine occupe la 2ème place dans les localisations de la tuberculose après la plèvre et les poumons [7]. Son diagnostic clinique est difficile du fait du polymorphisme des signes. Ce qui confère un rôle important aux examens paracliniques comme la laparoscopie et dans une certaine mesure l'échographie. Dans ce travail d'étude de cas, nous voulons relever les signes échographiques et apprécier l'apport de cet examen dans le diagnostic de la tuberculose péritonéale ascitique.

## **OBJECTIFS**

### **Objectif général**

Décrire l'apport de l'échographie dans le diagnostic de la tuberculose péritonéale ;

### **Objectifs spécifiques**

Faire la revue de la littérature.

Dégager la sémiologie échographique de la tuberculose péritonéale.

#### **I- GENERALITES**

##### **1- Définition :**

La tuberculose péritonéale est une infection de la séreuse péritonéale par le bacille tuberculeux.

##### **2- Rappels :**

La tuberculose est une maladie infectieuse et contagieuse secondaire à la multiplication de bactéries appartenant à la famille des mycobactéries.

• Espèces responsables de TBP :

- ❖ M. tuberculosis : +++
- ❖ M. bovis : rare.

L'infection du péritoine est secondaire à :

- ❖ Dissémination par rupture d'un ganglion mésentérique infecté à partir d'une infection pulmonaire,
- ❖ Dissémination à partir des lésions des organes avoisinants (génitale, intestinale) : mécanisme rare,
- ❖ Concomitante avec une miliaire TB.

##### **3- Diagnostic :**

#### **3.1- Clinique**

Mode de début : souvent progressif, insidieux, quelques semaines à quelques mois caractérisés par :

- ❖ Augmentation progressive du volume de l'abdomen.
- ❖ Signes généraux (3A : asthénie, anorexie, amaigrissement, fièvre, sueurs nocturnes).
- ❖ Douleurs abdominales minimales.
- ❖ Troubles du transit ; constipation ++.
- ❖ Aménorrhée.

Phase d'état : ascite constituée : examen physique retrouve :

- ❖ Ascite libre de volume variable.
- ❖ Parfois : sensibilité abdominale.

**Tableau I** : Circonstances de découvertes et fréquence des signes : [1]

Circonstances de découverte	Pourcentage ( %)
Ascite	83
Fièvre	65
Amaigrissement	62
Douleur abdominale	58
Stérilité secondaire	9
Diarrhée	4.6
Grossesse extra utérine	2.3
Masse abdominale	2.3

### 3.2- Paraclinique :

#### Examens d'orientation et évaluant le retentissement

- ❖ NFS : Fréquemment : Anémie normocytaire normochrome minime à modérée.
- ❖ Thrombocytose.
- ❖ GB : correct.
- ❖ Lymphocytose n'est pas rare.
- ❖ VS : Toujours accéléré.

Ponction d'ascite exploratrice :

- ❖ Aspect macroscopique : souvent citrin.
- ❖ Etude biochimique : Protéines >25 g/l dans 100%. Sensibilité élevée si TBP complique une cirrhose
- ❖ Étude cytologique : numération variable,

#### Examens ayant une valeur de présomption :

- ❖ IDR à la tuberculine : A une faible sensibilité et une faible spécificité. Positive dans 53%
- ❖ Ponction d'ascite exploratrice : diminution de Glucose dans LA : glucose Sanguin < 0.96
- ❖ LDH dans LA : élevés.

## **Examen radiologique :**

- ❖ Échographie abdominale : Elle permet d'aider au Diagnostic positif en montrant
  - Ascite : cloisonnée ou libre.
  - Filaments intra-ascitiques hyperéchogènes.
  - Epaissement des feuillets péritonéaux et de l'épiploon et infiltration nodulaire ou stellaire du mésentère.
  - Les ganglions réalisent des masses hypo-échogènes de formes variables, multiples parfois confluentes.
  - L'épiploon : en général hyperéchogène et hétérogène,
  - Permet également aider au diagnostic différentiel.
  - Guider la ponction et aspiration des adénomégalies.

## **II- METHODES ET MATERIEL**

### **1- METHODE :**

#### **CADRE D'ETUDE :**

Notre étude a été réalisée au Mali, plus précisément à Bamako au service d'imagerie du CHU Gabriel Touré.

#### **PERSONNEL DU SERVICE :**

Le personnel se compose de :

- Un (1) Professeur titulaire en Radiologie, chef de département.
- Trois (03) médecins radiologues praticiens.
- Dix (10) assistants médicaux en Radiologie.
- Deux (02) techniciens supérieurs de Radiologie.
- Deux (02) secrétaires.
- Un (01) manœuvre.

A ceux-ci peuvent s'ajouter :

- Les étudiants en médecine faisant leur stage et leur thèse.
- Les médecins en spécialisation (DES) de Radiologie et d'imagerie médicale,
- Les médecins stagiaires venant des structures périphériques.
- Les étudiants en D.U d'échographie.

## **2- MATERIELS :**

Le matériel était constitué de :

Un appareil d'échographie marque Siemens muni de quatre sondes,

### **TYPE D'ETUDE**

Il s'agissait d'une étude descriptive à propos d'un cas clinique

### **IDENTITE DU PATIENT**

Il s'agit d'une patiente âgée de 32 ans, résidant à Kalabancoro Hèrèmacono,

Profession : enseignante

Statut Matrimonial : célibataire

### **ANTECEDENTS :**

- Médicaux : Néant
- Chirurgicaux : Néant
- Familiaux : néant
- Gynéco-obstétrical : G1P1V1

### **HISTOIRE CLINIQUE :**

Cette patiente avait été consulté au service de médecine pour fièvre, perte de poids, augmentation du volume abdominale, douleur abdominale et anorexie présentes depuis plusieurs semaines.

Deux mois au paravent, elle a été consultée dans un cabinet médicale à pour un syndrome infectieux où un bilan a été réalisé mais était revenu normal à part une goutte épaisse positive à 50 trophozoites/mm<sup>3</sup>. (Goutte épaisse, la glycémie, la sérologie AgHBs et la numération formule sanguine).

### **EXAMEN CLINIQUE :**

Inspection : elle ne retrouve aucune particularité,

Palpation : elle retrouve une douleur peri-ombilicale.

## **III- RESULTAT**

### **1- ECHOGRAPHIE ABDOMINO-PELVienne :**

Le foie : mesure 132 mm en avant du rein droit, ses contours sont réguliers et son parenchyme est homogène. Les veines hépatiques, le tronc porte et les voies biliaires intra et extra hépatiques sont perméables et non dilatés.

La vésicule biliaire est alithiasique et de paroi fine.

La rate mesure 98 mm de grand axe, son parenchyme est homogène, ses contours sont réguliers.

Le pancréas est de taille normale et d'échostructure homogène.

Les reins sont de taille et de topographie normales, ils sont bien différenciés, alithiasiques et non dilatés.

Pas d'adénopathie profonde.

Présence d'un épanchement diffus intra péritonéal de moyenne abondance.

Présence d'une hernie ombilicale dont le collet s'étend sur 28 mm contenant du liquide péritonéal et des anses intestinales peu mobiles mais vascularisées au Doppler.

Présence d'une distension aéro-stercorale modérée des anses intestinales de prédominance colique.

La vessie vue en réplétion est de contenu anéchogène, alithiasique, sa paroi est fine.

L'utérus mesure 78 x 48 x 36 mm, homogène, de contours réguliers, il est vide avec un endomètre fin.

Les ovaires mesurent 41 x 20 mm à droite et 52 x 29 mm à gauche. Le gauche est porteur de deux calcifications de 05 mm et 07 mm

Conclusion :

Absence de lésion d'organes pleins intra-abdominal.

Epanchement liquidien diffus intra-péritonéal de moyenne abondance : éliminer à priori une origine infectieuse notamment une tuberculose péritonéale.

Ailleurs ; une ponction écho-guidée a ramené un liquide jaune citrin.

Hernie ombilicale non compliquée dont le collet s'étend sur 28 mm

Utérus vide et homogène ce jour.

Dystrophie ovarienne bilatérale micro folliculaire sur un aspect d'ovarite chronique gauche.

## **2- BILAN BIOLOGIQUE**

- Créatininémie : 55.60 Umol/l
- Glycémie : 0.96g/dl

- Goutte épaisse : présence de plasmodium falciparum soit 50 Trophozoites
- Taux d'hémoglobine : 10.7 g/dl
- Leucocyte : 5.7 Mille/mm<sup>3</sup>
- Hématies : 4.14 Mille/mm<sup>3</sup>
- Plaquettes : 385 Mille/mm<sup>3</sup>
- Transaminases ASAT (TGP) : 12.49 UI/l
- Transaminases ALAT(TGO) : 21.73 UI/l
- Sérologie HIV : Négatif
- IDR : Positif à 15 mm
- Etude cyto bactériologique du liquide d'ascite :
  - ✓ Examen macroscopique :
    - Aspect : translucide
    - Couleur : jaune citrin
    - Coagulation : absence
  - ✓ Examen microscopique :
    - Etat frais :
    - Leucocytes : 70
    - Autres : RAS
  - ✓ Coloration :
    - Gram direct : Négatif
    - MGG :
    - Lymphocytes : 86%
    - Neutrophiles : 14%
  - ✓ Chimie :
    - Protéines : 61.7 g/dl
    - Triglycérides : 0.554 g/ dl
    - Lipase : 9.3 g/dl
  - ✓ Culture : Stérile

Conclusion : liquide d'ascite en faveur d'un exsudat.



### 1.9.1- ICONOGRAPHIE :

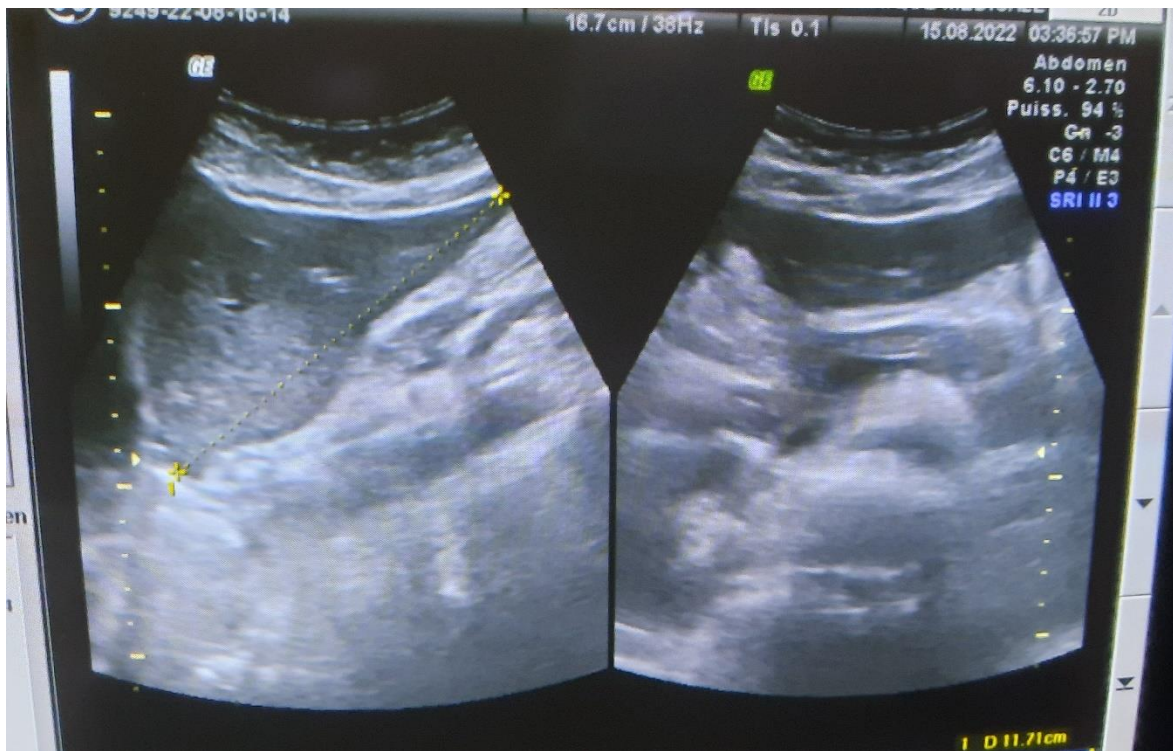


Figure 1 : coupe longitudinale du foie gauche et le pancréas

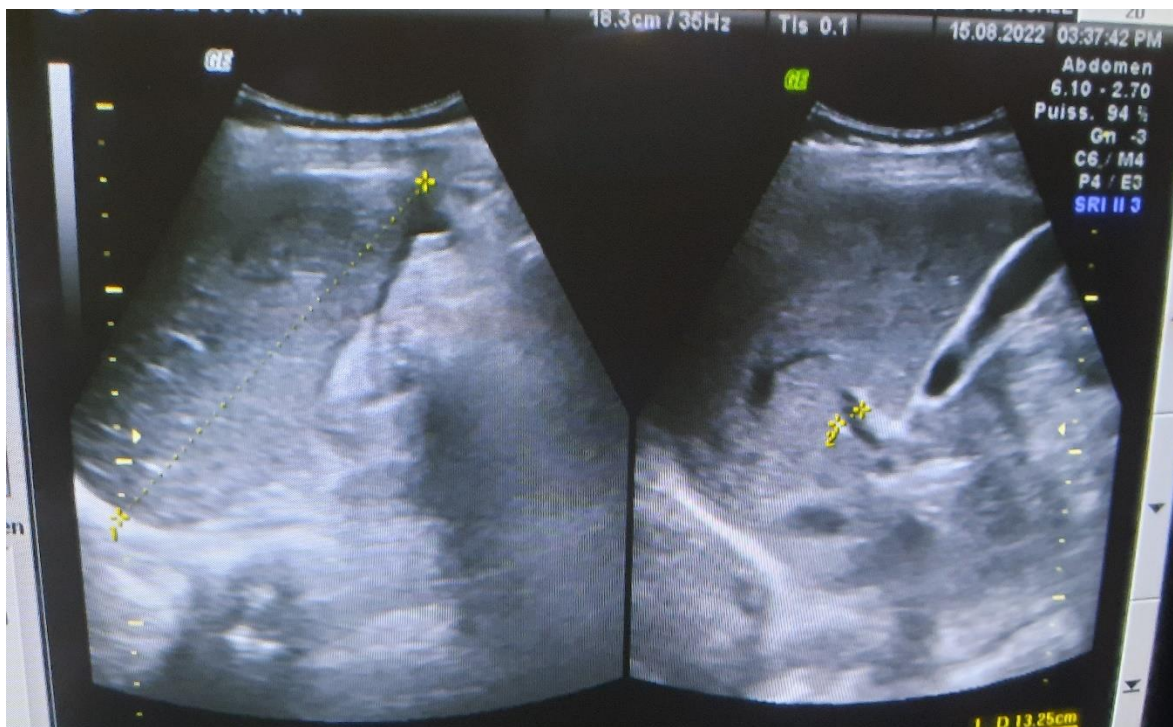


Figure 2 : grand axe du foie, le tronc porte et la vésicule biliaire

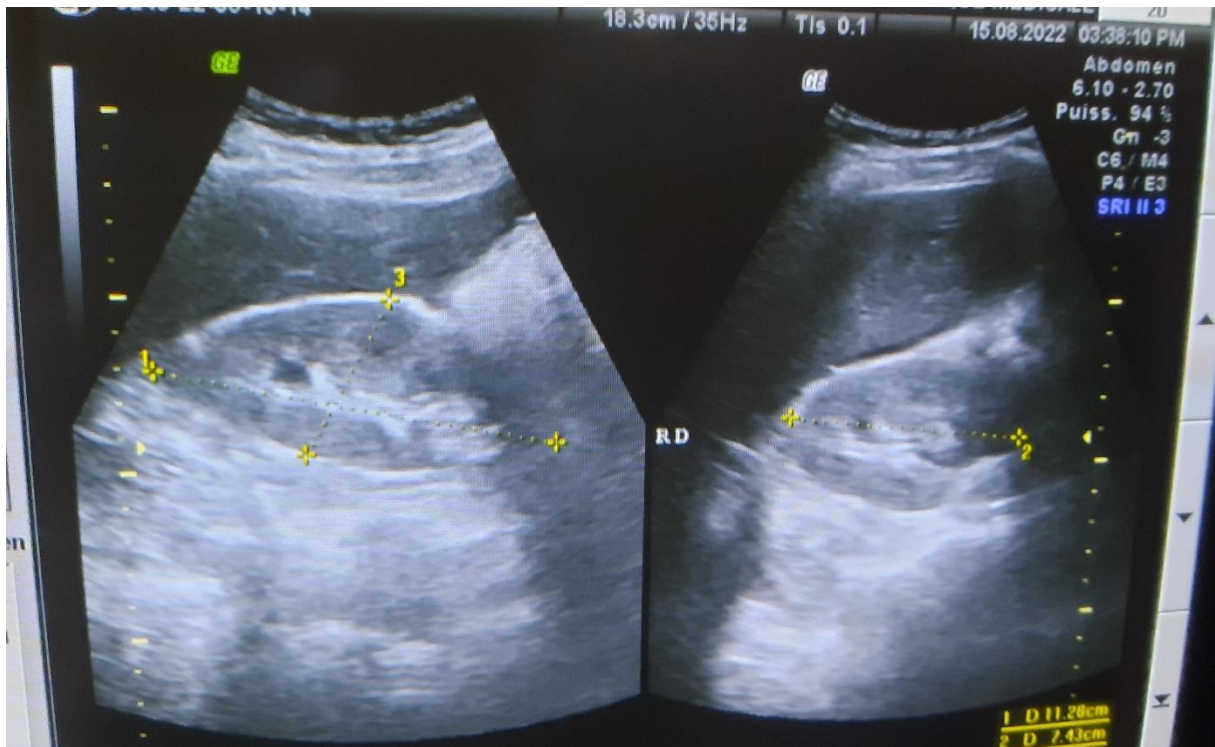


Figure 3: grand axe du rein droit et du rein gauche

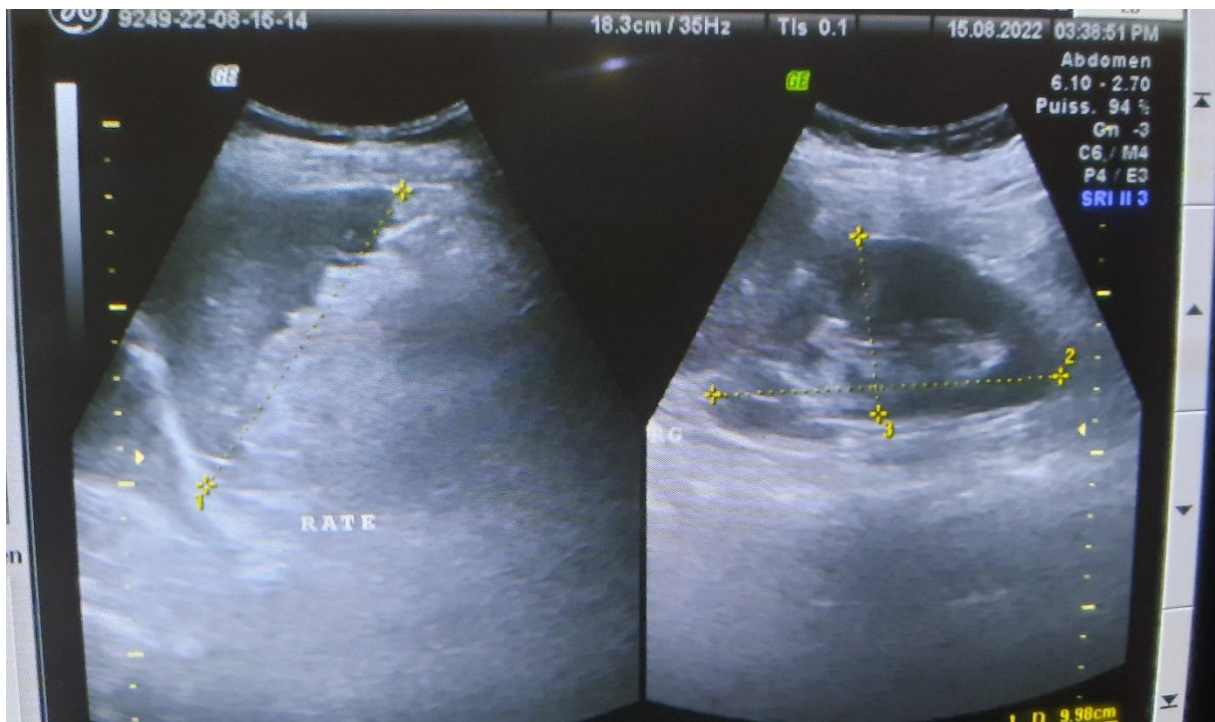


Figure 4: la rate et le rein gauche

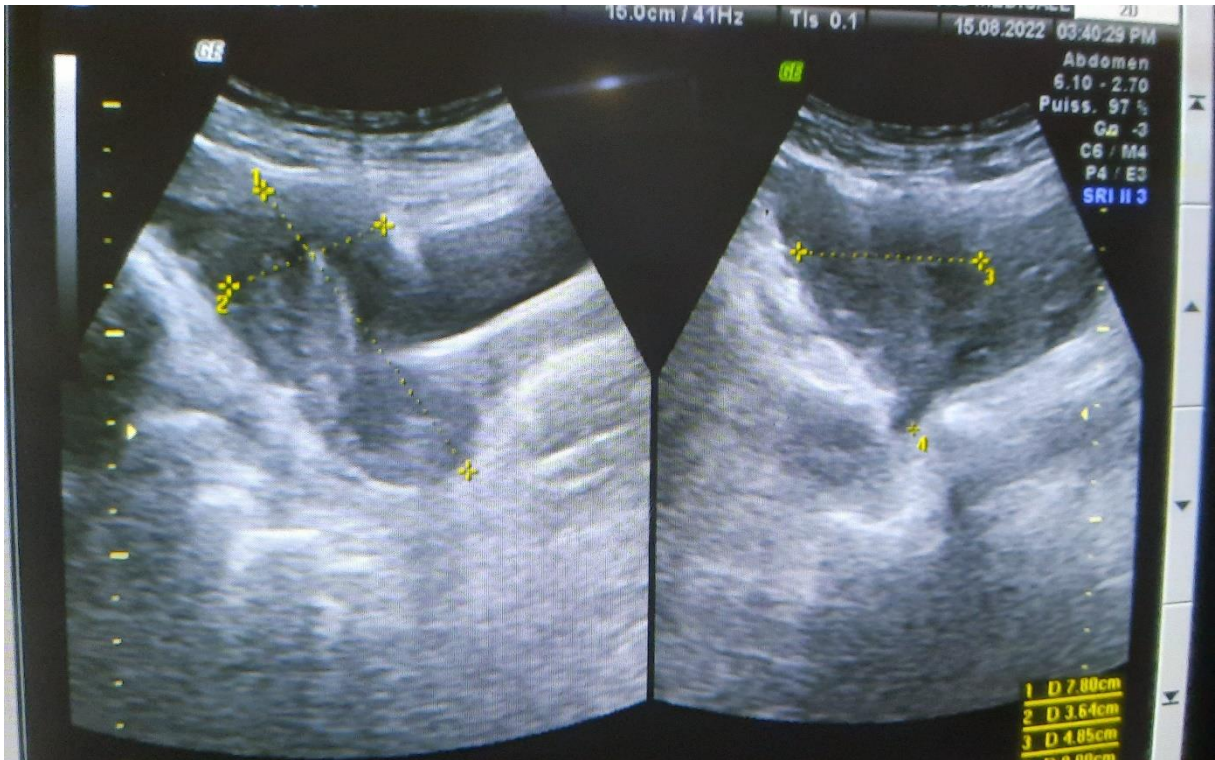


Figure 5: coupe longitudinale et coupe transversale de l'utérus

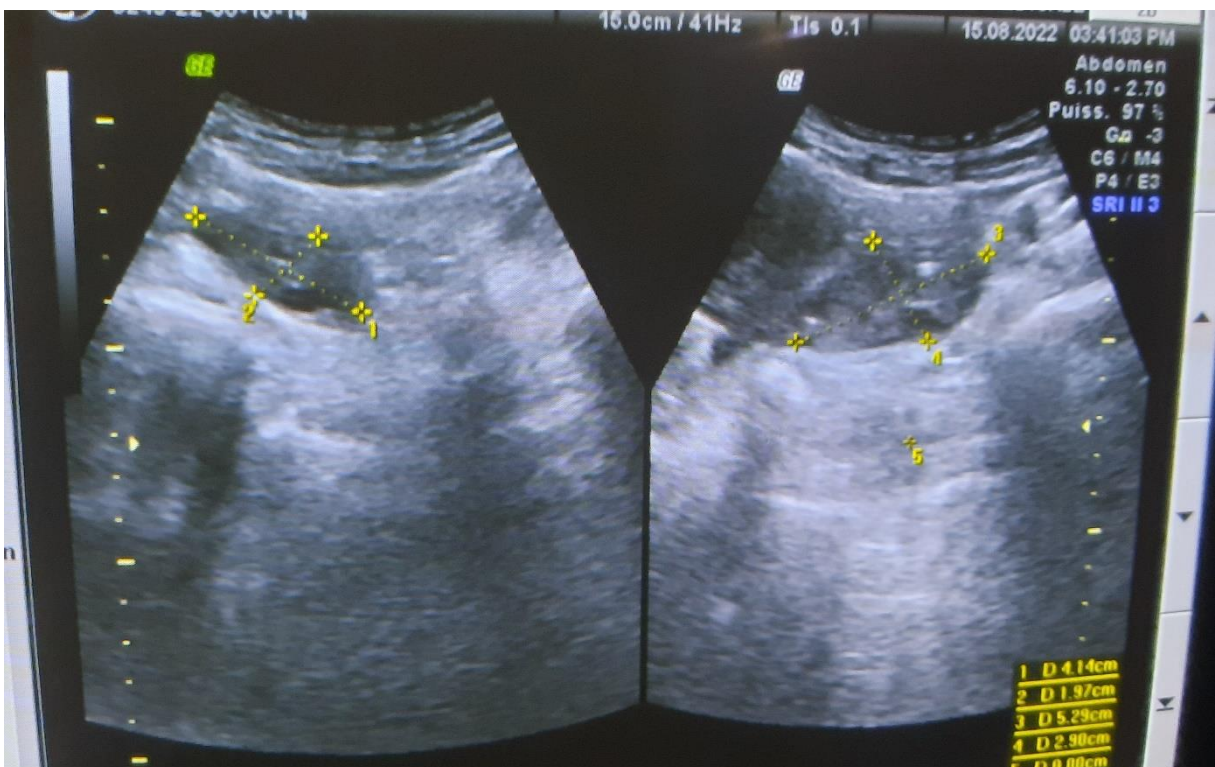


Figure 6: l'ovaire droit et l'ovaire gauche

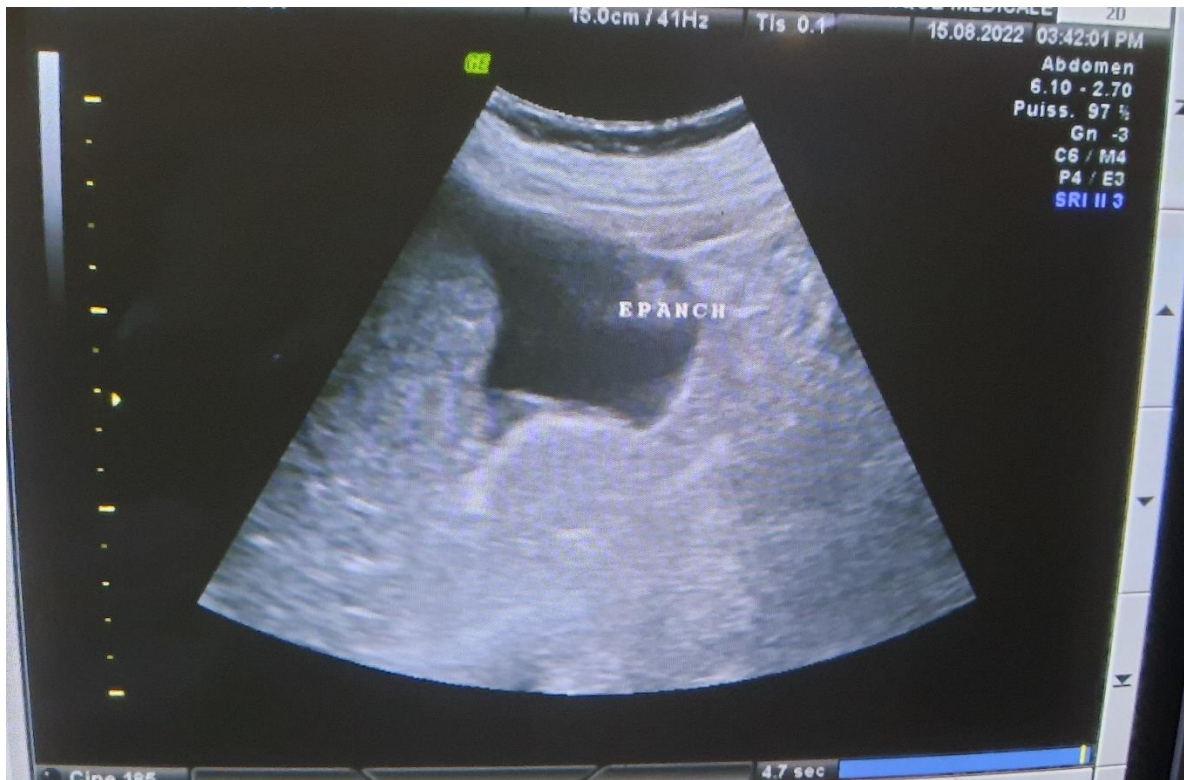

Figure 7: épanchement péritonéale

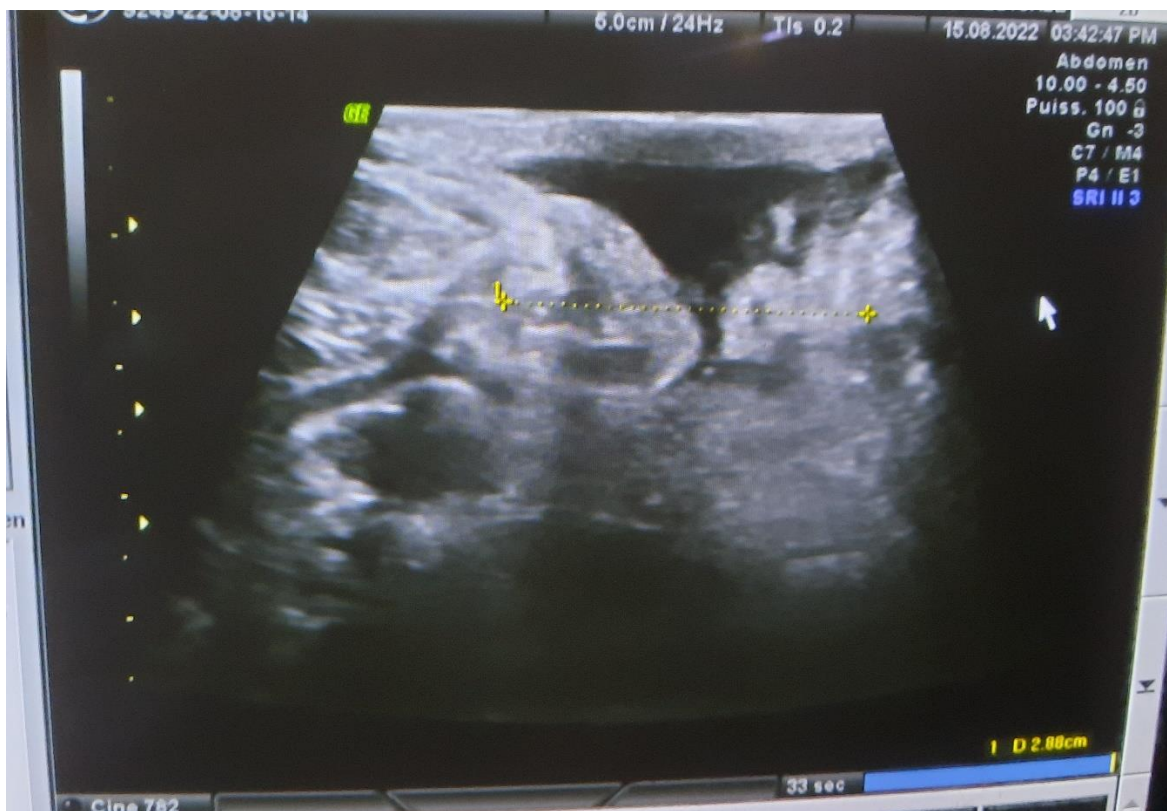

Figure 8: épanchement liquidien et les anses intestinales à travers le collet de la hernie ombilicale

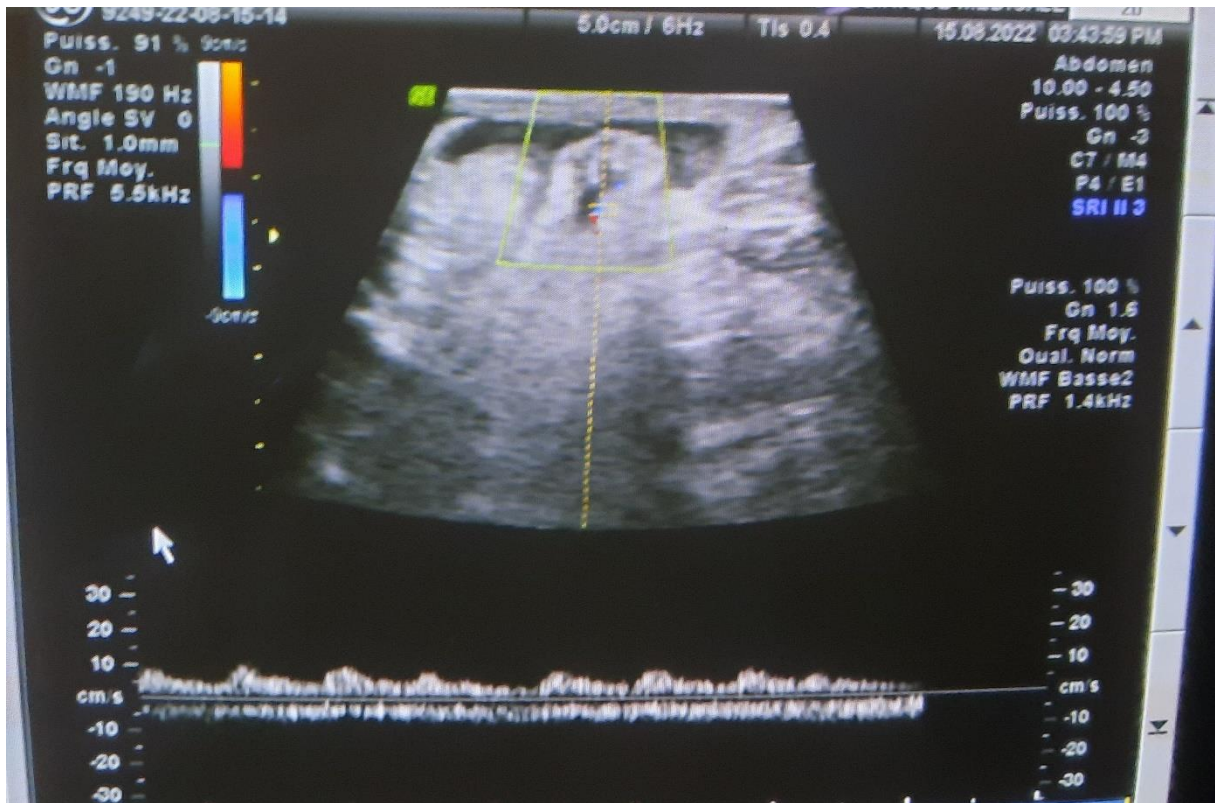


Figure 9: le doppler sur les anses qui passent à travers l'orifice herniaire

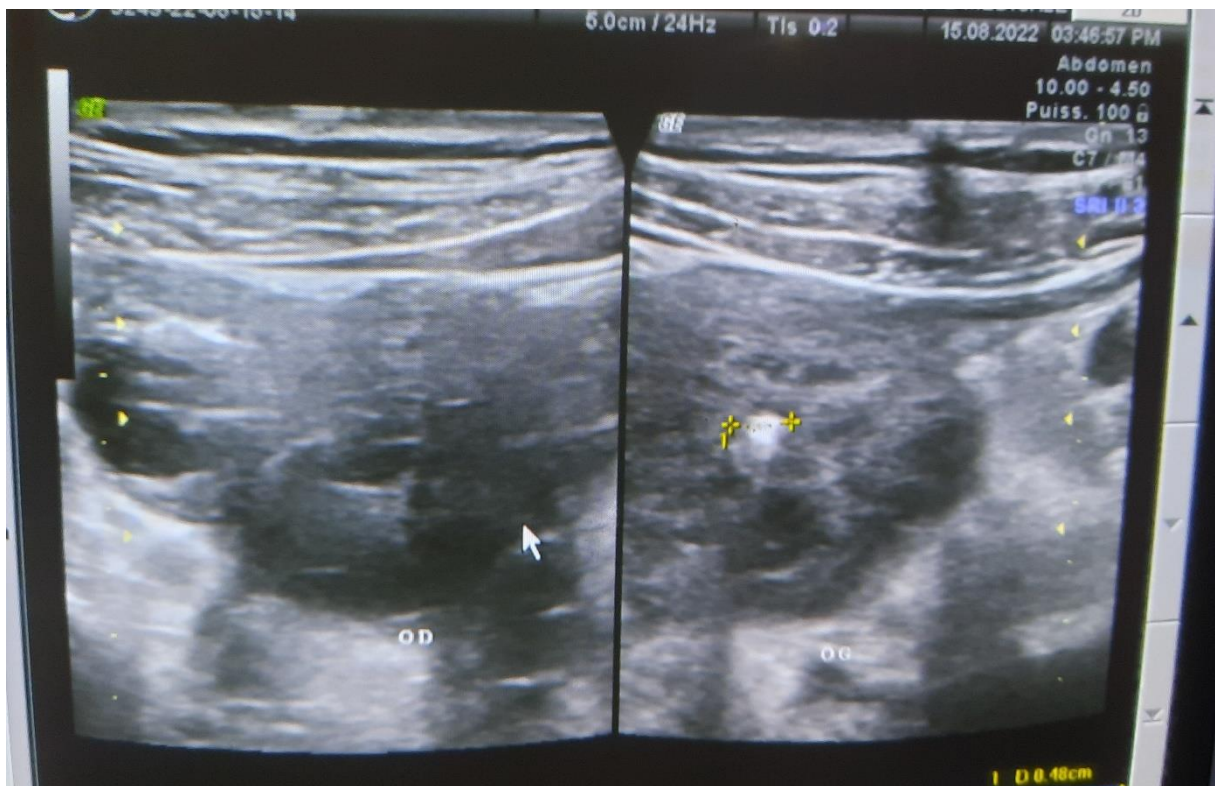


Figure 10: une calcification sur l'ovaire gauche

**TRAITEMENT D'EPREUVE RECU PAR LA PATIENTE :**

Vu les résultats de l'échographie, une positivité de l'IDR, une augmentation des protéines à 61.7 g/dl, une augmentation des Lymphocytes à 86% associé au tableau clinique, le service de pneumologie du CHU du Point G a décidé de mettre la patiente sous traitement de la tuberculose péritonéal.


ID = 36357999  
 No 28/22/22  
 Service : Pneumologie  
 HÔPITAL DU POINT G  
 Tél : 222 50 02 / 222 50 03  
 B.P. 333 - BAMAKO  
 République du Mali

Prénom : Ensigna  
 Sexe : F  
 Age : 32 ans  
 Contact à Bamako : Kalalan Coures Reserwateno  
 Nationalité : Malienne  
 Tel : 79 35 57 71

Date	Observations et traitements
22/8/2022	Paciente de 32 ans présentant une fièvre ascide de moyenne abondance d'apparition d'au moins de 3 mois avec des infections avec fièvre (F) importante avec perte de poids - une distension abdominale qui a fait l'objet de EDI - Abcès du bilan ECBC + et IDR ⊕

ECG = J max norm  
 leucocytes = 70

Date	Observations et traitements
	lymphocytes = 86%
	proches = 61,7 g/l
I DRG 15 min	
devant le \$ d'impaction bacillaire et une pleurésie exudative lymphatique et	
I DRG 15 min	leucocytes
fe pleural 2R H2E / 4 RH	

  
 Dr B. CAR  
 Service de Pneumologie  
 Tél. 7 37 70 23

Page II : suite du dossier médical établi en pneumologie le 22/08/2022

CELLULE SECTORIELLE DE LUTTE CONTRE LE VIH/SIDA,  
LA TUBERCULOSE ET LES HEPATITES VIRALES (CSLS-TBH)

Carte d'Identité du Patient Tuberculeux

Nom et prénom du patient tuberculeux : *Kalaban Coro* N° dans le registre du CDT :

Adresse : *Kalaban Coro* Date d'enregistrement : .....

Sexe : M  F  Age : *39 ans*

Centre de soins : .....

Accompagnateur (Nom et adresse).....

Forme de la maladie (cocher une case) <i>peritone</i>			
<input type="checkbox"/>	Pulmonaire	<input checked="" type="checkbox"/>	Extra-pulmonaire
Type de patient (cocher une case)			
<input checked="" type="checkbox"/>	Nouveau	<input type="checkbox"/>	Traitement après PDV
<input type="checkbox"/>	Rechute	<input type="checkbox"/>	Traitement après échec
<input type="checkbox"/>	Transfert entrant	<input type="checkbox"/>	Autres

1. PHASE INITIALE :

Médicaments	(RHZE)		RHZ		E100
Régime					
Posologie	<i>4</i>				

2. PHASE DE CONTINUATION :

*HIV = NEG.*

Médicaments	R150H75	RHE	R60H60	R60H30
Régime				
Posologie				

Date du début de traitement.....

Date des examens bactériologiques et résultats

Frottis d'expectoration				Poids (kg)
Mois	Date	N° du labo	Résultat	
S0	<i>22-8-22</i>			<i>78kg</i>
S2				
S3				
S5				
S6				
S8				

Fiche de suivi de traitement de la patiente.



**PHASE INITIALE INTENSIVE**

Mois	Jour	1	2	3	4	5	6	7	8	9	10	11	12	13	14	15	16	17	18	19	20	21	22	23	24	25	26	27	28	29	30	31		
Aout	22																																	
Sept		X	X	X	X	X	X	X	X	X	X	X	X	X	X	X	X	X	X	X	X	X	X	X	X	X	X	X	X	X	X	X	X	
Oct		X	X	X	X	X	X	X	X	X	X	X	X	X	X	X	X	X	X	X	X	X	X	X	X	X	X	X	X	X	X	X	X	

\*Cocher la case correspondante dès que les médicaments ont été administrés

**PHASE DE CONTINUATION**

Mois	Jour	1	2	3	4	5	6	7	8	9	10	11	12	13	14	15	16	17	18	19	20	21	22	23	24	25	26	27	28	29	30	31	
Octobre																																	
Novembre								X																									
Dec																																	

\*Cocher d'une X (croix) le jour de la prise supervisée de médicaments ou encore la date de recueil des médicaments. Lorsque les médicaments sont remis aux patients sous automédication, tirer une ligne horizontale (-----) pour indiquer le nombre de jours de traitement auquel la provision de médicaments correspond.

Fiche de suivi du traitement :

✓ La phase initiale intensive qui s'étendait du 22 Aout au 24 octobre 2022.

Durant cette phase, la patiente suivait une quadrithérapie (4RHZE : Rifampicine, Isoniazide, Pyrazinamide et Ethambutol).

✓ La phase de continuation qui a commencé le 25 octobre et se poursuit.

Pendant cette phase, la patiente est sous trithérapie (4RHE : Rifampicine, Isoniazide et Ethambutol) et cela doit durer 4 mois.

**CONTROLE ECHOGRAPHIQUE UNE SEMAINE APRES LE DEBUT DU TRAITEMENT :**

**RESULTAT :**

Le foie mesure 147 mm en avant du rein droit, ses contours sont réguliers, et son parenchyme est échogène ;

Les veines hépatiques, le tronc porte et les voies biliaires intra et extra hépatique sont perméables et non dilatés ;

La vésicule biliaire est alithiasique et de paroi fine ;

La rate mesure 86 mm de grand axe, son parenchyme est homogène, ses contours sont réguliers ;

Le pancréas est de taille normale et d'écho structure homogène ;

Les reins sont de taille et de topographie normale, ils sont bien différenciés, alithiasiques et non dilatés ;

Pas d'adénopathie profonde ;

Mise en évidence d'un épanchement liquidien inter anse de faible abondance dans le pelvis ;

Distension aérique diffuse ;

La vessie vue en réplétion est de contenu anéchogène, alithiasique, sa paroi est fine ;

L'utérus mesure 85x62x40 mm, homogène, de contours réguliers, il est vide ;

L'ovaire droit porte un kyste de 33x25 mm de paroi fine ;

L'ovaire gauche mesure 36x23 mm avec une calcification parenchymateuse de 08 mm, il est micro folliculaire

### CONCLUSION :

- Epanchement liquidien inter anse de faible abondance dans le pelvis : **traitement pour tuberculose péritonéale favorable ce jour,**
- Foie, vésicule biliaire, pancréas, rate et reins sont d'aspect échographique normal ce jour ;
- Distension aéro-colique diffuse ;
- Utérus vide et homogène ce jour ;
- Kyste ovarien droit fonctionnel de 33x25 mm ;
- Calcification parenchymateuse ovarienne gauche de 08 mm

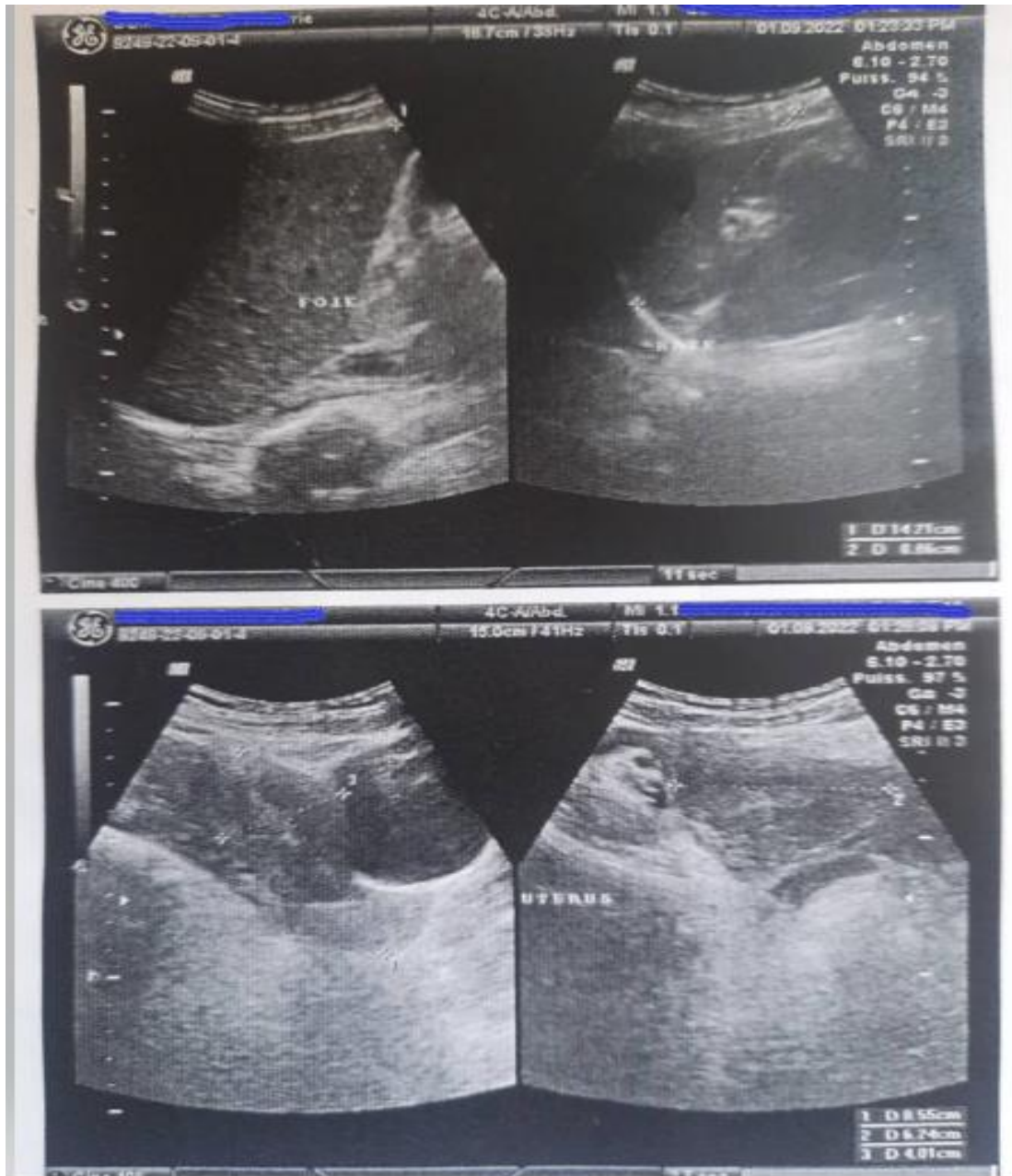

Figure 11: a) grand axe du foie, b) grand axe de la rate, c) coupe longitudinale de l'utérus, e) coupe transversale de l'utérus

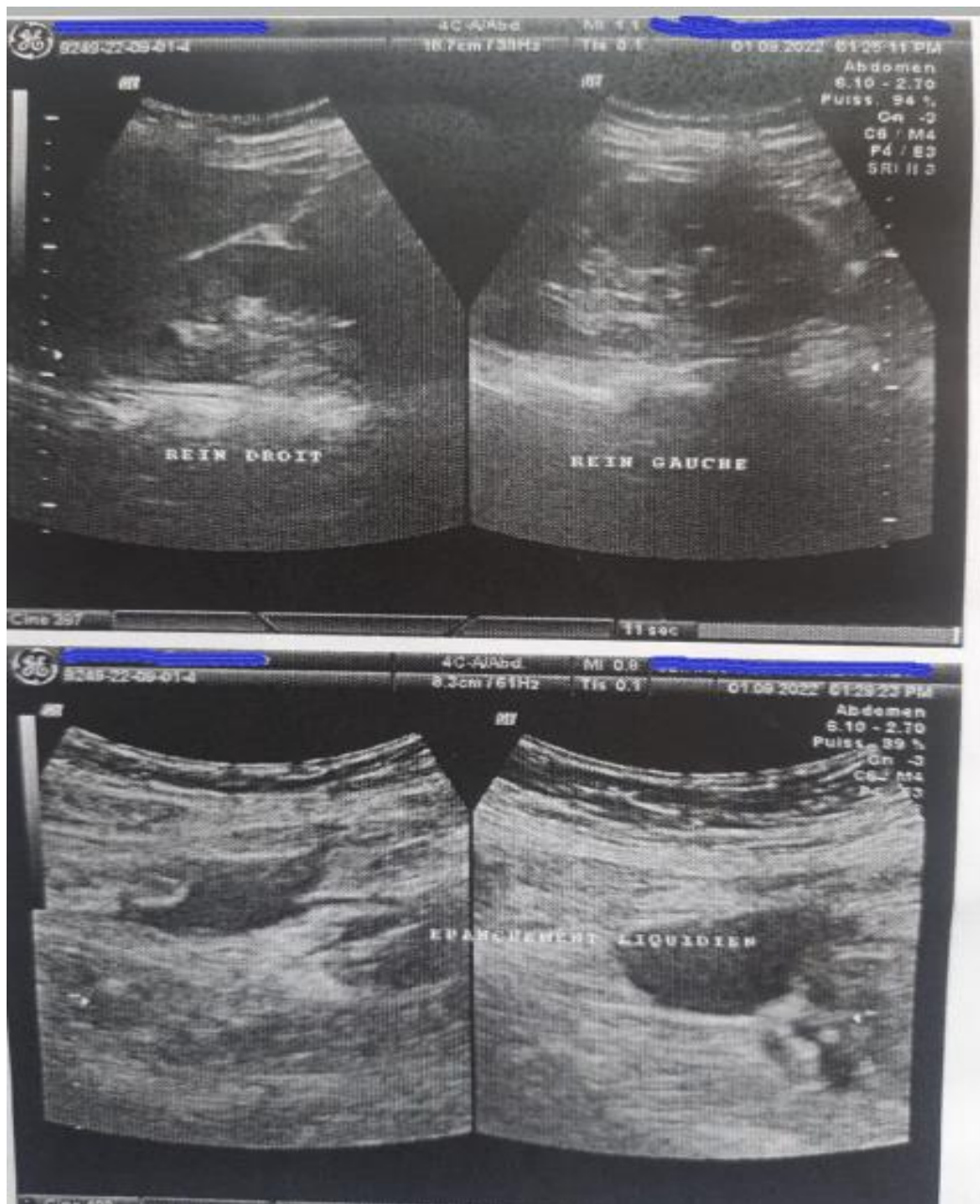

Figure 12: a) coupe axiale du reins droit, b) coupe axiale du rein gauche, c et e) épanchement liquidien dans le péritoine

## **CONTROLE ECHOGRAPHIQUE APRES DEUX MOIS DE TRAITEMENT :**

### **RESULTATS :**

Le foie mesure 128 mm en avant du rein droit, ses contours sont réguliers et son parenchyme est homogène sans lésion focale ;

Les veines hépatiques, le tronc porte et les voies biliaires intra et extra hépatiques sont perméables et non dilatés ;

La vésicule biliaire est alithiasique et de paroi fine ; la rate mesure 92 mm de grand axe, son parenchyme est homogène, ses contours sont réguliers ;

Le pancréas est de taille et d'écho structure homogène ;

Les reins sont de taille et de topographie normales, ils sont bien différenciés, alithiasiques et non dilatés ;

Pas d'ascite ni d'adénopathie profondes ;

Ecran gazeux diffus du cadre colique ;

La vessie vue en faible réplétion est de contenu anéchogène et alithiasique ;

L'utérus mesure 82x52x36 mm, il est homogène de contours réguliers et vide ;

Les ovaires mesurent 34x22 mm à droite et 37x23 mm à gauche, ils sont porteur de quelques micros follicules ;

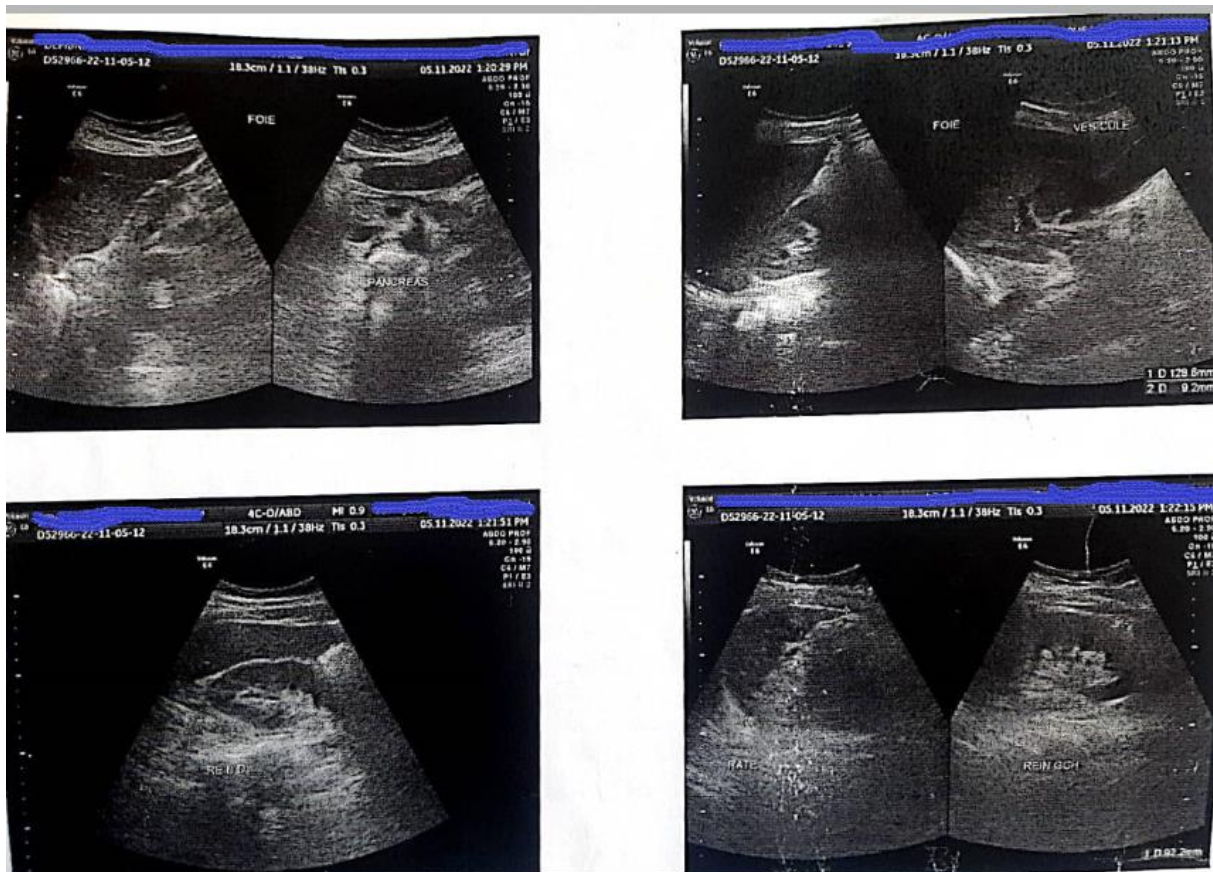
Aspect d'épanchement liquidien dans le douglas.

### **CONCLUSION :**

Absence de lésion des organes pleins intra abdominaux ;

Ecran gazeux diffus du cadre colique ;

Utérus et ovaire d'aspect normal.



#### IV- COMMENTAIRES ET DISCUSSIONS

##### ASPECTS EPIDEMIOLOGIQUES :

Dans le monde, la tuberculose est responsable de près de 9 millions de nouveaux cas et de 1,45 million de décès [8]. L'atteinte pulmonaire est la plus fréquente et constitue la forme de diffusion de la maladie. L'atteinte péritonéale représente 4% des tuberculoses [1]. Si le diagnostic est fréquemment évoqué dans les pays à forte prévalence, il reste problématique dans les pays développés où la maladie est rare. L'intérêt de cette forme repose sur la difficulté du diagnostic qui fait souvent recours à la coelioscopie avec des prélèvements péritonéaux.

##### ASPECT DIAGNOSTIC :

Le diagnostic de tuberculose péritonéale est difficile à établir, parce qu'il n'existe pas de signes pathognomoniques aux examens cliniques et échographiques. Les différents aspects échographiques se retrouvent dans plusieurs autres affections.

La triade ascite, douleurs abdominales et fièvre est une présentation classique des tuberculoses péritonéales, présente dans 70% des cas [9]. Cette association a été retrouvée chez notre patiente.

L'ascite est observée dans les tumeurs malignes [10] primitives ou secondaires du péritoine, dans les hypertensions portales dont la cirrhose est l'une des causes les plus fréquentes. Dans les cas de tuberculose péritonéale, c'est l'un des signes les plus observés selon la thèse de Kacou [5],

Chez notre patiente, l'échographie a objectivé une ascite de moyenne abondance, l'IDR était positive, la recherche de mycobactéries dans les liquides d'ascite ainsi que la culture d'ascite étaient négatives. Cette culture n'est positive que dans 35% des cas par les méthodes conventionnelles [11]. Selon Pichard l'IDR n'est positive que dans la moitié des cas de tuberculose péritonéale au Mali [12]. La valeur prédictive positive de l'IDR est comprise entre 50 et 67 % ce qui donne une importance toute relative à ce test [11].

Pour obtenir ce pourcentage de 76 % de diagnostic échographique, nous les avons associés aux signes cliniques et avons tenu compte du fait de l'endémicité de la tuberculose dans notre région.

Selon une étude réalisée par l'université de Sousse en Tunisie sur une période de 10 ans, l'échographie abdominale chez tous les patients avait montré un épanchement péritonéal dans 61 cas (95,3 %), des adénopathies abdominales dans 27 cas (42 %) et un épaississement mésentérique ou péritonéal dans 11 cas (17 %). [13]

Dans notre cas spécifique l'échographie a montré un épanchement péritonéales libre.

Selon une étude menée par Benzoubeir Nadia [14] chez 335 patients hospitalisés entre janvier 1991 et septembre 2003 pour une symptomatologie pouvant faire partie d'une tuberculose péritonéale, le diagnostic de tuberculose péritonéale a été porté à l'échographie dans 95 % des cas. Cette exploration a permis de mettre en évidence des granulations péritonéales dans 94 % des cas, avec un péritoine épaissi et des adhérences dans presque tous les cas, des anses intestinales agglutinées accolées entre elles autour d'un mésentère épaissi dans 59 % des cas. L'association chez un même malade d'un péritoine épaissi siège de granulation et d'adhérences semble fortement évocatrice d'une tuberculose péritonéale. Ces aspects lésionnels ont permis de préciser les formes anatomo-échographiques de cette affection : forme fibro-adhésive (59 % des cas), forme ascitique libre (30 % des cas), forme ulcéro caséuse (10 % des cas) et forme encapsulante dans 1 % des cas. Le diagnostic échographique a été confirmé dans tous les cas par des prélèvements péritonéaux sous laparoscopie ou mini laparotomie pour les formes fibro-adhésives. La confrontation des données échographiques à celles observées au cours de la laparoscopie ou de la mini laparotomie aussi bien chez les malades ayant une tuberculose péritonéale que

ceux pris comme témoin donne une sensibilité de l'échographie pour le diagnostic de la tuberculose péritonéale supérieure à 90 % avec une spécificité surtout pour les associations lésionnelles supérieure à 96 %.

En vue de cette étude, notre cas de figure peut être classé dans les formes ascitiques libres, notre diagnostic a été soutenu par un prélèvement et l'étude cytobactériologique du liquide péritonéal. Nous avons juste réalisé une ponction écho-guidée du liquide d'ascite. Le résultat de l'échographie associé au tableau clinique décrit sur la fiche de demande nous ont permis de suspecter la tuberculose a environ 75 %.

## **CONCLUSION**

Les aspects échographiques observés au cours d'une ascite ne suffisent pas pour affirmer son origine tuberculeuse. Mais associés aux signes cliniques, ils permettent une meilleure approche du diagnostic que seules peuvent affirmer la laparoscopie ou la biopsie du péritoine. Réalisé en première intention après l'examen clinique, l'examen échographique simplifie la démarche diagnostique.

## **RECOMMANDATIONS :**

Au terme de cette étude, les recommandations suivantes sont proposées :

- Donner plus de temps pour les stages pratiques dans les services,
- Réduire le nombre d'apprenant dans certains lieux de stage pour les permettre d'apprendre mieux,
- Faire roter les apprenants dans au moins deux services durant le temps de stage pratique,
- Que l'examen de sortie soit de préférence un examen pratique,
- Organisé une sortie de promotion pour chaque promotion.



## BIBLIOGRAPHIE :

1- Dembélé M, Maïga MY, Minta DK, Sidibé Traoré A, Sacko M, Traoré AK, Cissé AH, Diop CT, Baby M, Bocoum AI, Fongoro S, Diallo D, Traoré HA. Tuberculose péritonéale dans un service de médecine interne en milieu tropical : aspects clinique, biologique et laparoscopique *Acta Endoscopica* 2000 ;33 :561-567

2- <http://www.fmsf.rnu.tn/tuberculosepéritonéale>

*La tuberculoses péritonéale, Dr Mohamed Ben Amar. 2013 ;6*

3- FOX (H.) OLLIVIER (C.) LEGMANN P., LEVE SQUE (M.) Tuberculose péritonéale à propos d'une observation. *Ann. Radiol.* 1986 ; 29 : 614-617

4- GAUDET (D), BOUVRY (M.) ATTIA (Y.) MANLAN (L.) KONAN (M.) DACOSTA (P.) Aspects laparoscopiques de la tuberculose péritonéale. *Rev. Med. Côte d'Ivoire* 1974 ; n° 35 : p. 19-20.

5- KACOU (G.S.) Tuberculose péritonéale chez le noir Africain en Côte d'Ivoire (à propos de 45 cas). Thèse N° 598 1984 – ABIDJAN

6- SANKALE (M.), DIOP (B.), FRAMENT (V.), GASSIBET (L.). La tuberculose péritonéale chez l'Africain de l'Ouest (à propos de 50 cas). *Med. d'Afr. Noire* 1967 ; n° 12 : P 609-612.

7- PAYET (M.) SANKALE (M.), DIOP (B.), FRAMENT (V.), ANCELLE (J.P.) La tuberculose de l'adulte Africain dans un service de médecine générale à Dakar. *Med. Afr. Noire* 1967 ; n° 12 : P 613-622.

8- World Health Organization. *Global tuberculosis control : WHO report 2011* :1- 258.

9- Sanai FM, Bzeizi KI. Systematic review: tuberculosis peritonitis-presenting features, diagnostic strategies and treatment. *Aliment Pharmacol Ther* 2005 ;22 : 685– 700.

- 10- WEILL (F.S.), COSTAZ (R.), GUETARNI (S.), MALTONI (I.), ROHMER (P.). *Le diagnostic échographique des métastases péritonéales chez les malades ascitiques. J. Radiol. 1990 ; 71 : N 5 : P 365-368.*
- 11- Huebner RE, Schein MF, Bass Jr JB. *The tuberculin skin test. Clin Infect Dis 1993 ;17 :968–75.*
- 12- Pichard E, Sidibe S, Traore HA. *La tuberculose péritonéale chez l'africain de l'Ouest. Ann. Gastro-entérol. Hépatol 1988 ; 24(4) :209-210.*
- 13- *Apport de l'imagerie dans le diagnostic de la tuberculose péritonéale ; revue de médecine interne 2017 ; university of medecine of Sousse-Tunisia ;*
- 14- *Apport de l'échographie dans le diagnostic de la tuberculose péritonéale : étude prospective à propos de 335 cas.*  
<https://www.snfge.org/content/apport-de-lechographie-dans-le-diagnostic-de-la-tuberculose-péritonéale.2003>

## ANNEXE :

Il s'agit d'une étude descriptive à propos d'un cas clinique réalisé au service d'Imagerie Médicale du CHU Gabriel Touré ;

C'est une femme de 32 ans sans antécédents médicaux chirurgicaux connus qui avait été consulté au service de médecine pour fièvre, perte de poids, augmentation du volume abdominale, douleur abdominale et anorexie présentes depuis plusieurs semaines.

Deux mois au paravent, elle a été consultée dans un cabinet médicale à pour un syndrome infectieux où un bilan a été réalisé mais était revenu normal.

L'examen clinique était revenu normal,

L'échographie abdomino-pelvienne demandée a conclus à :

Epanchement liquidien diffus intra-péritonéal de moyenne abondance : éliminer à priori une origine infectieuse notamment une tuberculose péritonéale.

Ailleurs ; une ponction écho-guidée a ramené un liquide jaune citrin.

Le diagnostic de tuberculose péritonéale est difficile à établir, La triade ascite, douleurs abdominales et fièvre est une présentation classique des tuberculoses péritonéales, présente dans 70% des cas [9]. Cette association a été retrouvée chez notre patiente.

Le résultat de l'échographie associé a la clinique et les résultats de l'étude cyto bactériologique du liquide d'ascite nous ont permis d'orienter notre diagnostic a plus de 75% vers la tuberculose péritonéale et d'inclure notre patiente au traitement d'épreuve. Elle est sur le cinquième mois de traitement et le résultat est très favorable.