

MINISTRE DE L'ENSEIGNEMENT SUPERIEUR
ET DE LA RECHERCHE SCIENTIFIQUE

REPUBLIQUE DU MALI

Un Peuple-Un But-Une Foi

Université des sciences des Techniques et des technologies de Bamako

Faculté de Médecine et d'Odontostomatologie



U.S.T.T-B



Année Universitaire 2021-2022

Titre de la thèse

**ASPECTS EPIDEMIOLOGIQUES CLINIQUES ET THERAPEUTIQUES
DES FENTES LABIO-PALATINES AU CHU MERE ENFANT LE
LUXEMBOURG**

Présentée et soutenue publiquement le 27 / 01 / 2023 devant la faculté de
Médecine et d'odontostomatologie

Par **M. Souleymane TRAORE**

Pour l'obtention du grade de docteur en Médecine (diplôme d'état)

Jury

Président du jury : Pr Tiéman COULIBALY

Membre : Pr Mahamadoun COULIBALY

Co-directrice : Dr Rokiatou KONE

Directeur : Pr Boubacar BA

Louange

A ALLAH le tout puissant, le clément, le très miséricordieux, tout commence par lui et tout finit par lui.

Je te rends grâce de m'avoir donné la vie, le courage et la santé sans quoi ce travail n'aurait été. Puis-je Seigneur jusqu'à la fin de ma vie te servir, t'adorer et de n'effectuer que des œuvres positives et constructives.

Au prophète Mohamed que la paix et le salut soit sur Lui, sa famille, ces compagnons et tous ceux qui l'aiment et empruntent son chemin.

DEDICACES

Je dédie ce travail

A mon père, Aissa Traoré

Cher père, je ne cesserai de te remercier pour m'avoir appris le sens de l'honneur, du respect, de la dignité, de l'amour du prochain, le bon chemin. Ta confiance en moi, ta présence à mes côtés a toujours été ma source de force, de bonheur pour affronter les différents obstacles. Les mots me manquent pour t'exprimer tout ce que je ressens au fond de moi. Je prie Dieu, qu'il te donne une longue vie, pleine de santé et de bonheur, que tu puisses profiter de ma réussite.

A ma mère, Fatou Doumbia

Chère mère, Ce travail est le fruit de tes énormes bénédictions. Ton amour est pour nous une source inépuisable de courage et de persévérance dans la vie de tous les jours. Quoique je puisse dire et écrire chère maman, je ne pourrais exprimer ma grande affection et ma profonde reconnaissance

REMERCIEMENTS

A mon oncle, Salia Doumbia qui n'a jamais cessé de prier, de me soutenir et de m'épauler pour que je puisse atteindre mes objectifs. Que Dieu te donne une longue vie.

A mes parents Broulaye Traoré, Lassinè Traoré, Moussa Doumbia, woyo Doumbia Baba Doumbia, Sidiki Traoré merci pour vos bénédictions et votre soutien moral et financier. Que Dieu vous donne une longue vie.

Mes sœurs et frères, Flaténin Traoré, kadiatou Traoré, Ali Traoré, Salia Traoré, Jeannette Fomba merci pour votre accompagnement. Que Dieu renforce nos liens.

A Dr Koné Rokiatou, merci de m'avoir accueilli les bras ouverts dans votre unité. Je vous remercie également pour votre humanisme et vos encouragements. Puisse Dieu vous protéger et vous accorder la longévité.

A Dr Siby Aboubacar Sidiki, merci pour vos encouragements, votre soutien et votre sympathie. Je tiens à vous dire que vous m'avez beaucoup appris. Je vous remercie pour tout.

A Dr Daou Moussa Baba, merci pour votre générosité, votre dévouement, nous avons appris à vos côtés .Merci

A Dr Dembélé Seydou, merci pour votre simplicité, votre gentillesse et votre disponibilité, vous m'avez appris à avoir une passion pour la recherche. C'est Dieu qui vous récompensera.

A mes ami(e)s, Dr Elie Togo, Dramane Sogodogo, Samba Diakité, Sékou Dembélé, Abdoul Ahade Diop, Yacouba Tamboura, Bourama Warima, Issa Diallo, Harouna Touré, Sory Traoré qui ont été toujours là pour me soutenir, qu'Allah fortifie nos liens.

A toute l'équipe du service de stomatologie et de chirurgie maxillo faciale du CHU Mère-Enfant (Le Luxembourg)

Au personnel du cabinet dentaire du CHU Mère-Enfant(Le Luxembourg), Dr Sissoko Fousseiny, Dr Maiga Aminata, Dr Touré Mohamed, Keita Gaoussou, etc. votre accompagnement nous a beaucoup aidés durant cette thèse. Merci

A tout le personnel du CHU Mère-Enfant(Le Luxembourg)

A tous mes camarades de la 12^{ème} promotion du numerus clausus

**A tous les enseignants et étudiants de la Faculté de Médecine et
d'Odontostomatologie et de la Faculté de Pharmacie de l'USTTB.**

A tous ceux qui m'ont aidé de près ou de loin un grand merci à vous tous

HOMMAGE AUX HONORABLES MEMBRES DU JURY

A NOTRE MAITRE ET PRESIDENT DU JURY

Pr Tiéman COULIBALY

- Maître de conférences à la Faculté de Médecine et d'odontostomatologie (F.M.O.S).
- Ancien chef de service de chirurgie orthopédique et traumatologique du CHU Gabriel Touré.
- Chirurgien orthopédiste et traumatologue au CHU Gabriel Touré.
- Président de la société Malienne de Chirurgie Orthopédique et Traumatologique.
- Membre de la Société Internationale de Chirurgie Orthopédique et Traumatologique.
- Membre de la Société Internationale de Chirurgie Orthopédique et Traumatologique(SICOT).

Cher Maître,

Nous sommes très sensibles à l'honneur que vous nous faites en acceptant de présider ce jury. Votre disponibilité et votre désir de vouloir toujours l'excellence font de vous un modèle admiré de tous.

Que ce travail soit le témoignage de notre sincère reconnaissance et de notre profonde estime.

A NOTRE MAITRE ET JUGE

Pr Mahamadoun COULIBALY

- Maître de conférences Agrégé en Anesthésie Réanimation à la faculté de médecine et d'odontostomatologie (FMOS)
- Chef de service du département d'anesthésie-réanimation et Urgences du CHU-MERE ENFANT LE Luxembourg
- Praticien hospitalier au CHU-MERE ENFANT LE Luxembourg
- Spécialiste en anesthésie réanimation

Cher Maître,

C'est un privilège que vous nous accordez en acceptant de juger cette thèse, nous en sommes très honorés. Votre apport tout au long de ce travail a considérablement contribué à l'amélioration de la qualité de ce document.

Veillez recevoir cher Maître, l'expression de nos sincères remerciements.

A NOTRE MAITRE ET CO-DIRECTRICE

Dr Rokiatou KONE

- Spécialiste en Chirurgie Maxillo-Faciale.
- Praticienne hospitalier au CHU CNOS.
- Chargée de Cours à l'INFSS de Bamako.

Chère Maître,

Tout au long de ce travail, nous avons apprécié vos qualités humaines et scientifiques. Votre disponibilité constante et votre amour pour le travail bien fait font de vous un Maître respecté et respectable.

Permettez-nous, cher Maître, de vous adresser l'expression de notre immense gratitude et de nos sincères remerciements.

A NOTRE MAITRE ET DIRECTEUR DE THESE

Pr Boubacar Ba

- Maître de conférences en chirurgie buccale à la faculté de médecine et d'odontostomatologie (FMOS).
- Spécialiste en chirurgie buccale.
- D.U en Carcinologie buccale.
- Ancien chef de service de la chirurgie buccale du CHU-CNOS de Bamako.
- Ancien président de la commission médicale d'établissement du CHU-CNOS.
- Praticien hospitalier au CHU-CNOS de Bamako.
- Membre du Comité National de Greffe du Mali.
- Directeur du CHU-CNOS.

Cher Maître,

Vous nous avez fait un immense honneur en nous acceptant dans votre équipe de recherche. Tout au long de ce travail, nous avons apprécié vos grandes qualités scientifiques et humaines, votre rigueur dans le travail, vos enseignements et surtout votre sens élevé de la responsabilité qui font de vous un exemple à suivre.

Cher Maître, veuillez recevoir l'expression de notre immense gratitude.

SIGLES ET ABREVIATIONS

Liste des sigles et abréviations

A : arcs branchiaux

BM : bourgeon maxillaire

BMD: bourgeon mandibulaire

BNE: bourgeon nasal externe

BNF: bourgeon naso-frontal

BNI: bourgeon nasal interne

CHME : centre hospitalier Mère-Enfant le « Luxembourg »

CHU : Centre-hospitalier-universitaire

CN : crête neurale

CNC : crête neurale céphalique

CNOS : Centre National d'odontostomatologie

CNT : crête neurale troncale

DNAC : direction nationale d'aviation civile

Dr : Docteur

EMC : encyclopédie médico-chirurgicale

F : Femme

FBT : Fente bilatérale totale

FL : Fente labiale

FL et/ou P : Fente labiale et /ou palatine

FLAD : Fente labio-alvéolaire droite

FLAG : Fente labio-alvéolaire gauche

FLB : Fente labiale bilatérale

FLP : Fentes labio-palatines

FLU : Fente labiale unilatérale

Pr : Professeur

Table des matières

1	OBJECTIFS.....	17
1.1	OBJECTIF GENERAL.....	17
1.2	OBJECTIFS SPECIFIQUES	17
2	GENERALITES.....	18
2.1	DEFINITION.....	18
2.2	HISTORIQUE.....	18
2.3	RAPPELS ANATOMIQUES[12]	19
2.4	ANATOMIE DE LA LEVRE SUPERIEURE NORMALE	19
2.4.1	PLAN SUPERFICIEL	19
2.4.2	PLAN MUSCULAIRE.....	20
2.5	FACE MUQUEUSE OU FACE POSTERIEURE	20
2.6	SQUELETTE NASAL.....	20
2.6.1	Squelette osseux	21
2.6.2	Squelette cartilagineux ou inferieur.....	21
2.6.3	LE MUSCLE NASAL	22
2.7	VASCULARISATION	27
2.7.1	ARTERES.....	27
2.7.1.1	LES ARTERES CORONAIRES LABIALES SUPERIEURES	27
2.7.1.2	LES ARTERES CORONAIRES LABIALES INFERIEURES	28
2.7.2	VEINES	29
2.7.3	INNERVATION : [23].....	29
2.7.3.1	INNERVATION MOTRICE.....	29
2.7.3.2	INNERVATION SENSITIVE.....	29
2.8	RAPPELS HISTO-EMBRYOLOGIQUES.....	29
2.8.1	CREPES NEURLAES CEPHALIQUES [26]	31
2.8.2	LA MORT CELLULAIRE EMBRYONNAIRE OU NECROSE MORPHOGENETIQUE : [28] ; [36] 32	
2.8.3	FUSION DES BOURGEONS FACIAUX	33
2.8.3.1	FORMATION DU PALAIS PRIMAIRE : LE STOMODEUM [29].....	33
2.8.3.2	PALAIS SECONDAIRE[32], [29]	35
2.9	CLASSIFICATION.....	36
2.9.1	CLASSIFICATION DE VEAU[34].....	36

2.9.2	Classification internationale [34];[35] ;[36].....	38
2.9.2.1	Fentes intéressantes le palais primaire.....	38
2.9.2.2	Palais secondaire (voute palatine osseuse et voile).....	39
2.9.2.3	Association palais primaire et palais secondaire.....	39
2.10	Classification de KERNAHAN et STARK.....	39
2.11	Etiopathogenie.....	39
2.11.1	Etiologie.....	40
2.11.2	Formes anatomiques.....	40
2.11.2.1	Fentes labio-alvéolaires unilatérales ou fentes du palais primaire.....	40
2.11.2.2	Fentes labio-alvéolaires bilatérales.....	40
2.11.2.3	Fentes vélaires et vélo-palatines ou fentes du palais secondaire :.....	40
2.11.2.4	Association d'une fente labio-alvéolaire et de la fente palatine.....	41
2.12	Clinique.....	41
2.12.1	Circonstance de découverte.....	41
2.12.2	Examen clinique [36].....	42
2.12.2.1	Examen exo buccal.....	42
2.12.3	Examen endo buccal.....	42
2.12.4	Examen particulier du maxillaire.....	42
2.12.5	Examen de la langue.....	43
2.12.6	Examens para-cliniques.....	43
2.13	Traitement.....	45
2.13.1	But.....	45
2.13.2	Moyens thérapeutiques.....	45
2.13.2.1	ANESTHESIE :.....	45
2.13.3	Installation.....	45
2.13.4	Infiltration.....	46
2.13.5	Matériels.....	46
2.13.6	L'âge de l'intervention.....	46
2.13.7	Indications.....	47
2.13.8	Traitement des fentes labio-palatines.....	47
2.13.9	Principe de la réparation de fente labiale.....	47
2.13.10	Techniques chirurgicales.....	50
2.13.11	Réparation des fentes labiales unilatérales.....	50
2.13.11.1	Technique de veau [51] ; [52].....	50
2.13.11.2	Technique de millard [49], [53], [50].....	51

2.13.11.3	Technique de Tennisson [54]	52
2.13.12	Réparation des fentes labiales bilatérales.....	53
2.13.12.1	Méthode de Talmant [60] [61]	54
2.13.13	Réparation des fentes labiales et palatines.....	54
2.13.13.1	Technique de VEAUWARDILL et KILNER [51], [52]	55
2.13.13.2	Méthode de furlow (1978)	56
2.13.13.3	Veloplastie intra vélaire.....	57
2.14	Evolution.....	58
3	MATÉRIELS ET MÉTHODES	59
3.1	Cadre et lieu d'étude	59
3.2	Type et période d'étude	59
3.3	Population d'étude	59
3.4	Critères d'inclusion.....	59
3.5	Critères de non inclusion.....	59
3.6	Procédure de collecte des données	60
3.7	Saisie et analyse des données	60
4	RESULTATS	61
4.1	Résultat globaux.....	61
4.2	Résultats descriptifs	61
5	Discussions et Commentaires	72
6	Conclusion et Recommandations	76
6.1	Conclusion	76
6.2	Recommandations.....	76
7	REFERENCES	78

Liste des figures

Figure 1 : lèvre normale de face A et de profil B [12].....	22
Figure 2 : plan musculaire de la lèvre de face (d'après Sobotta) [12].....	23
Figure 3 : plan musculaire de la lèvre et du nez de profil (d'après Sobotta)[12]	24
Figure 4 : Anatomie du squelette et cartilages du nez de profil (adaptation d'après Pernkopf)[12].....	25
Figure 5 : anatomie : squelette, muscles et cartilages du nez de face (adaptations d'après Sobotta) [12].....	25
Figure 6 : Anatomie : septum nasal [12]	26
Figure 7 : Anatomie cartilages alaires et du muscle nasal : seuil narinaire [12].....	26
Figure 8 : Architecture vasculaire artérielle (RICBOURG) [18].....	27
Figure 9 : Embryologie : bourgeons faciaux à la 6e semaine (adaptation d'après B Pavy) [12].	30
Figure 10 : Embryologie : bourgeons faciaux à la 7e semaine (adaptation d'après B Pavy) [12].	30
Figure 11 : Embryologie du voile à la 7e (A), 8e (B) et 10e semaine (C) (adaptation d'après Larsen[25].....	31
Figure 13 : La face embryonnaire humaine vers le 42ème jour[29].	32
Figure 15 : Schéma du défaut de fusion du bourgeon nasal interne et du bourgeon maxillaire, explicitant la possibilité de réalisation de fente labiomaxillaire par le processus de non-mort cellulaire[26].	34
Figure 17 : Division simple du voile [37].....	37
Figure 18 : Division du voile et de la voûte palatine d'après Veau [37].....	37
Figure 19 : Fente labio-alvéolo-palatine unilatérale totale d'après Veau[37].	38
Figure 20 : Fente labio-alvéolo-palatine bilatérale totale d'après Veau[37].	38
Figure 21 : Fentes intéressant le palais primaire d'après Kernohan, Stark et Harkins. In [37].	Erreur ! Signet non défini.
Figure 22 : Fentes concernant le palais secondaire d'après Kernahan, Stark et Harkins.In[37].	Erreur ! Signet non défini.
Figure 23 : Association palais primaire et secondaire d'après Kernahan, Stark et Harkins. In[37].	Erreur ! Signet non défini.
Figure 24 : Patient avec une fente	Figure 25 : Patient avec fente Labio
39	39
Figure 26 : Points cardinaux de la malformation [12].....	48
Figure 27 : Plastie vestibulaire[12].....	50
Figure 28 : Suture de l'orbiculaire selon Skoog. Noter le fil supérieur amarrant le Muscle nasal à la crus Mésiale du cartilage latéro inférieur gauche[12].	50
Figure 29 : Verrou de la lèvre rouge. En pointillés, la ligne de suture de la muqueuse	50
Figure 30 : Technique de Veau[12].	51
Figure 31 : Technique de la lip adhesion selon Millard [12].....	52
Figure 32 : Procédé de Tenneson, Borde, Bedouelle, Malek. [12].	53
Figure 33 : Technique de Talmant pour fente labiale bilatérale[12].	54
Figure 34 : Technique de Furlow, d'après Randall [12].....	57
Figure 35 : Véloplastie intravélaire selon Kriens[12].	58
Figure 36 : Répartition des patients selon l'ethnie.....	62

Liste des tableaux

Tableau I: Répartition selon la tranche d'âge	61
Tableau II : Répartition des patients selon le sexe	62
Tableau III : Répartition des patients selon leurs antécédents médicaux.....	63
Tableau IV: Répartition des patients selon la profession de la mère.....	63
Tableau V : Répartition des patients selon le nombre de consultation prénatale réalisé par la mère.....	64
Tableau VII: Association entre différentes types de fentes et autres malformations associées	65
Tableau VIII : Répartition selon la fréquence de mariage consanguin.....	66
Tableau IX: Répartition des patients selon le type d'anomalie dento-alvéolaire.....	67
Tableau X : Répartition des patients selon le type de fentes.....	68
Tableau XI: Répartition selon la technique opératoire utilisée	69
Tableau XII : Association entre différentes types de fentes labio-palatines et sexe	70
Tableau XIII: Répartition des patients selon la provenance	71
Tableau XIV: Répartition des patients selon le type d'anesthésie reçu	71

INTRODUCTION

La fente labiale est une absence de fusion du tissu embryonnaire du visage aboutissant à une perte de substance de la lèvre supérieure dans la zone du philtrum, la fossette située entre le nez et la lèvre supérieure. La fente palatine est une absence de la voûte buccale aboutissant à une communication entre le nez et la bouche. [1].

La fente labiale est due à un défaut de fusion des bourgeons maxillaires et médian entre la 5^{ème} et 7^{ème} semaine embryonnaire. Pour la fente palatine, elle est consécutive à un défaut de fusion des processus palatins, c'est à dire du palais secondaire entre la 7^{ème} et la 12^{ème} semaines du développement embryonnaire [2]. Les fentes labio-palatines sont les malformations faciales les plus fréquentes, leur prévalence varie selon les races et les ethnies.

Les avis varient sur l'incidence réelle des fentes labio-palatines, mais la plupart des spécialistes s'accordent pour dire que la fréquence dépend en partie de l'ethnicité. Certains spécialistes affirment que l'incidence des fentes labio-palatines la plus élevée se trouve dans les populations asiatiques (1 naissance sur 500 environ). [3] L'incidence des fentes labiales et palatines semble varier selon les populations. Elle est plus élevée dans les populations japonaises (1 sur 584) et plus faible dans les populations noires américaines (1 sur 2 273) que dans la population d'origine européenne, où elle est proche de 1 sur 1 000. Cette pathologie est deux fois plus fréquente chez les filles que chez les garçons [4]. En France, les fentes labiales avec ou sans fentes palatines avaient une prévalence de 0,8 /1000 naissances en 1999 ; au Canada 1,08/1000 naissances [5]. La prévalence mondiale des fentes labio-palatines va de 0,8 à 2,7 pour 1000 naissances [6]. Au Mali une étude antérieure réalisée au centre hospitalier universitaire Gabriel Touré et l'Hôpital Mère Enfant le Luxembourg en 2006, a trouvé une fréquence hospitalière de 81,20% de fentes labio palatines. Les fentes labio- palatines touchent plus volontiers le garçon que la fille alors que les fentes palatines intéressent plus les filles que les garçons. Une étude réalisée à l'hôpital Nianakoro Fomba de Ségou en 2017, a recensé 10 cas de fentes labiales sur 2845 naissances vivantes soit un taux de 3,5/ 1000 naissances vivantes [7].

Il existe plusieurs formes cliniques de fentes faciales (les fentes du palais primaire, les fentes du palais secondaire et les fentes labiopalatines).

La découverte brutale de la malformation est toujours vécue par l'entourage comme un véritable drame familial. Le diagnostic anténatal par échographie des fentes labio-palatines a révolutionné leur traitement et anticiper la prévention des difficultés sociales et familiales que l'on observait avant le diagnostic échographique. Ces malformations perturbent plusieurs fonctions essentielles au développement normal de l'enfant : sa parole, son audition, sa dentition ainsi que son aspect esthétique et son équilibre psychique, sans omettre les séquelles futures de cette affection.

L'étiologie des fentes labio-palatines est encore mal connue. Elle semble être poly factorielle avec une combinaison ou non de facteurs environnementaux et génétiques. Le traitement des fentes labiales et palatines est une prise en charge longue et difficile allant de la consultation prénatale au traitement des séquelles éventuelles après la fin de la croissance[8], et requiert une équipe spécialisée multidisciplinaire associant chirurgien maxillo- facial, l'orthodontiste, le prothésiste, l'orthophoniste, mais aussi le pédiatre, l'otorhinolaryngologiste et le psychologue. C'est pour ces raisons, que nous avons jugé utile d'analyser les difficultés à la lumière de l'expérience du service de chirurgie maxillo- faciale du CHU MERE ENFANT LE Luxembourg. Le but de notre travail est d'apprécier les résultats des techniques pratiquées au service et de déterminer les difficultés de la prise en charge multidisciplinaire.

1 OBJECTIFS

1.1 OBJECTIF GENERAL

Etudier les fentes labio -palatines Au CHU Mère Enfant Le Luxembourg

1.2 OBJECTIFS SPECIFIQUES

- Déterminer la fréquence hospitalière des différents types de fentes labio-palatines.
- Décrire les aspects cliniques, épidémiologiques, thérapeutiques et évolutifs des fentes labio-palatines.
- Analyser nos résultats de la prise en charge.

2 GENERALITES

2.1 DEFINITION

Les fentes labio palatines font parties des malformations oro-faciales les plus fréquentes qui apparaissent durant le développement embryonnaire. La fente quel que soit son site, résulte d'un défaut d'accolement des bourgeons embryonnaires de la face. La fente soit unilatérale droite ou gauche, ou bilatérale ou palatine[9]. Mr Mohamed karmil

2.2 HISTORIQUE

Les premiers écrits sur cette pathologie remontent à Antillus Galien vers les années 1200 ; elle était aussi connue dans les écoles arabes de Salem. Les malformations faciales congénitales étaient connues depuis plus de mille ans dans la civilisation Tajir (district de Jalapa à Mexico) ainsi qu'à Alexandrie [10].

Les malformations congénitales en général et les fentes labio-palatines en particulier, furent pendant des siècles interprétées soit comme des signes adressés aux hommes par des dieux pour leur annoncer des événements heureux ou malheureux ; soit comme le résultat de commerce sexuel avec des animaux ou encore avec Satan ou ses séides ; soit enfin comme le reflet des émotions ou des fantasmes maternels, interprétation d'ailleurs encore bien vivace [11].

Les recherches embryologiques modernes commencent avec Harvey qui, au début du XVIIe siècle, fut l'un des premiers à faire des observations précises normales et pathologiques. Il introduisit une nouvelle explication biologique et tératologique selon laquelle, les malformations sont dues à un arrêt du développement embryonnaire. C'est un principe fondamental de la tératologie dont l'importance fut méconnue pendant encore deux siècles [11].

2.3 RAPPELS ANATOMIQUES[12]

La lèvre normale est caractérisée par sa morphologie, sa mobilité et sa fonction.

La lèvre et la bouche représentent un organe de relation essentiel à l'individu : organe de relation avec autrui par les sons et la communication orale, organe de séduction par le sourire, d'attirance, organe sexuel, premier contact avec autrui.

La lèvre représente aussi l'un des éléments essentiels de la relation avec soi-même : elle est la porte d'orifice buccal ; la voie normale d'alimentation de tout individu, elle participe à toutes les fonctions de l'oralité.

2.4 ANATOMIE DE LA LEVRE SUPERIEURE NORMALE

Elle présente trois plans : un plan superficiel de recouvrement ; un plan musculaire et un plan postérieur ou interne, représentant la face muqueuse de la lèvre.

2.4.1 PLAN SUPERFICIEL

Ses dimensions peuvent varier d'un individu à un autre ; il comporte :

- La lèvre rouge ou vermillon plus ou moins épaisse dont la longueur d'une

Commissure à l'autre est égale à celle de la lèvre inférieure ;

- La jonction cutanée et vermillon donne à la lèvre un aspect qui marque en partie la personnalité de chaque individu. Cette ligne cutanéomuqueuse est surmontée d'une crête cutanée accrochant la lumière : « limbe cutané », lieu de projection antérieure maximale de la lèvre supérieure.

Cette crête dans l'ensemble concave vers le bas présente à sa partie moyenne un arc médian à concavité supérieure, limité latéralement par les crêtes philtrales : l'arc de Cupidon.

- La lèvre cutanée, symétrique par rapport à un arc tendu de la base de la cloison nasale ou columelle au sommet de l'arc de Cupidon, présente une dépression centrale, le philtrum, limité latéralement par les deux crêtes philtrales légèrement oblique en bas et en dehors et dont le relief s'amenuise de la base de la columelle aux extrémités latérales de l'arc de Cupidon.

2.4.2 PLAN MUSCULAIRE

Il est formé essentiellement du muscle orbiculaire de la bouche (orbicularis oris) qui présente trois faisceaux :

- Le demi orbiculaire superficiel ou faisceau principal tendu d'une commissure à l'autre, constitué de fibres musculaires parallèles réalisant le bord libre de la lèvre. Il constitue toute l'épaisseur de la lèvre rouge. Son bord supérieur déborde légèrement au-dessus du limbus ; il est surmonté de l'artère coronaire ;
- Le faisceau incisif moyen, situé au-dessus du précédent, dont les fibres les plus superficielles se terminent sur les crêtes philtrales ;
- Le faisceau incisif supérieur naso-labial tendu des commissures à la base de la columelle. Le muscle orbiculaire intrinsèque reçoit les terminaisons des muscles dits extrinsèques : de dehors en dedans, le muscle grand zygomatique, le petit zygomatique, releveur de la lèvre supérieure et de l'aile du nez, et le muscle nasal en dedans. Ces muscles viennent se terminer sur l'orbiculaire et la peau de la lèvre supérieure pour les plus externes. Le muscle nasal dans son faisceau inférieur ou partie alaire s'enroule en dedans et va rejoindre le faisceau supérieur de l'orbiculaire pour former le seuil narinaire. Ces muscles participent de manière importante à la souplesse et à la mobilité de la lèvre.

Ces qualités prennent toute leur valeur, non seulement dans la mimique, mais aussi dans la parole, en particulier dans l'énoncé des phénomènes labiaux.

2.5 FACE MUQUEUSE OU FACE POSTERIEURE

Elle forme avec la fibro-muqueuse gingivale, le sillon profond gingivo-labial ou vestibule de la lèvre marqué sur la ligne médiane par un repli muqueux : le frein.

2.6 SQUELETTE NASAL

Il comporte deux portions : l'une superficielle osseuse ; l'autre inférieure cartilagineuse [13];[14] ;[15].

2.6.1 Squelette osseux

Il est formé :

Du processus frontal de l'os maxillaire, de l'os nasal et de l'épine nasale du frontal pour la portion latérale de la pyramide ;

- De la lame verticale du vomer qui constitue la partie postérieure de la cloison sagittale des fosses nasales. Elle est située en arrière de la pyramide nasale ;
- De la lame perpendiculaire de l'ethmoïde mince, lame osseuse sagittale, qui participe à la constitution de la cloison des fosses nasales ;
- Par son bord antérieur, elle s'unit en haut de l'épine nasale du frontal, en bas par son bord antéro-inférieur au cartilage de la cloison ;
- Par son bord postérieur elle s'unit à la lame verticale du vomer

2.6.2 Squelette cartilagineux ou inférieur

Il est formé par : le septum cartilagineux au milieu, latéralement par les cartilages triangulaires ou latéro-supérieurs et les cartilages alaires ou latéro inférieurs.

- Le septum cartilagineux de forme quadrangulaire, participe au soutien de la pointe nasale par son extrémité caudale. Son bord antéro-supérieur ou céphalique continue celui de la lame perpendiculaire de l'ethmoïde. Il forme la partie moyenne de l'arête nasale.
- Le cartilage latéral supérieur forme la partie moyenne du squelette latéral de la pyramide nasale. Son bord antérieur s'unit au cartilage de la cloison et à celui du côté opposé. Le bord supérieur s'unit au bord inférieur de l'os nasal et du processus frontal du maxillaire. Le bord inférieur est libre, il s'unit à la partie latérale du cartilage alaire par une membrane fibreuse.
- Les cartilages alaires ou latéro-inférieurs forment le squelette et la sous cloison (dans la plus grande partie de son étendue) de la pointe du nez et latéralement des ailes du nez. Il est formé de la crus mésiale et la crus atérale.

2.6.3 LE MUSCLE NASAL

Il recouvre la pyramide ostéocartilagineuse, il est rattaché en haut et au milieu au muscle procerus plus bas, il adhère à la cloison nasale au milieu et se continue avec l'homologue du côté opposé. Son bord postéro-supérieur s'articule avec le muscle releveur de l'aile du nez et de la lèvre supérieure.

Sa partie inférieure forme la partie alaire du muscle nasal. Sa reconstruction est aujourd'hui un temps important dans la réparation des fentes labio-palatines.

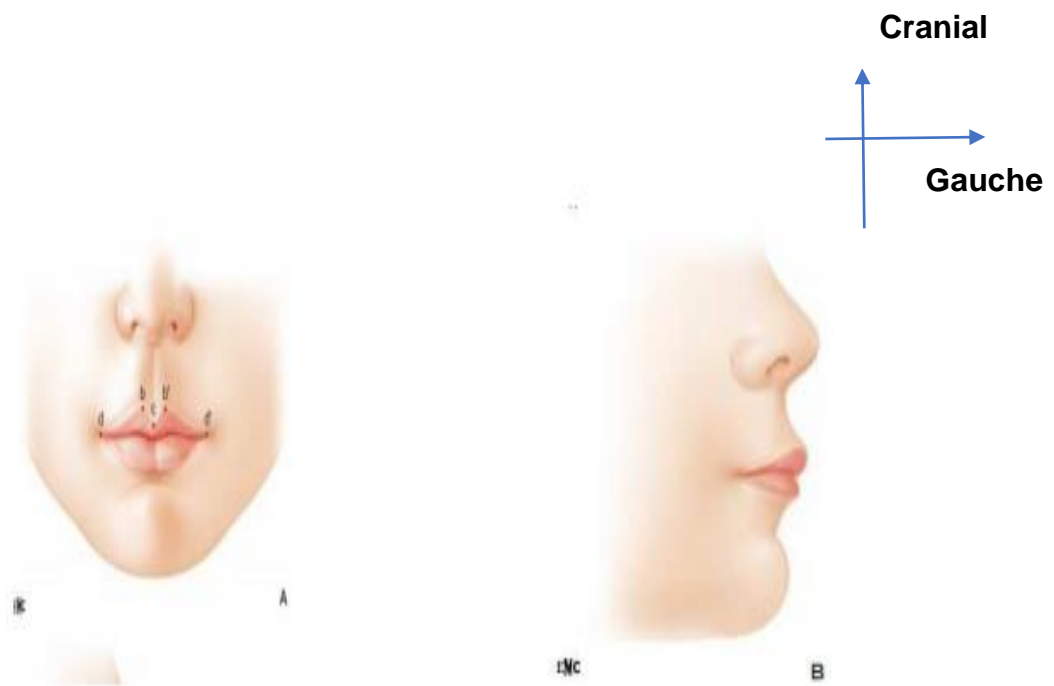


Figure 1 : lèvre normale de face A et de profil B [12]

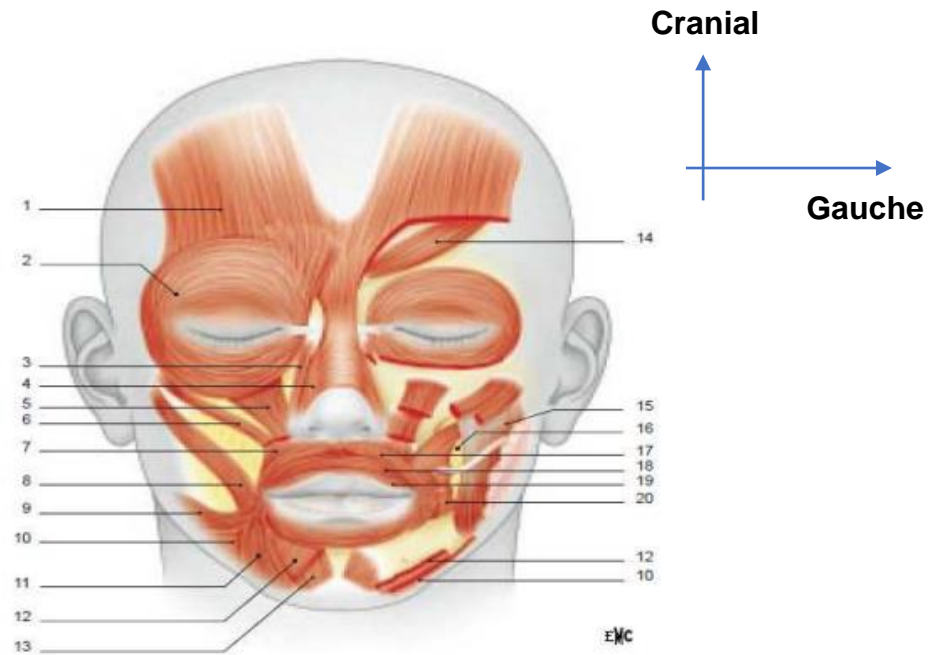


Figure 2 : plan musculaire de la lèvre de face (d'après Sobotta) [12]

1 : muscle Occipitofrontal , 2 : muscle orbiculaire de l'œil , 3 : muscle releveur de la lèvre supérieure et de l'aine du nez , 4 : muscle nasal ; 5 : muscle releveur de la lèvre supérieure ; 6 : muscle petit zygomatique , 7 : muscle releveur de l'angle de la bouche ; 8 : muscle grand zygomatique ; 9 : muscle risorius ; 10 : muscle platysma ; 11 : muscle abaisseur de l' angle de la bouche ; 12 : muscle abaisseur de la lèvre inférieure ; 13 : muscle mentonnier ; 14 : muscle corrugateur du sourcil ; 15 : muscle masséteur ; 16 : corps adipeux de la joue ; 17 : muscle orbiculaire de la bouche (faisceau abaisseur du septum nasal) ; 18 : muscle orbiculaire de la bouche (partie marginale) ; 19 : muscle orbiculaire de la bouche (partie labiale) ; 20 : muscle bussinateur

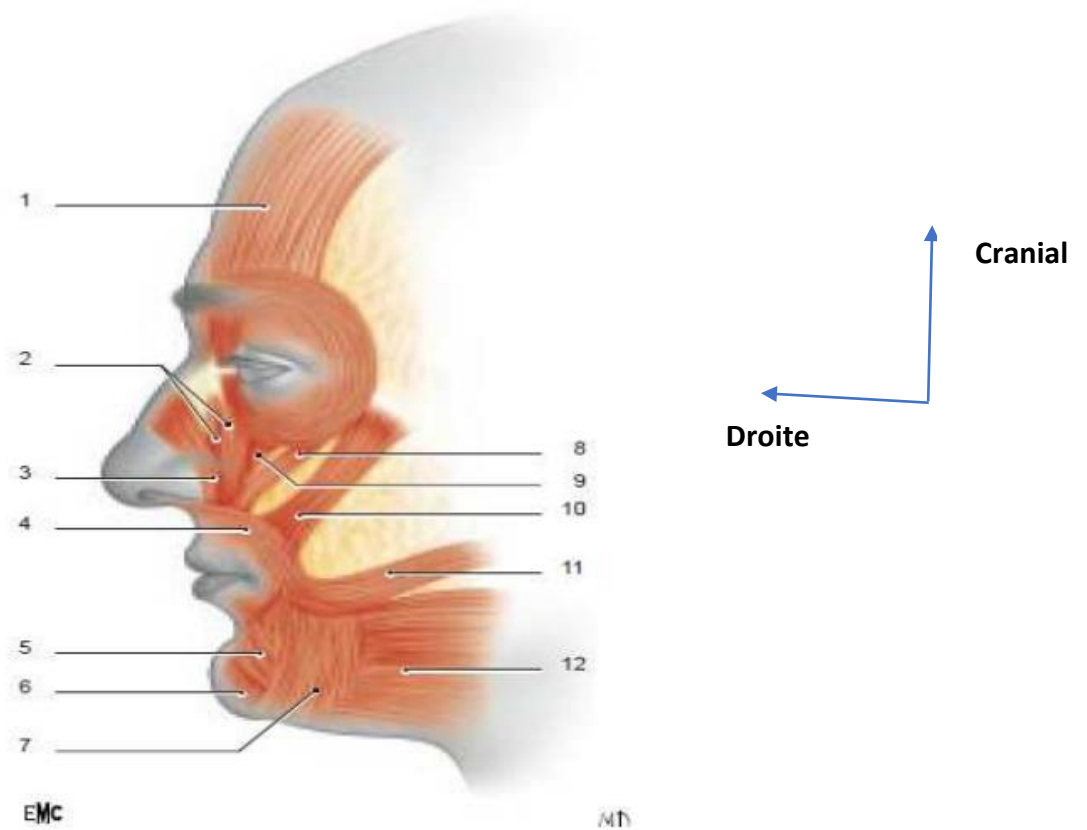


Figure 3 : plan musculaire de la lèvre et du nez de profil (d'après Sobotta)[12]

1 : muscle occipitofrontal ; 2 : muscle releveur de la lèvre supérieure et de l'aile du nez ; 3 : muscle nasal ; 4 : muscle orbiculaire de la bouche ; 5 : muscle abaisseur de la lèvre inférieure ; 6 : muscle mentonnier ; 7 : muscle abaisseur de l'angle de la bouche, 8 : muscle petit zygomatique ; 9 : muscle releveur de la lèvre supérieure ; 10 : muscle grand zygomatique ; 11 : muscle risorivus ; 12 : muscle platysma.

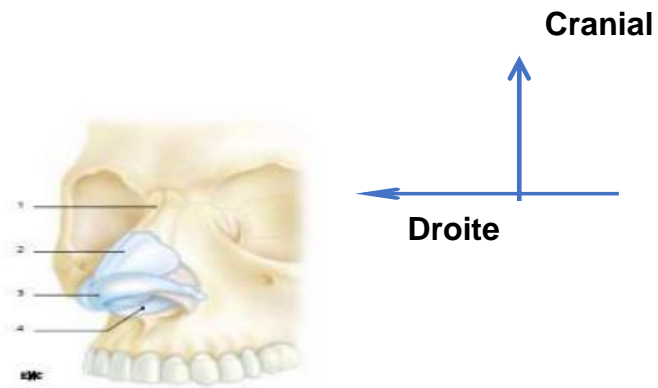


Figure 4: Anatomie du squelette et cartilages du nez de profil (adaptation d'après Pernkopf)[12].

1 : os nasal ; 2 : cartilage latéral du nez ; 3 : grand cartilage alaire ; 4 : cartilage du septum nasal

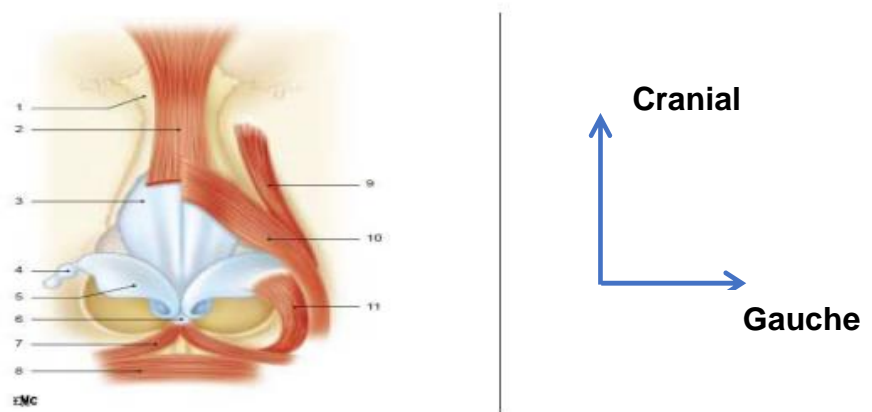


Figure 5 : anatomie : squelette, muscles et cartilages du nez de face (adaptations d'après Sobotta) [12]

1 : os nasal ; 2 : muscle procerus ; 3 : cartilage latéral du nez ; 4 : cartilage nasal accessoire ; 5 : grand cartilage alaire ; 6 : cartilage du septum nasal ; 7 : muscle orbiculaire de la bouche (faisceau abaisseur du septum nasal) ; 8 : muscle orbiculaire de la bouche (partie marginale) ; 9 : muscle releveur de la lèvre supérieure et de l'aile du nez ; 10 : muscle nasal (partie transverse°) ; 11 : muscle nasal (partie alaire)

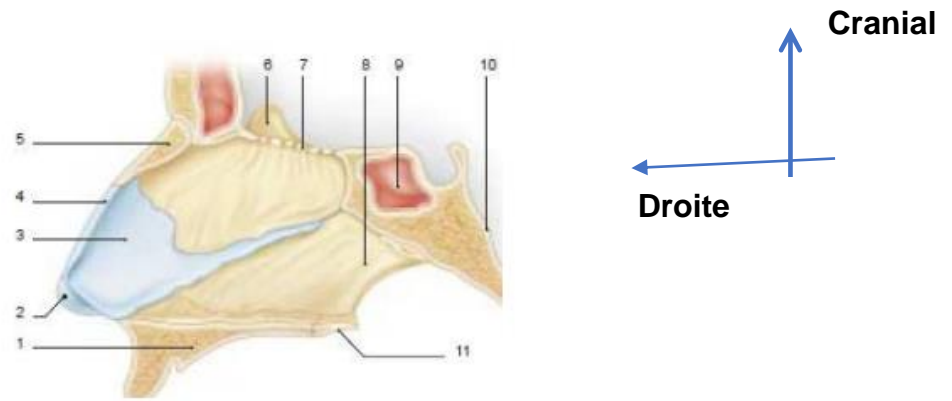


Figure 6 : Anatomie : septum nasal [12]

1 : processus palatin de l'os maxillaire, 2 : grand cartilage alaire ;3 : cartilage du septum nasal ;4 : cartilage latéral du nez ;5 : os nasal ;6 : cristal Galli ;7 : lame criblée ; 8 : os vomer ;9 : sinus sphénoïdal ; 10 : clivus ; 11 : os palatin.



Figure 7 : Anatomie cartilages alaires et du muscle nasal : seuil narinaire [12].

Le muscle nasal et le faisceau supérieur de l'orbiculaire se rejoignent pour constituer la corde qui tend l'arc formé par le cartilage latéral inférieur

1 : muscle nasal. ; 2 : branche médiale du grand cartilage alaire ou crus mesicle ; 3 : branche latérale du grand cartilage alaire ou crus latérale ;4 : partie intermédiaire du grand cartilage alaire ou crus intermédiaire ; 5 : muscle orbiculaire de la bouche (faisceau abaisseur du septum nasal)

2.7 VASCULARISATION

2.7.1 ARTERES

La vascularisation artérielle est sous la dépendance du système carotidien externe, par l'intermédiaire des artères faciales (situées sous le plan des muscles peauciers) d'où naissent les artères coronaires labiales à proximité de la commissure (1 à 2 cm) [16];[17];[18]. Chaque coronaire a un trajet flexueux horizontal, caractéristique des artères des sphincters, ce qui leur donne une réserve de longueur physiologique.

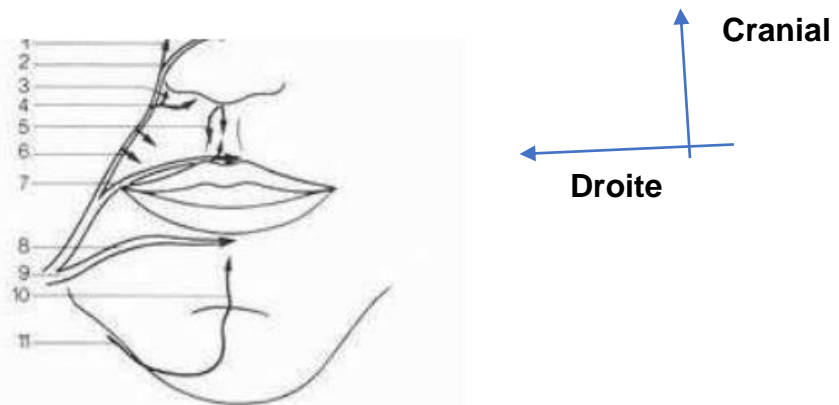


Figure 8 : Architecture vasculaire artérielle (RICBOURG) [18].

1. artère angulaire ; 2. Arcade dorsale du nez ; 3. Tronc de l'artère sous narinaire ; 4. arcade labiale externe accessoire ; 5. Rameau de l'artère de la sous-cloison ; 6. Rameaux directs faciaux ; 7. Artère coronaire supérieure ; 8. Artère coronaire inférieure ; 9. Artère faciale ; 10. Rameau mentonnier ; 11. Artère sous-mentale

2.7.1.1 LES ARTERES CORONAIRES LABIALES SUPERIEURES

Elles traversent le plan musculaire et cheminent entre la face profonde du muscle orbiculaire et la muqueuse pour s'anastomoser sur la ligne médiane avec les artères coronaires correspondantes du côté opposé le plus souvent.

L'artère coronaire est située à environ 10 mm du bord libre de la lèvre supérieure au niveau de la jonction entre les lèvres rouge humide et sèche.

Elle se projette sur la jonction muco-vermillonnaire. Pour la lèvre supérieure, la vascularisation provient parfois de l'artère de la sous cloison, branche de la sphéno-palatine (10 à 20% des cas)[18].

2.7.1.2 LES ARTERES CORONAIRES LABIALES INFERIEURES

Leur trajet est variable, et l'artère est située entre 5 et 15 mm du bord libre de la lèvre [19]. Les variations anatomiques sont très nombreuses et les anastomoses entre les 2 côtés ne sont pas constantes. Ricbourg a décrit différents types de terminaisons des artères coronaires : Chaque coronaire supérieure et inférieure donne de nombreuses artères collatérales verticales. Le réseau cutané vasculaire de la région labiale est riche. En effet de multiples perforantes musculo-cutanées vascularisent ce territoire[20]. Park a décrit en 1994 provenant de l'artère coronaire supérieure des branches septales :

- superficielles situées à la surface du muscle orbiculaire, vascularisant le bord libre du vermillon et des branches à destinée narinaire,
- profondes situées au niveau de la muqueuse et qui vascularisent le septum nasal,
- et une branche alaire qui peut parfois naître directement de l'artère faciale. Ces branches permettent de prélever des lambeaux musculo-muqueux. Au niveau de la lèvre inférieure, il a décrit des branches verticales labio-mentales.

L'artère faciale donne une branche horizontale : l'artère sous-mentale. Ces branches s'anastomosent entre elles et siègent à la face profonde des muscles du menton. Cela explique que l'on puisse prélever de grands lambeaux débordant sur la région mentonnière sans risque vasculaire[20]. Huaxin a publié en 1993 une étude de la vascularisation labiale inférieure sur 17 cadavres : il retrouve 4 types d'arcade artérielle labiale coronaire inférieure constituée par l'artère coronaire labiale inférieure et ou une artère sous labiale.

De multiples branches provenant de l'artère faciale s'anastomosent à cette arcade [21]. Cette riche vascularisation a permis à Millard de réaliser en 1979 un lambeau d'Abbé pédiculé sur la muqueuse [22].

2.7.2 VEINES

Il n'existe pas de veine coronaire anatomique. Le drainage veineux de chaque lèvre est indépendant. La lèvre supérieure se draine de façon ascendante par le tronc labio-septo-columellaire qui rejoint la veine faciale. Ce système de drainage veineux ascendant est assuré par le mouvement permanent des lèvres qui aspire le sang et le draine vers la veine faciale. La lèvre inférieure se draine de manière descendante vers le système jugulaire antérieur.

2.7.3 INNERVATION : [23]

2.7.3.1 INNERVATION MOTRICE

L'innervation motrice de la face est assurée par le nerf facial.

2.7.3.2 INNERVATION SENSITIVE

Elle est sous la dépendance du trijumeau par :

- sa branche maxillaire supérieure (nerf sous-orbitaire) : les branches labiales sont destinées à la joue et à la lèvre supérieure homolatérale ;
- sa branche maxillaire inférieure par l'intermédiaire du nerf dentaire inférieur.

2.8 RAPPELS HISTO-EMBRYOLOGIQUES

La lèvre supérieure résulte de la convergence de trois bourgeons :

- Le bourgeon maxillaire en dehors ;
- Le processus nasal latéral et nasal médial ; émanation secondaire du bourgeon frontal par invagination de la placode nasale vers la 4e-5e semaine (Fig. 9).

Ces bourgeons fusionnent vers la septième semaine pour former l'ébauche de la face (Fig.10). Le palais secondaire est formé par les processus palatins qui initialement croissent vers le bas à partir des processus maxillaires, avant de pivoter vers un plan horizontal et de s'unir l'un à l'autre après abaissement lingual entre la 7e et la 10e semaine (Fig. 11).

Le défaut d'accolement relève de deux étiologies : dans la grande majorité des cas, c'est un défaut d'accolement des bourgeons par « non mort cellulaire des berges » ; les bourgeons étaient par ailleurs normaux.

Dans d'autres cas, l'hypoplasie d'un bourgeon peut être plus ou moins marquée ; il s'agit là le plus souvent du bourgeon nasal interne ; et le pronostic sur la croissance maxillo-faciale ; et parfois sur le développement psychomoteur est alors moins bon. Les bourgeons primaires et secondaires faciaux en effet dérivent du prosencéphale [24] ; [25].

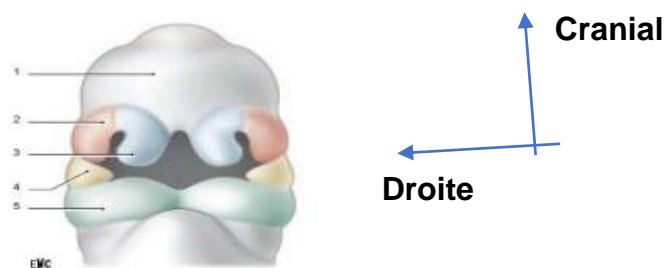


Figure 9 : Embryologie : bourgeons faciaux à la 6e semaine (adaptation d'après B Pavy) [12].

1. Bourgeon frontal ; 2. Bourgeon frontal : processus nasal latéral ; 3. bourgeon frontal : processus nasal médial ; 4. Bourgeon maxillaire ; 5. bourgeon mandibulaire.

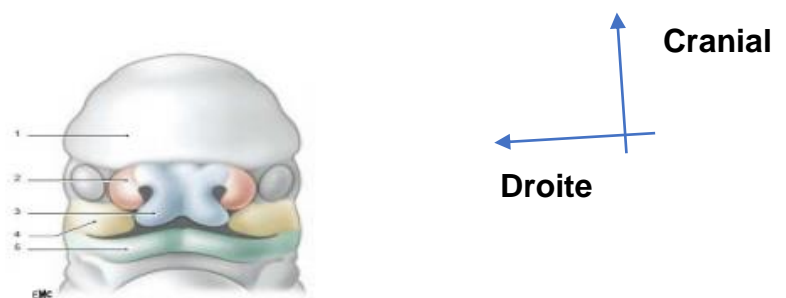


Figure 10 : Embryologie : bourgeons faciaux à la 7e semaine (adaptation d'après B Pavy) [12].

1. Bourgeon frontal ; 2. Bourgeon frontal : processus nasal latéral ; 3. bourgeon frontal : processus nasal médial ; 4. Bourgeon maxillaire ; 5. bourgeon mandibulaire.

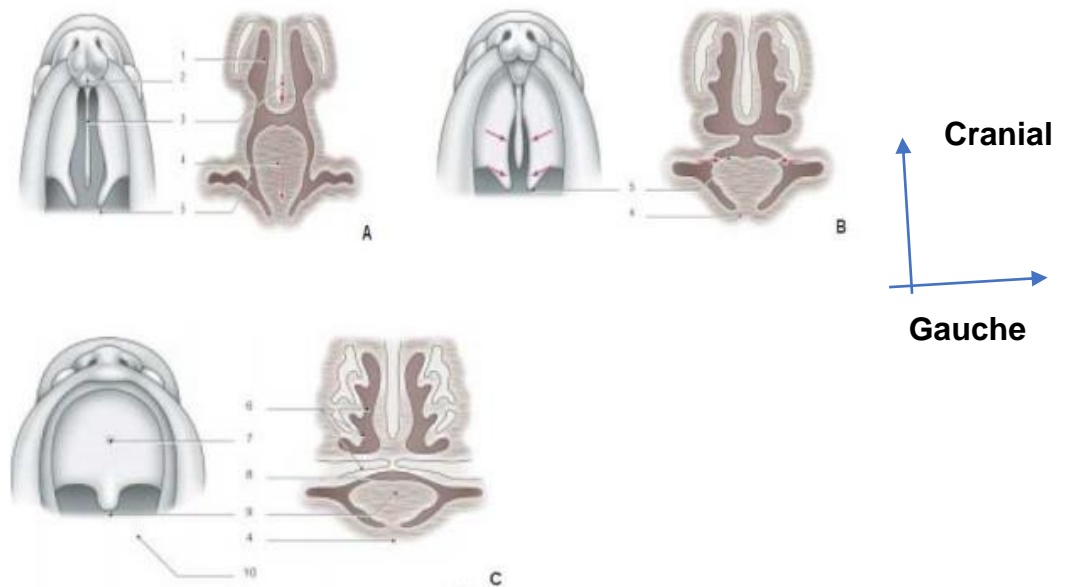


Figure 11 : Embryologie du voile à la 7e (A), 8e (B) et 10e semaine (C) (adaptation d'après Larsen[25]).

1. Cavité nasale ; 2. Palais primaire ;
3. Septum nasal ; 4. Langue ; 5. Processus palatin ; 6. Cornets nasaux ;
7. Foramen incisif ; 8. Sac nasal ; 9. Processus palatins fusionnés ; 10. Choanes définitifs.

2.8.1 CREPES NEURALES CEPHALIQUES [26]

Les crêtes neurales sont des groupements cellulaires transitoires qui se séparent de la gouttière neurale avant la fermeture de cette dernière en tube, vers la fin du 1er mois embryonnaire. Au niveau céphalique, leur comportement biologique a été analysé par N. Le Douari[27]. Il est caractérisé par leurs territoires d'origine, leur mode de migration, leur rôle dans le déterminisme volumétrique des bourgeons faciaux et cervicaux, et les divers phénotypes cellulaires exprimés sur leur site de migration au sein des bourgeons.

Les cellules des crêtes neurales céphaliques sont territorialisées. Le 30ème jour, elles migrent d'un segment de la gouttière neurale vers un territoire embryonnaire facial ou cervical.

En général, les crêtes neurales céphaliques migrent vers la face ventrale du tube neural, sous l'ectoderme dans un espace acellulaire en collagène et en fibronectine.

Sur les sites de migration, elles se différencient en phénotypes cellulaires variés et se divisent, elles assurent ainsi le développement volumétrique des bourgeons faciaux et contribuent à leur confluence et leur fusion. Sont ainsi produits des tissus osseux, cartilagineux, dermiques, dentaires et musculaires, etc. La crête neurale et les myocytes envahissent l'espace sous ectodermique de l'ébauche faciale (flèches). Ce schéma résume l'ensemble des défaillances potentielles de la fusion des bourgeons et par la même le dessin des fentes faciales.

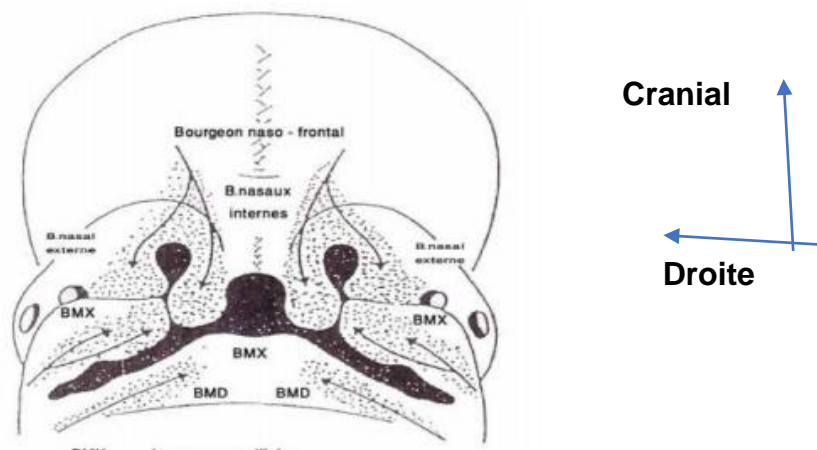


Figure 12 : La face embryonnaire humaine vers le 42ème jour[28].

BMX : Bourgeon maxillaire

BMD : Bourgeon mandibulaire

... : Migration des cellules de crête neural

2.8.2 LA MORT CELLULAIRE EMBRYONNAIRE OU NECROSE MORPHOGENETIQUE : [28] ; [36]

Il s'agit d'un phénomène biologique, banal, nécessaire à la morphogenèse et à l'organogenèse de nombreux tissus (mort neuronale du cerveau, disparition de structures transitoires, telles que pronéphros, mésonephros).

Ainsi la fusion des bourgeons faciaux demande non seulement une bonne qualité tissulaire du mésenchyme constitutif, mais également la mort cellulaire de l'ectoderme du revêtement des bourgeons faciaux.

Green et Pratt ont démontré le rôle des enzymes lysosomiaux des bordures ectodermiques des processus palatins, dans le phénomène de mort cellulaire, lors de

la fusion de ces derniers pour former le palais secondaire chez le rat. Ces auteurs ont provoqué des fentes palatines "in vitro" par blocage enzymatique de ce phénomène. La topographie de la fente permet d'identifier le bourgeon responsable. Malgré la présence de la fente, la différenciation tissulaire faciale se poursuit en temps : os, cartilages, derme, dents et muscles se différencient normalement. Par contre, la présence de celle-ci perturbe l'anatomie régionale.

2.8.3 FUSION DES BOURGEONS FACIAUX

2.8.3.1 FORMATION DU PALAIS PRIMAIRE : LE STOMODEUM [29]

Le bourgeon frontal initialement déterminé par l'éminence du pro encéphale est le siège, sur sa face inférieure et ventrale, du développement des bourgeons nasaux internes et externes (BNI et BNE). Ce sont des massifs cellulaires, entourant les deux placodes olfactives se développant grâce aux mitoses des cellules des CNC. Latéralement, les bourgeons maxillaires (BM) ont plus l'apparence de digitation et se développent sous les ébauches optiques.

Au cours de la sixième semaine, les BM viennent en contact avec les BNI et BNE. Ces contacts fusionnels ectodermiques constituent le mur épithélial de Hochstetter[29]; [30].

Sa disparition, en quelques jours, vers la fin de la sixième semaine, par mort cellulaire, permet la constitution d'un massif cellulaire mésenchymateux continu entre les BM droit et gauche et les BNI et BNE : c'est le palais primaire (fig.15).

Kosaka[31] a étudié la zone de contact ectodermique entre les BNI, BNE et les BM. Cette zone est constituée d'un épithélium dont les cellules ont un gros noyau et un abondant cytoplasme au niveau duquel des « gap-jonctions » ou jonctions de contact et des desmosomes assurent le collage ; puis les cellules de cette zone ou mur épithélial, se lysent et sont phagocytées soit par des cellules mésenchymateuses sous-jacentes de la crête neurale, soit par des cellules d'ectoderme adjacentes. Le mésenchyme de la crête neurale sous-jacente aurait pour Kosaka[31] , le rôle déclenchant de la mort cellulaire.

L'absence de mort cellulaire, quelle qu'en soit la cause, est responsable de la persistance de l'ectoderme sur ces bourgeons. Ce dernier se différencie en épiderme et derme, ce qui est responsable d'une fente labiale ou labio-maxillaire

La constitution de cette fente au cours de la sixième semaine va gêner ultérieurement la migration des odontoblastes et des myocytes avec pour conséquence des anomalies de l'organisation musculaire naso-labiale et un trouble important de l'ontogénèse dans le secteur de l'incisive latérale du maxillaire.

Le défaut de fusion ectodermique peut d'autre part intéresser les autres bourgeons faciaux et branchiaux et être responsable de fentes colobomateuses, macrostomiques et médio mentonnières.

Cette vue objective encore la présence de la poche de Rathke au niveau du toit et dans la partie postérieure du stomodéum (5), du bourgeon nasal interne (3), du bourgeon nasal externe (2) et du bourgeon maxillaire (4). Ce schéma objective encore la condensation cellulaire entre les bourgeons nasaux internes correspondant au futur septum primaire (1).

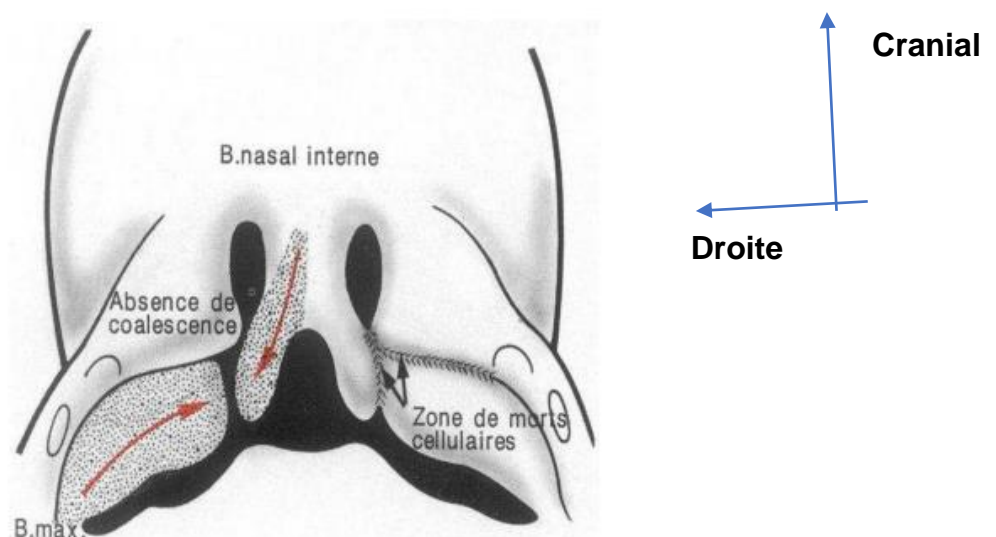


Figure 13: Schéma du défaut de fusion du bourgeon nasal interne et du bourgeon maxillaire, explicitant la possibilité de réalisation de fente labiomaxillaire par le processus de non-mort cellulaire[27].

2.8.3.2 PALAIS SECONDAIRE[32], [29]

Au cours de la septième semaine, les BM continuent leur développement volumétrique en arrière du palais primaire et viennent en un contact médian toucher l'éperon descendant du septum du bourgeon nasal et former ainsi le palais secondaire.

Ferguson a étudié ce phénomène chez les mammifères. Au cours de la septième semaine, les lames palatines croissent verticalement le long des faces latérales de la langue puis s'élèvent au-dessus du dos de celle-ci et finissent par fusionner pour former le palais secondaire. Le phénomène d'élévation des lames palatines serait la conséquence d'une augmentation volumétrique des procès palatins générée par l'hydratation d'acide hyaluronique présent en grande quantité.

L'adhérence des berges palatines est possible grâce à la mort cellulaire de l'ectoderme de recouvrement au niveau des zones de contact ectodermique [33].

Les cellules des CNC en migrant pénètrent cette zone de fusion ; puis la différenciation en muqueuse buccale et nasale débute sous le contrôle d'interactions épithélio-mésenchymateuses faisant intervenir la matrice extracellulaire et des facteurs solubles (collagène) dont le rôle est double : stimulation ou inhibition de la croissance de l'épithélium et synthèse de facteur moléculaire par les cellules du mésenchyme.

Les gènes cellulaires de différenciation dans telle ou telle voie de l'épithélium (nasale ou buccale) sont exprimés en réponse aux stimulations moléculaires de la matrice extracellulaire. Il est ainsi permis, pour certains défauts palatins tout au moins, d'incriminer la défaillance des phénomènes moléculaires.

Chez tous les vertébrés, le développement du palais osseux et du voile du palais est le résultat de la fusion des procès palatins des bourgeons maxillaires.

Les bourgeons mandibulaires droit et gauche (futur premier arc) fusionnent dès la fin de la cinquième semaine sur la ligne médiane au-dessus de l'ébauche cardiaque. Les bourgeons mandibulaires font partie de l'appareil branchial et sont recouverts en grande partie par de l'ectoderme contribuant à former le plancher de la bouche. Dans la région mésiale de cette fusion et en arrière de celle-ci, les bourgeons linguaux débutent leur développement volumétrique.

Le volume du bourgeon mandibulaire est assuré par les mitoses des cellules des CNC qui migrent du niveau mésencéphalique postérieur et rhombencéphalique.

L'ensemble des bourgeons faciaux (BNI, BNE, BM supérieur et mandibulaire) en convergeant et en fusionnant va délimiter en totalité la cavité stomodéale tapissée d'ectoderme exclusivement. Le stomodéum est en communication avec l'ébauche du pharynx en arrière puisque la membrane pharyngienne, accolement de l'ectoderme et de l'endoderme céphalique, s'est résorbée vers le 21^e jour.

2.9 CLASSIFICATION

Vu la multitude des formes des fentes faciales et la présence de plusieurs variétés anatomiques, classer les fentes fût nécessaire pour satisfaire les cliniciens, chirurgiens, et chercheurs d'une part, et de leur permettre d'autre part de communiquer entre eux en un langage universel.

Durant ces dernières années, plusieurs classifications ont été proposées puis modifiées par différents auteurs.

2.9.1 CLASSIFICATION DE VEAU[34]

Elle divise les fentes en quatre (4) classes :

DIVISION SIMPLE DU VOILE.

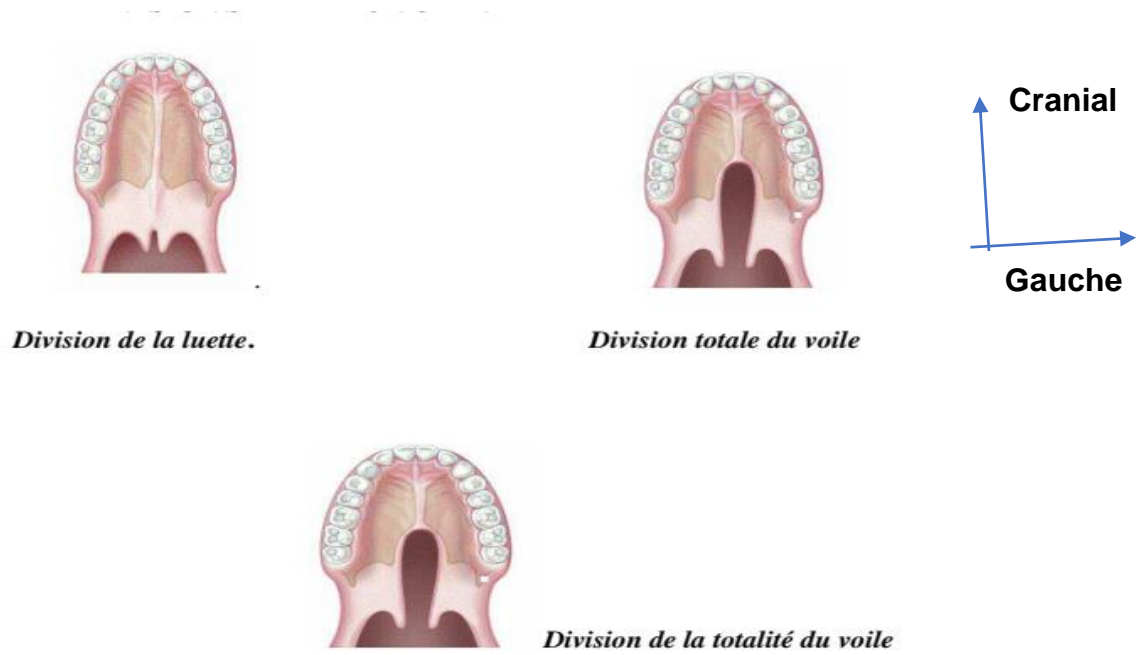


Figure 14 : Division simple du voile [35]

B- DIVISION DU VOILE ET DE LA VOUTE NE DEPASSANT PAS LE FORAMEN INCISIVAIRE.



Figure 15: Division du voile et de la voûte palatine d'après Veau [35].

C- DIVISION DU VOILE ET DE LA VOUTE ASSOCIEE A UNE FENTE LABIO-ALVEOLAIRE UNILATERALE.

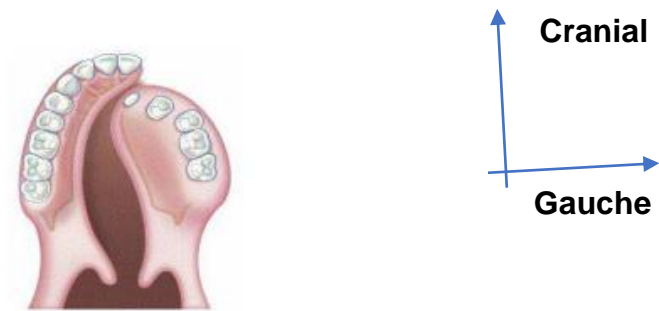

Figure 16: Fente labio-alvéolo-palatine unilatérale totale d'après Veau[35].

DIVISION ASSOCIEE A UNE FENTE LABIO-ALVEOLAIRE BILATERALE TOTALE.

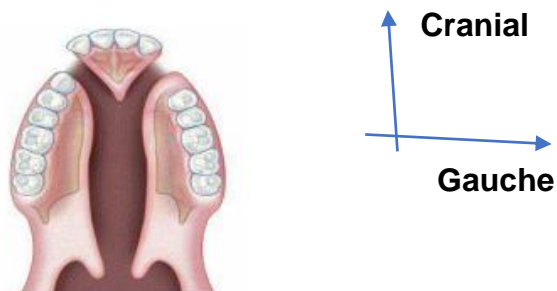


Figure 17 : Fente labio-alvéolo-palatine bilatérale totale d'après Veau[35].

2.9.2 Classification internationale [34];[35] ;[36]

La confédération internationale de chirurgie plastique a adopté depuis 1969 ; la classification ci-après.

2.9.2.1 Fentes intéressantes le palais primaire

On subdivise ces fentes en :

- Fente unilatérale incomplète du palais primaire.
- Fente unilatérale complète du palais primaire.
- Fente bilatérale complète du palais primaire

2.9.2.2 Palais secondaire (voute palatine osseuse et voile)

On subdivise ces fentes en :

- Fente incomplète du palais secondaire
- Fente complète du palais secondaire

2.9.2.3 Association palais primaire et palais secondaire

On distingue :

- Fente unilatérale complète du palais primaire et secondaire
- Fente bilatérale du palais primaire et secondaire
- Fente unilatérale incomplète du palais primaire et secondaire

2.10 Classification de KERNAHAN et STARK

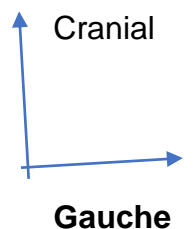
Actuellement la classification de KERNAHAN et STARK établie en 1967 est abandonnée au profit de la classification moderne qui distingue les formes bénignes et les formes malignes.

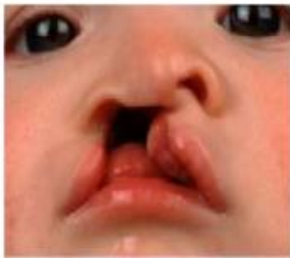

Figure 18 : Patient avec une fente Labio-alvéolo-palatine-unilatérale [37].

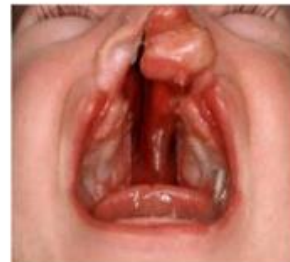

Figure 19: Patient avec fente Labio Alvéolo-palatine bilatérale[37].



2.11 Etiopathogenie

Les causes sont souvent complexes et mal connues mais elles impliquent à la fois des facteurs génétiques, environnementaux et toxiques. En effet, des facteurs environnementaux, tels que l'exposition à des produits tératogènes pendant la

grossesse (alcool, tabac ou médicaments), peuvent moduler la susceptibilité génétique [38].

Les malformations congénitales de la face sont multiples et résultent d'un trouble du développement embryonnaire apparue entre la 4ème et la 10ème semaine de la vie intra-utérine.

Ces malformations aboutissent le plus souvent à un défaut de fusion des bourgeons faciaux qui réalisent des fentes labio-alvéolaires et palatines[39].

2.11.1 Etiologie

Le facteur héréditaire est reconnu mais encore non identifié. Il n'y a pas de facteur étiologique formellement reconnu chez l'homme mais des facteurs favorisants tels que la non prise de fer acide folique au cours de la grossesse, les infections à répétition au cours de la grossesse, les mariages consanguins, la toxoplasmose.

2.11.2 Formes anatomiques

2.11.2.1 Fentes labio-alvéolaires unilatérales ou fentes du palais primaire

Le défaut de fusion intéresse le seuil narinaire ; la lèvre supérieure au niveau de la crête filtrale et la région gingivo-alvéolaire en regard de l'incisive latérale.

Cette lésion siège le plus souvent du côté gauche.

2.11.2.2 Fentes labio-alvéolaires bilatérales

Les deux fentes qui servent le même trajet isolent un bourgeon médian qui comprend la columelle ; la partie médiane de la lèvre entre les deux crêtes filtrales et un bourgeon osseux maxillaire qui contiennent les germes des incisives centrales et latérales.

2.11.2.3 Fentes vélares et vélo-palatines ou fentes du palais secondaire :

Il s'agit d'un défaut de fusion médian depuis la région rétro-incisive jusqu'à la partie postérieure au voile du palais (lurette).

Les deux bourgeons sont plus ou moins fusionnés selon l'expressivité de la malformation ; pouvant réaliser au minimum une division sous-muqueuse du voile qui

est morphologiquement continue mais qui présente une dysfonction absente de lésion musculaire sur la ligne médiane.

Une luvette bifide est également un équivalent de cette malformation.

Lorsqu'elle est isolée, la fente palatine est plus fréquente que la fente labio alvéolaire.

2.11.2.4 **Association d'une fente labio-alvéolaire et de la fente palatine**

Réalisant une fente labio-palatine totale qui peut être au niveau labial, unie ou bilatérale.[39]

2.12 Clinique

Le diagnostic qui peut être anténatal par échographie est porté à la naissance et doit déterminer s'il s'agit d'une fente labio-alvéolaire unie ou bilatérale associée ou non à une fente vélo-palatine. Les conséquences de la malformation sont multiples : problème morphologique ; difficulté d'alimentation dès les premiers jours de la vie (tétée impossible en cas de fente labio-palatine totale) ; troubles fonctionnels liés à la fente labio-palatine par reflux bucco-nasal ; rhinolalie complète à l'origine des troubles phonatoires majeurs ; dysfonction des trompes d'Eustaches à l'origine des complications otologiques fréquentes (otites) ; trouble de la croissance dentoalvéolaire à l'origine d'une endo-maxillie et d'importance de désordres de l'éruption dentaire dans les secteurs incisivocanins du fait de la fente osseuse alvéolaire ; anomalies fréquentes des bourgeons dentaires des dents de voisinage ; association possible avec d'autres malformations en particulier des mains (syndrome oro-digital) etc.

2.12.1 Circonstance de découverte

L'échographie anténatale permet de diagnostiquer la fente labiale dès le deuxième trimestre de gestation. Le diagnostic échographique d'une fente palatine isolée ou associée est plus difficile. Ce diagnostic anténatal a bouleversé le climat de la naissance ; en effet, les parents sont avertis de la présence d'une malformation mais l'image qu'ils en ont est imaginaire. Ils auront l'occasion de rencontrer les chirurgiens plasticiens qui leur montreront des photos de fentes labiales avant et après correction et leur expliqueront la prise en charge interdisciplinaire à court et à long terme. Cette entrevue apaise les parents ; elle permet d'explicitier toutes les

informations brutes et parfois brutales qu'ils auront entendues ou lues par exemple, sur Internet. Les conseils et l'expérience du vécu d'autres parents est du plus grand réconfort[40].

2.12.2 Examen clinique [36]

2.12.2.1 Examen exo buccal

- Aspect de la face en général : forme ; nez, oreilles, yeux, bouche, cheveux, pilosité, revêtement cutané ;
- Aspect de la bouche et des lèvres ;
- Aspect de la lèvre : fendue ou non ; largeur et forme de la fente ; palpation des lèvres ; tonicité des lèvres ; succion de la lèvre inférieure ; présence de fistules ;
- Appréciation de l'ouverture buccale,
- Habitudes pernicieuses du nourrisson : mouvements de la langue ; succion du pouce.

2.12.3 Examen endo buccal

Classification de la fente. Elle peut concerner le palais primaire, le palais secondaire ou les deux. Il existe naturellement une grande diversité des formes intermédiaires.

2.12.4 Examen particulier du maxillaire

Prendre connaissance des dimensions et du degré de déformation, de la présence éventuelle de bandes de Simonart.

Juger de l'état de la muqueuse de recouvrement.

Rechercher la présence d'une dent natale.

Observer la forme des fragments latéraux, du bourgeon médian (dans le cas de divisions labio maxillaires complètes bilatérales).

Apprécier, à l'aide d'un bon éclairage et d'un abaisse-langue :

- la hauteur et les reliefs des crêtes ;
- Les vestibules : profondeurs, insertions des freins et brides musculaires ;

- La limite entre palais dur et mou ;

Les berges de la fente (versants externe et interne) ;

- La largeur de la fente ;

La présence d'une dent natale.

La palpation viendra confirmer ou infirmer l'examen visuel et apporter des éléments supplémentaires.

2.12.5 Examen de la langue

Au repos : sa forme ; son volume ; sa position : dans la séquence de Pierre

Robin, la glossoptôse est certainement majorée par l'intensité du rétrognathisme.

Lors de la tétée, le mode de déglutition : le réflexe de succion-déglutition est altéré dans la triade de Pierre Robin ; fausses routes ; reflux.

2.12.6 Examens para-cliniques

Plusieurs procédés sont capables de visualiser la face fœtale : L'endoscopie fœtale comprenant l'embryoscopie (9ème - 10ème SA) et la fœtoscopie (17ème SA).

Ces deux investigations n'étant pas sans risques, mais capables de porter le diagnostic des malformations très précocement. L'échographie obstétricale peut diagnostiquer une fente labio-palatine à partir de la 16ème semaine d'aménorrhée.

Elle peut être motivée et orientée par un antécédent familial ou par le bilan d'une autre malformation fœtale. Parfois, c'est la prise d'un agent supposé tératogène qui motive l'examen. Le plus souvent, l'anomalie faciale est découverte lors de l'échographie systématique à ce terme de gestation. Le diagnostic des fentes labiales se fait sur une coupe frontale passant par le nez et le menton, permettant une bonne analyse des narines et des lèvres avec visualisation du défaut plus ou moins large et la déformation de la narine. En cas d'atteinte palatine, les mouvements de la langue apparaissent haut situés dans la cavité buccale et l'hydramnios y est fréquent du fait des troubles de la déglutition. La langue est ascensionnée dans les fosses nasales et latéralisées en cas d'atteinte unilatérale. L'atteinte palatine reste néanmoins difficile à préciser.

Deux situations sont possibles en pratique quotidienne :

- la fente est découverte de façon systématique et l'étude morphologique doit être absolument complète.
- la fente est recherchée secondairement sur des signes d'appel échographiques.

En effet, un rebord de croissance intra-utérin ou une malformation fœtale isolée ou intégrée dans le cadre d'un syndrome poly malformatif doivent attirer l'attention.

Leur association à une fente labiale ou labio-palatine rend très probable la possibilité d'une anomalie chromosomique[41];[42] .

Anatomo-pathologie

En cas de fente complète, le muscle orbiculaire de la bouche est fendu et la cavité nasale est complètement soudée à la cavité buccale, dans ce cas, le degré de déformation du nez externe et du septum nasal ou de la cavité nasale est variable, avec des atteintes fonctionnelles et esthétiques en conséquence.

Comme le voile du palais fendu n'est plus en mesure d'assurer ses fonctions, il en résulte non seulement des troubles de la déglutition et plus tard des troubles de la parole, mais également un défaut d'aération de l'oreille moyenne se traduisant par une baisse de l'audition. Par ailleurs, des automatismes moteurs se mettent déjà en place au cours du développement intra-utérin, par exemple, lors de la déglutition et lors du mouvement ou du positionnement de la langue.

Par conséquent, en plus du chirurgien responsable de l'opération, il convient également d'impliquer d'emblée dans la prise en charge des spécialistes en nutrition des orthodontistes qui posent une plaque palatine sur mesure des oto-rhino-laryngologistes et des thérapeutes (par exemple. logopédistes) pour initier les bonnes fonctions musculaires[43].

2.13 Traitement

2.13.1 But

La correction de la malformation.

2.13.2 Moyens thérapeutiques

La prise en charge est multidisciplinaire :

- ❖ La prise en charge nutritionnelle ;
- ❖ La prise en charge psychologique (pour les parents de l'enfant) ;
- ❖ La prise en charge par le pédiatre ;
- ❖ La prise en charge ORL (risque élevé d'otites séreuses et de troubles de l'audition) ;
- ❖ La prise en charge orthophonique régulière (phonation et déglutition) ;
- ❖ La prise en charge orthodontique (précoce et prolongée jusqu'à la fin de la croissance) ;
- ❖ La prise en charge chirurgicale ;
- ❖ Conseil génétique (si syndrome poly malformatif).

2.13.2.1 ANESTHESIE :

Cette intervention est réalisée sous anesthésie générale après un bilan préopératoire complet normal à savoir biologique et radiologique.

L'enfant est installé en décubitus dorsal ; perfusé et réchauffé ; l'intubation se fera avec une sonde adaptée à l'âge et au poids de l'enfant.

Cette sonde sera fixée au niveau de la lèvre inférieure.

2.13.3 Installation

Elle est univoque pour toutes les interventions.

Celles-ci sont conduites sous anesthésie générale avec intubation trachéale. Une sonde d'intubation préformée, fixée au milieu de la lèvre inférieure par des bandes adhésives.

Le fauteuil de Veau, longtemps utilisé à Saint-Vincent-de-Paul a trouvé, depuis les années 1970, sa place au musée. La tête de l'enfant n'est plus sur le genou du

chirurgien, les impératifs de l'anesthésie moderne ayant condamné cette méthode. L'enfant est installé sur la table, la tête sur une têtère, un billot sous les épaules réalisant une hyper extension modérée. L'opérateur est en bout de table derrière la tête.

Les champs sont installés selon la convenance du chirurgien, mais ils doivent laisser visibles les deux commissures, le nez et les yeux : champ double de tête enveloppant le crâne et le front, un ou deux champs recouvrant la lèvre inférieure mais laissant libres les commissures.

La désinfection du champ opératoire est réalisée classiquement aux ammoniums quaternaires. Depuis peu de temps, les chirurgiens utilisent la polyvidone iodée en solution ophtalmique qui à l'avantage de rendre nettement plus visible la jonction lèvre rouge-lèvre blanche.

2.13.4 Infiltration

Infiltration à la Xylocaïne adrénaline à 1 % diluée de moitié chez l'enfant de moins de 6 mois, elle est pratiquée après le dessin de l'incision ; elle diminue nettement le saignement.

2.13.5 Matériels

Les instruments utilisés sont ceux de la microchirurgie.

Une lame numéro 15 ; une coagulation bipolaire peut être nécessaire et un bistouri.

2.13.6 L'âge de l'intervention

Le calendrier opératoire est très variable selon les auteurs.

- Matuso préconise une fermeture très précoce, dans la semaine qui suit la naissance,
- Malek intervient à 6 mois sur la lèvre et le palais osseux après fermeture du voile à 3 mois pour faciliter le repositionnement des fragments maxillaires [44].

Cependant, la plupart des auteurs jugent préférable de fermer la lèvre et le voile du palais dans le même temps opératoire vers l'âge de 6 mois : apparition de premières dents, alimentation à la petite cuillère plus aisée, tissus plus volumineux, facilitent la

technique opératoire avec moins de risques anesthésiques[44]. L'observation des sujets non opérés, à des âges différents, montre bien le caractère stable de la malformation et l'absence d'urgence thérapeutique, ce qui apaise l'inquiétude des parents[44].

En cas de division palatine isolée :

L'âge de l'intervention :

L'âge idéal de la réparation semble être de 6 à 9 mois environ : le geste doit se situer avant l'intégration des mécanismes de la phonation faute de quoi des habitudes nocives vont s'installer, difficiles à corriger même si on procure ensuite à l'enfant un sphincter vélo pharyngé de bonne qualité. En effet, l'enfant va commencer à parler avec son voile fendu si la réparation n'a pas été effectuée à cette époque, il va acquérir des praxies du langage en conséquence. Lorsque le geste chirurgical lui redonnera un voile normal ou subnormal, il devra perdre ses mécanismes pour en acquérir de nouveaux, ce qui est toujours plus difficile qu'une acquisition primaire [45].

2.13.7 Indications

2.13.8 Traitement des fentes labio-palatines

2.13.9 Principe de la réparation de fente labiale

Au terme de « labioplastie » parfois employé, nous préférons plutôt le terme de « Cheilorhinoplastie », tant le geste sur la narine et le seuil narinaire, ainsi que la réposition du cartilage alaire paraissent essentiel au rétablissement d'une bonne perméabilité narinaire, et d'un bon équilibre musculaire labiale [46].

Il est essentiel de reconstituer une lèvre de hauteur symétrique au côté opposé, de longueur égale à la lèvre inférieure : la remise en place des trois groupes de muscles est aujourd'hui essentielle à l'harmonie de la lèvre, à sa mobilité, à la position du pied de cloison et à la symétrie narinaire.

➤ Reconstituer une lèvre de longueur satisfaisante

Cela impose le respect du marquage des points cardinaux inférieurs de la lèvre.

L'arc de Cupidon est dessiné. Son sommet repéré, le sommet de la crête philtrale du côté sain repéré, et le point symétrique par rapport au sommet de l'arc de Cupidon représente le point inférieur de référence de la jonction rouge blanc de la berge interne de la lèvre.

Le point correspondant sur la lèvre externe est retrouvé là où disparaît la crête sus-labiale de la lèvre externe. Elle est à égale distance de la commissure que le sommet de la crête philtrale du côté sain.

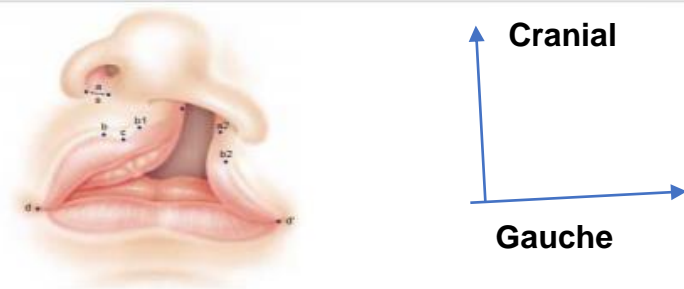

Figure 20 : Points cardinaux de la malformation [12]

➤ **Assurer la projection du limbe**

Les principes de réfection de la partie basse de la lèvre semblent encore essentiels. Un lambeau triangulaire de lèvre blanche dessiné sur la berge externe, doit s'intégrer dans une incision effectuée juste au niveau de la crête sus-labiale, sur un angle de 60 à 90° selon l'allongement en hauteur que l'on veut obtenir[47],[48].

Ce lambeau en triangle équilatéral mesure de 2,5 à 3 mm de côté selon l'âge et a pour but non seulement d'augmenter la hauteur de la lèvre, mais de réduire la longueur de celle-ci au-dessus de la crête sus-labiale. Il améliore ainsi la projection du limbe. Ce lambeau est utilisé dans la majorité des techniques chirurgicales modernes, en particulier dans de nombreuses techniques inspirées de Millard [49] ; [50]. La longueur mesurée au niveau de la jonction lèvre blanche vermillon doit être surmontée par une partie de lèvre blanche dont la longueur est plus petite, de manière à projeter cette crête sus-labiale.

➤ **Reconstituer la hauteur de la lèvre supérieure**

Elle doit être symétrique par rapport au côté sain.

Les différentes techniques modernes permettent d'obtenir cette hauteur en gardant une longueur satisfaisante de la lèvre. Millard [49],[50] propose un procédé de rotation avancement. Les autres procédés relèvent de la plastie en Z simple ou multiple.

➤ **Suturer la sangle musculaire**

Il est capital de suturer les muscles du seuil narinaire : le muscle nasal est suturé dans sa partie inférieure et surtout fibreuse situé à la partie postérieure de la crus mésiale du cartilage latéral, parfois représenté par des fibres musculaires correspondant au « muscle abaisseur » du septum nasal, ou les fibres les plus internes et supérieures du faisceau supérieur de l'orbiculaire. Ainsi suturé, le muscle nasal réalise la corde qui soutient l'arc du cartilage alaire.

L'orbiculaire est suturé en haut aux fibres homologues du côté opposé, équilibrant les tractions au niveau du pied du septum (fig. 28).

Le bord libre doit être soigneusement suturé au côté opposé, de manière à éviter l'« encoche du siffleur ».

➤ **Reconstruction de la lèvre rouge**

Elle est reconstituée essentiellement à partir de la berge externe : ce doit être la règle dans les fentes bilatérales, de manière à compenser le manque de fibres musculaires médianes. C'est aussi la règle dans les fentes unilatérales en s'appuyant sur le principe de Veau insistant sur le caractère stérile de la muqueuse du fragment interne [51],[52].

➤ Reconstruction du vestibule

Il est soigneusement reconstitué au fil résorbable

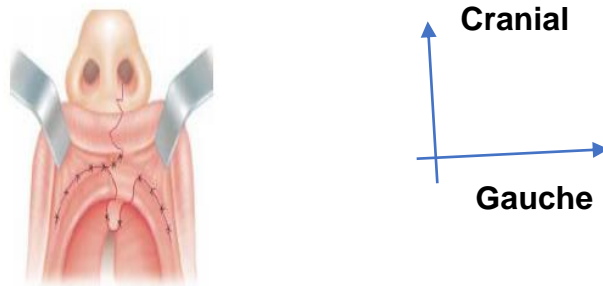


Figure 21: Plastie vestibulaire[12].

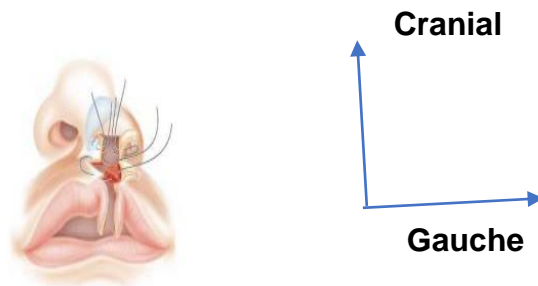


Figure 22: Suture de l'orbiculaire selon Skoog. Noter le fil supérieur amarrant le Muscle nasal à la crus Mésiale du cartilage latéro inférieur gauche[12].

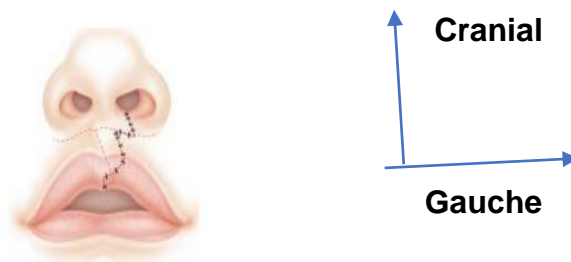

Figure 23: Verrou de la lèvre rouge. En pointillés, la ligne de suture de la muqueuse

2.13.10 Techniques chirurgicales

2.13.11 Réparation des fentes labiales unilatérales

2.13.11.1 Technique de veau [51] ; [52]

Elle est certes la première description d'une intervention moderne.

Elle consiste en un avivement des berges de la fente et la reconstitution en trois plans : cutané, musculaire et muqueux. Étant donné l'hypoplasie en hauteur de la lèvre blanche, soit celle-ci n'est pas corrigée et la lèvre est trop courte, soit beaucoup plus souvent l'allongement est obtenu par une incision oblique aux dépens de la longueur de la lèvre avec en particulier une amputation de l'arc de Cupidon et d'une partie de la lèvre blanche du petit fragment.

Cette lèvre supérieure alors bridée réalise, par comparaison avec la lèvre inférieure, un aspect en « bénitier » et représente l'un des facteurs les plus importants des troubles de la croissance maxillofaciale.

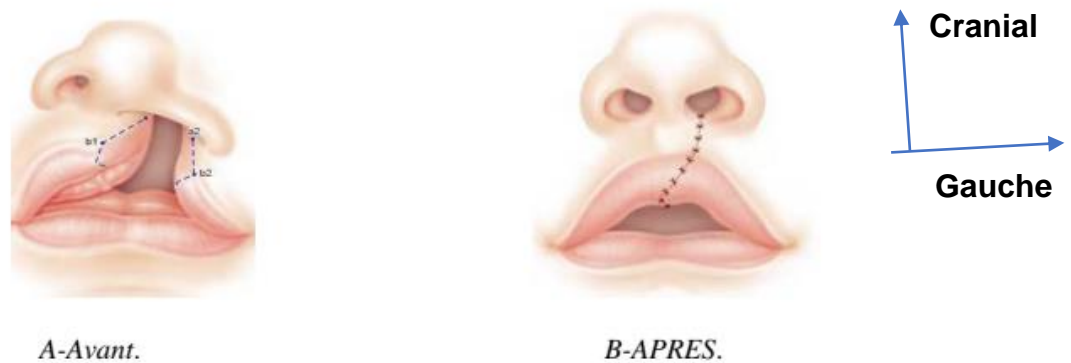


Figure 24 : Technique de Veau[12].

2.13.11.2 **Technique de millard [49], [53], [50]**

Elle est actuellement menée en deux temps aux États-Unis.

Premier temps :

À l'âge de 1 ou 2 mois, un temps de lip adhesion.

Deuxième temps :

Il se pratique selon la technique de rotation-avancement : de nombreux chirurgiens, en particulier en France, utilisent le dessin de l'intervention de Millard d'emblée pour le traitement primaire de la lèvre et du nez.

La technique de Millard est certainement la plus utilisée dans le monde ; elle a pour but de placer la cicatrice au niveau du philtrum du côté de la fente. Certes, cela est

possible lorsque l'hypoplasie en hauteur est modérée, dans les fentes labio alvéolaires, l'incision dépasse alors le milieu de la columelle.

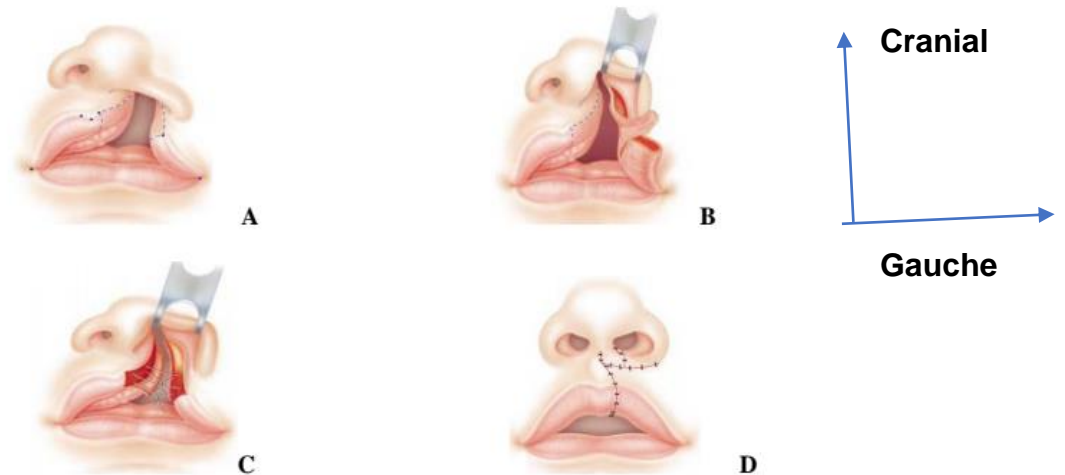


Figure 25: Technique de la lip adhesion selon Millard [12].

A. Incisions.

B. Libération des lambeaux.

C. Suture d'un faisceau de l'orbiculaire au-delà de la ligne médiane. D. Sutures.

2.13.11.3 Technique de Tennisson [54]

Il fait appel à un lambeau triangulaire prélevé sur la partie basse de la lèvre blanche de la berge externe et intégré dans une incision portée à la jonction rouge-blanc sur la berge interne.

La modification présentée par Borde, Bedouelle et Malek [55] permet, à l'aide d'une épure géométrique simple, de construire le schéma opératoire sans hésitation avec une précision beaucoup plus grande que celle donnée par les autres procédés (fig 32).

Supposons la plastie labiale terminée : dans la plastie à lambeau triangulaire, il existe une relation entre la base du triangle équilatéral de la berge externe que nous appellerons X et la somme des angles 1 et 2 qui sont respectivement l'angle que fait

l'incision de la berge interne avec le bord de celle-ci. Le triangle inférieur étant un triangle équilatéral, l'angle de base est de 60° .

Si l'angle formé par l'incision de la berge interne et la contre-incision appliquée à la jonction rouge-blanc est lui-même de 60° , l'angle aeb sera de 120° , il est alors facile de calculer la valeur de X en mesurant d'abord H', hauteur du bord interne du côté fendu, puis H, hauteur de la lèvre du côté sain. La valeur de X est ainsi déterminée sur le carton de Malek et permet d'en apprécier les dimensions.

Si l'on donne à l'angle d'incision de la berge interne un angle de 90° , l'angle de projection sera alors de 150° et diminuera la valeur de X pour un même allongement. Les avantages du procédé de Tennisson-Malek sont nombreux : bonne symétrie de la lèvre, cicatrice brisée et par là même de bonne qualité. Le lambeau équilatéral doit être petit de manière à entraîner une bonne projection du limbe. Dans le cas d'hypoplasie importante en hauteur de la lèvre, il est alors préférable de recourir à une plastie en double Z selon les techniques de Skoog [56] [57] Tauner et Maleck [58] [59]

Malek présente en effet une plastie en double Z qui permet un allongement supérieur avec une traction latérale moindre et qui évite l'obtention d'une lèvre aplatie.

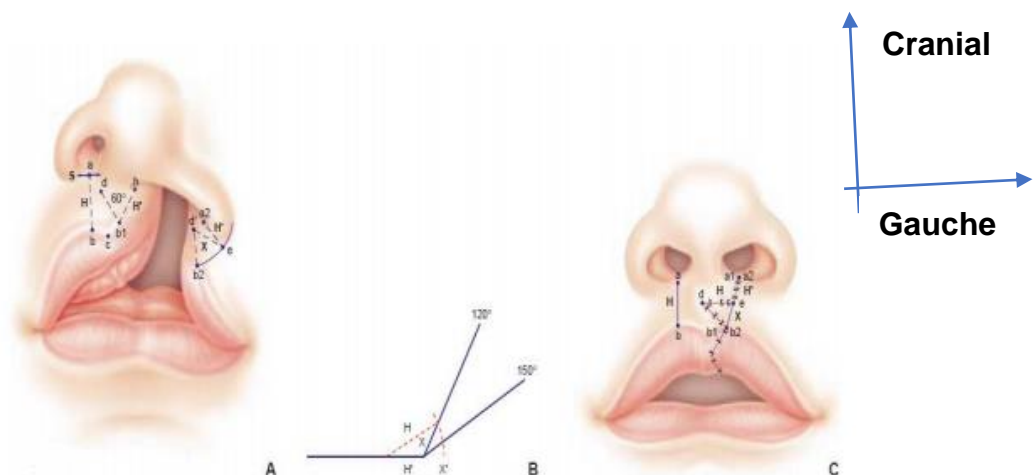


Figure 26: technique de Tennisson, Borde, Bedouelle, Malek. [12].

2.13.12 Réparation des fentes labiales bilatérales

Plusieurs méthodes peuvent être utilisées :

2.13.12.1 Méthode de Talmant [60] [61]

Il a décrit une technique séduisante de cure chirurgicale en un temps des fentes bilatérales.

Celle-ci reconstruit, dans le même temps, lèvre et columelle. Les figures 33 en indiquent le procédé technique ; bien entendu, la réparation soigneuse des plans musculaires est, là encore, essentielle.

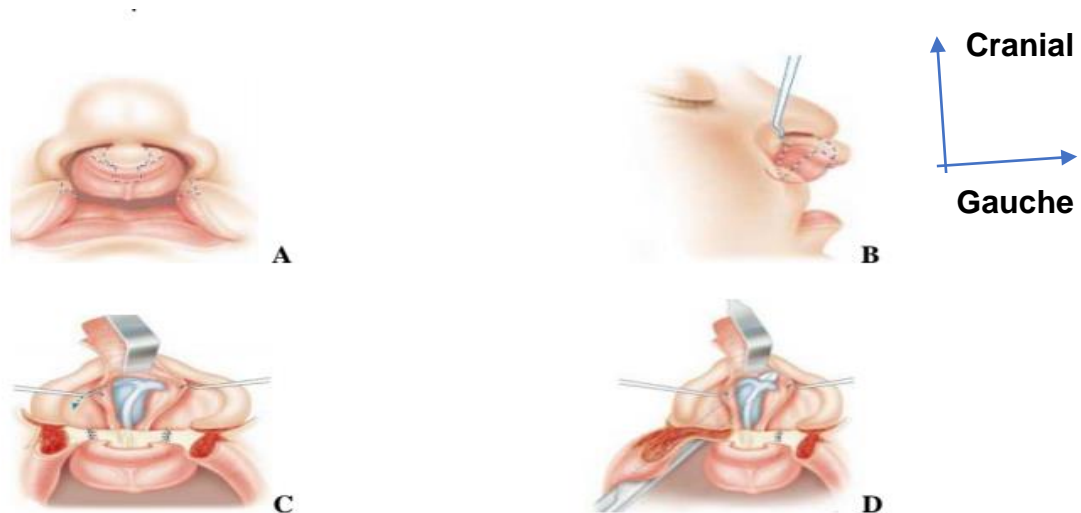


Figure 27 : Technique de Talmant pour fente labiale bilatérale[12].

2.13.13 Réparation des fentes labiales et palatines

Déroulement de l'intervention palatine

Qu'elle soit programmée en palato plastie précoce à 3 mois dans le même temps que la chéiloplastie, ou secondairement à l'âge de 6 mois ou 1 an, la cure de la division palatine impose de disposer d'un écarteur de Davies ou de Kilner : celui-ci permet de s'exposer correctement. L'infiltration à la Xylocaïne adrénalinée à 1 % permet de préparer le décollement de la fibromuqueuse et de diminuer le saignement.

2.13.13.1 **Technique de VEAUWARDILL et KILNER [51], [52]**

Même si elle est controversée par certains, elle reste encore la méthode la plus employée aujourd'hui.

Le glissement de la fibro muqueuse crée des cicatrices et réalise un facteur essentiel de l'endognathie maxillaire. La qualité du traitement orthodontique moderne permet cependant de corriger en grande partie les défauts de la méthode.

Dans le cadre de la division palatine avec intégrité de l'arc maxillaire, elle reste pour Chancholle et bien d'autres la méthode de choix. Incision du bord interne du voile. Elle est la même quelle que soit la technique. Située à la jonction visible de la muqueuse nasale et de la muqueuse palatine plus claire, elle est poursuivie en arrière jusqu'au sommet de chaque héli llette.

Un cut back à l'extrémité du pilier postérieur est réalisé permettant, lors de la suture, de placer la llette à la face inférieure du voile. Il est inutile et même nuisible de prolonger l'incision trop en arrière sur les piliers ; cette manœuvre, autrefois proposée, bride et gêne la mobilité et surtout l'ascension du voile du palais.

➤ **Décollement de la fibromuqueuse palatine**

Elle est décollé de la lame horizontale du palais, le pédicule palatin antérieur est individualisé et libéré au crochet de Trélat. Rupture du crochet de l'aile interne de la ptérygoïde.

Elle favorise la mobilisation du péristaphylin interne et relâche les tractions sur la ligne médiane. Pendant de nombreuses années, nous avons sectionné la muqueuse nasale en avant ou au bord postérieur des lames, cela nous a permis de réorienter la sangle des péristaphylins internes et de maintenir efficacement le recul du voile.

➤ **La libération du muscle peristaphylin**

Plus récemment, VEAU ; WARDILL ; KILNER ; préfèrent la libération du muscle péristaphylin interne au bord postérieur des lames et sa rotation, en arrière et en dedans, comme dans la technique de la véloplastie intra vélaire.

Les muscles sont décollés en haut de la muqueuse nasale, en bas de la muqueuse buccale, en avant désinsérés du bord postérieur des lames. La rotation du plan musculaire est alors facilitée. Lorsque l'on n'effectue pas la migration de la fibromuqueuse, une courte incision au niveau du bord interne du crochet de la ptérygoïde permet la rupture de celui-ci et de relâcher quelque peu la traction des muscles péristaphylins.

➤ **Suture de la sangle musculaire**

Suture du plan nasal

Elle est réalisée d'avant en arrière jusqu'au pilier postérieur.

Suture du plan musculaire

Elle est réalisée elle aussi d'avant en arrière par des points de Blair-Donati.

Suture du plan antérieur

Elle est réalisée d'arrière en avant de la luette jusqu'au point le plus antérieur de la fibromuqueuse.

L'utilisation d'une colle biologique, à base de fibrine, favorise la fixation du voile et diminue le saignement. L'alimentation de l'enfant est reprise à la cuillère le lendemain de l'intervention, au biberon 3 semaines plus tard.

2.13.13.2 **Méthode de Furlow (1978)**

Elle consiste en une double plastie en Z opposé : l'une sur le plan nasal, l'autre sur le plan oral [62], d'après Randall[63].

Le muscle élévateur du voile de chaque côté est incorporé sur le lambeau postérieur : l'un est incorporé au plan nasal, l'autre au plan buccal. Ils sont réorientés de la position antérosupérieure en une position transverse et sont superposés sur la ligne médiane. Le diaphragme vélaire est ainsi reconstitué dans la partie postérieure du voile avec un recul obtenu grâce à la plastie en Z.

Cette technique peut paraître séduisante dans les fentes postérieures ou étroites, elle est beaucoup plus difficile dans les fentes très larges. Elle ne peut pratiquement pas être effectuée avant l'âge de 1 an.

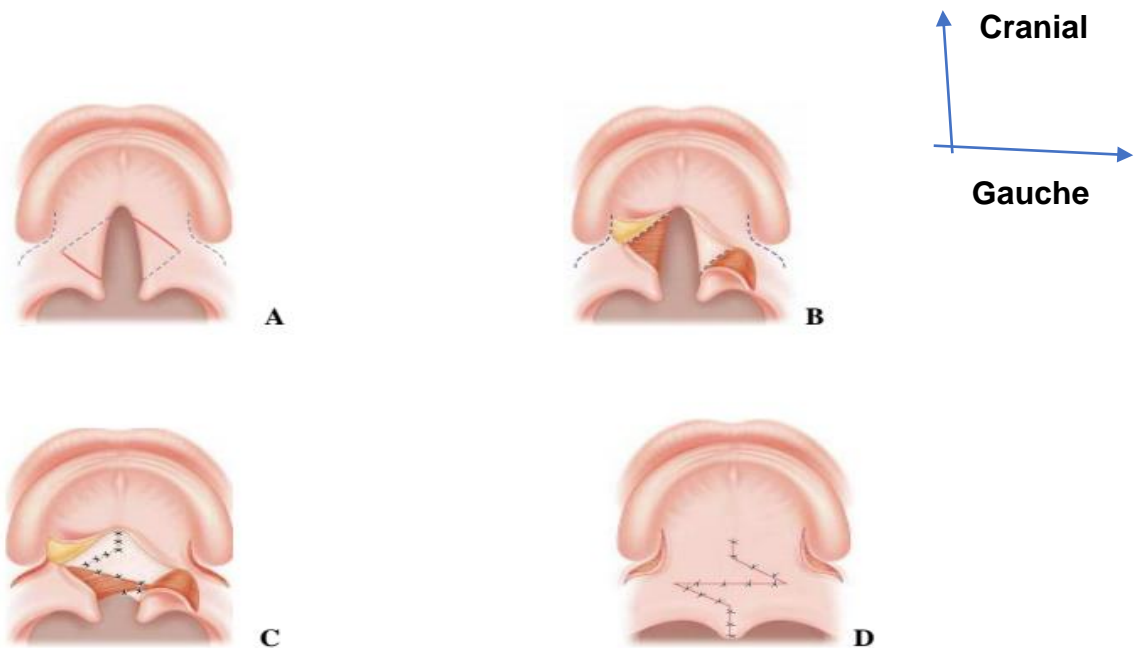


Figure 28 : Technique de Furlow, d'après Randall [12].

Fente, A. Entrait plein, l'incision déjà effectuée. En pointillés de part et d'autre de l'incision du plan nasal après dissection. Latéralement, les incisions de décharge. B. À gauche, seule la muqueuse buccale est libérée du plan nasal. À droite, la muqueuse et la musculature sont libérées. C, D. Technique

2.13.13.3 Veloplastie intra vélaire

Elle semble être la plus anatomique des réparations.

Présentée en 1967 par Kriens [64] [65] et développée en Angleterre par Sommerlad [66] : les muscles éleveurs et tenseurs du voile sont disséqués à partir d'une incision du bord interne du voile du palais, libérés de la muqueuse nasale et de la muqueuse palatine, désinsérés du bord postérieur des lames. La rotation de l'éleveur peut être obtenue et reconstitue le diaphragme.

Les muqueuses sont attirées en arrière et le recul vélaire est alors important.

Il peut être recommandé de s'aider, dans la dissection, de loupes et de microscope, ce qui permet un meilleur décollement des muqueuses du plan musculaire. Ce type d'intervention est en général pratiqué vers l'âge de 1 an.

La rupture du crochet de l'aile interne de la ptérygoïde est obtenue par une incision courte de la fibro muqueuse en regard de celle-ci. Cette technique n'utilise pas la migration de la fibro muqueuse palatine.

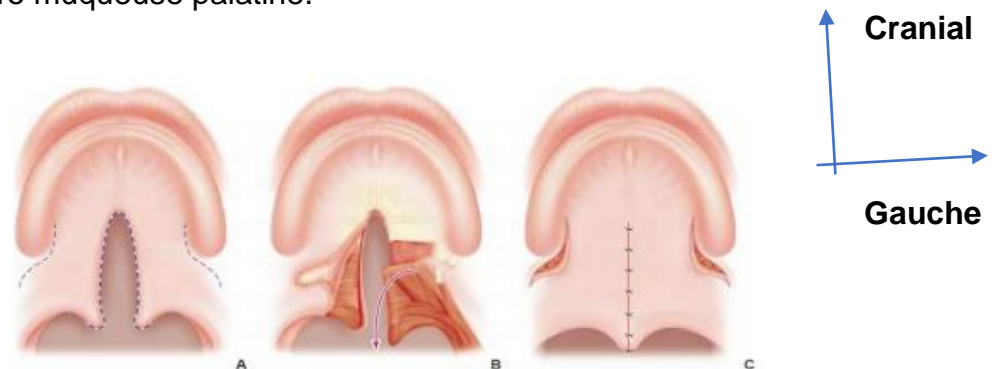


Figure 29: Véloplastie intravélaire selon Kriens[12].

A. Tracés d'incision. B. À gauche, libération des plans muqueux. À droite, libération-rotation des muscles vélaire décollés du plan de la muqueuse nasale et section de l'hamulus ptérygoïdien. C. Suture du plan muqueux. Noter le recul important du voile.

2.14 Evolution

L'évolution des sutures verticales linéaires, quel que soit le soin apporté à leur réalisation, se traduit souvent par la création d'une encoche au niveau de la jonction cutané-muqueuse et du bord libre labial.

Pour certains, la prévention de cette séquelle passe par la réalisation d'emblée d'une suture en « marche d'escalier » au niveau de la jonction cutané-muqueuse ou d'une suture avec plastie en Z, voire double Z type Tennisson sur le versant cutané de la réparation.

Lorsque la perte de substance est d'origine chirurgicale, la prévention de cette séquelle passe par la réalisation d'une exérèse pentagonale avec deux angles situés au niveau de la ligne de jonction cutané-muqueuse.

D'autre part, les cicatrices verticales situées au niveau de la lèvre inférieure ont souvent comme conséquence une hypertrophie cicatricielle qui peut être partiellement prévenue par la réalisation de multiples Z superposés [67].

3 MATÉRIELS ET MÉTHODES

3.1 Cadre et lieu d'étude

Il s'agissait d'une étude menée dans le service de stomatologie et de chirurgie Maxillo-faciale du CHU mère-enfant (le Luxembourg) de Bamako.

3.2 Type et période d'étude

Il s'agissait d'une étude prospective qui s'est déroulée sur une période de 24 mois

3.3 Population d'étude

Notre population était constituée par l'ensemble des patients présentant une fente labio-palatine ayant fait une consultation dans le service de stomatologie et de chirurgie Maxillo-faciale du CHU mère-enfant (le Luxembourg) de Bamako entre janvier 2020 et décembre 2021

3.4 Critères d'inclusion

Etaient inclus dans notre étude tout patient :

- porteur d'une fente labio-palatine
- ayant accepté de participer à l'étude.
- ayant donné son consentement libre et éclairé
- ayant au moins de 6 kg pour les cas de fente labiale
- âgé de plus de 12 mois pour les cas de fente palatine
- âgé de plus de 8 mois pour les cas de fente vélaire

3.5 Critères de non inclusion

N'étaient pas inclus dans l'étude.

- Tout enfant non porteur de FLAP.
- Tous les cas de non consentements libre ou éclairé des patients ou tuteurs

3.6 Procédure de collecte des données

Une fiche d'enquête individuelle a été utilisée afin de recueillir les données suivantes:

- Données concernant l'enfant : âge, sexe, nombre de frères et sœurs, position dans la fratrie, type de fente.
- Données concernant la famille : âge des parents, structure familiale, profession des parents, résidence.
- Données obstétricales de la mère : nombres (grossesse, avortement, enfants vivants, décédés).
- Données concernant la mère, l'entourage et l'enfant. - Données concernant la prise en charge.

3.7 Saisie et analyse des données

Les données ont été saisies sur Excel et analysées par le logiciel SPSS version 22.0.

4 RESULTATS

4.1 Résultat globaux

Au total nous avons enrôlés 310 patients avec un sex ratio de 1,08 en faveur du sexe masculin, l'ethnie Bambara était la plus touchée avec 39,4%. Dans notre étude 99,03% de nos patients n'avaient pas d'antécédents médicaux, la plus part des mères étaient des ménagères.

4.2 Résultats descriptifs

Tableau I: Répartition selon la tranche d'âge

Tranche d'âge (mois)	Effectif	Pourcentage (%)
0 - 6	65	21,0
7 - 12	77	24,8
13 - 18	91	29,4
19 - 36	42	13,5
37 - 84	21	6,8
85 - 156	5	1,6
157 - 228	4	1,3
229 - 300	4	1,3
301 - 420	4	1,3
Total	310	100,0

La tranche d'âge de la majorité de nos patients était comprise entre 13 à 18 mois avec un pourcentage de 29,4 % suivis de la tranche d'âge 7 à 12 mois avec un pourcentage de 24,8 %.

Tableau II : Répartition des patients selon le sexe

Sexe	Effectif	Pourcentage (%)
Masculin	161	51,9
Féminin	149	48,1
Total	310	100

Dans notre étude 51,9% des patients étaient du sexe masculin avec un sexe ratio de 1,08 en faveur du sexe masculin.

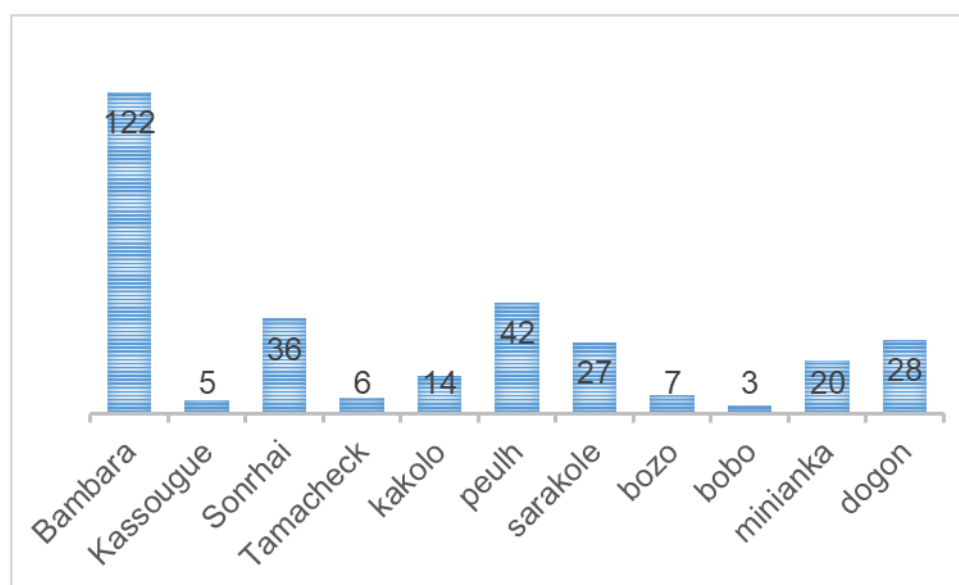


Figure 30: Répartition des patients selon l'ethnie

Dans notre étude, l'ethnie Bambara était la plus représentée avec 39,4% suivie des peulhs avec 13,5%.

Tableau III : Répartition des patients selon leurs antécédents médicaux

Antécédents Médicaux	Effectif	Pourcentage (%)
Aucun	307	99,03
Gastro-entérite	1	0,32
Otite	1	0,32
Varicelle	1	0,32
Total	310	99,99

La majorité des patients 99,03 % ne présentait aucun antécédent médical

Tableau IV: Répartition des patients selon la profession de la mère

Profession Mère	Effectif	Pourcentage (%)
Coiffeuse	3	1,0
Commerçante	4	1,3
Elève	3	1,0
Enseignante	1	0,3
Ménagère	265	85,5
Secrétaire	1	0,3
Tailleur	3	1,0
Teinturière	1	0,3
Vendeuse	29	9,3
Total	310	100

Dans notre étude, la plus part des mères des patients (85,5%) était des femmes de ménages

Tableau V : Répartition des patients selon le nombre de consultation prénatale réalisé par la mère

CPN	Effectif	Pourcentage (%)
0	139	44,84
1	7	2,26
2	36	11,61
3	77	24,84
4	32	10,32
5	16	5,16
6	2	0,65
7	1	0,32
Total	310	100,00

La CPN était réalisée chez 171 mères soit 55,16 % des cas

Tableau VI: Association entre différents types de fentes et autres malformations associées

	Association avec d'autres malformations congénitales							
	Aucun	hernie aveugle	hernie inguinale	malformation oreille	malformation pieds	omphalocèle	ped bot	polydactyl ie
Fente labiale complète gauche	50	1	0	0	0	2	0	0
Fente labiale incomplète droite	22	0	1	0	0	0	0	0
Fente labiale incomplète gauche	35	1	0	0	0	0	0	1
Fente labiale bilatérale	13	0	0	0	0	0	0	0
Fente palatine complète droite	90	0	0	0	1	0	1	0
Fente palatine incomplète (vélaire)	6	0	0	0	0	0	0	0
Fente labio- alveolo-palatine droite	43	0	0	1	0	0	0	0
Fente labio- alveolo-palatine gauche	29	0	0	0	0	0	0	0
Fente labio- alveolo-palatine bilatérale	13	0	0	0	0	0	0	0
TOTAL	301	2	1	1	1	2	1	1

Dans cette étude la majorité des patients n'avaient pas de malformations associées par contre certains avaient une malformation associée tels que (perte de vue, hernie inguinale, malformation aux pieds, omphalocèle, pied bot, polydactylie) soit 2,9%.

Tableau VII : Répartition selon la fréquence de mariage consanguin

Mariage consanguin	Effectif	Pourcentage (%)
Oui	117	37,7
Non	193	62,3
Total	310	100,0

La majorité des couples dans notre étude n'avait pas fait de mariage consanguin avec un pourcentage de 62,3% des cas

Tableau VIII: Répartition des patients selon le type d'anomalie dento-alvéolaire

Anomalie dentaire alvéolaire	Effectif	Pourcentage (%)
Malformations dentaires	37	11,93
Malpositions dentaires	95	30,65
Pertes dentaires prématurées	1	0,32
Aucune	177	57,10
Total	310	100,0

Dans l'étude 57,1% de nos patients n'avaient pas d'anomalie dento-alvéolaire

Tableau IX : Répartition des patients selon le type de fentes

Type de fentes	Effectif	Pourcentage (%)
Fente labiale complète gauche	55	17,7
Fente labiale incomplète droite	25	8,1
Fente labiale incomplète gauche	37	11,9
Fente labiale bilatérale	13	4,2
Fente palatine complète droite	92	29,7
Fente palatine incomplète (vélaire)	2	0,6
Fente labio-alvéolo-palatine droite	44	14,2
Fente labio-alveolo-palatine gauche	29	9,4
Fente labio-alveolo-palatine bilatérale	13	4,2
Total	310	100

Dans l'étude (29,7%) avait une fente palatine complète droite. Par contre (17,7%) avaient une Fente labiale complète gauche et (14,2%) avaient Fente labio-alveolo-palatine droite.

Tableau X: Répartition selon la technique opératoire utilisée

Mode Opérateur	Effectif	Pourcentage (%)
Technique de Tennisson	201	64,84
Technique de double lambeau palatin (VWK)	92	29,68
Veloplastie	2	0,64
Variante de la Technique de Millard	15	4,84
Total	310	100

La technique opératoire (64,8%) était la technique de Tennisson suivie de la Technique de double lambeau palatin (VWK) (29,7%). La plus part des patients 99,0% ont reçu une anesthésié générale.

Tableau XI : Association entre différentes types de fentes labio-palatines et sexe

Différents types de fentes labio-palatines	Sexe	
	M	F
Fente labiale complète gauche	26	27
Fente labiale incomplète droite	14	9
Fente labiale incomplète gauche	21	16
Fente labiale bilatérale	8	5
Fente palatine complète droite	43	49
Fente palatine incomplète (vélaire)	4	2
Fente labio-alveolo-palatine droite	26	18
Fente labio-alveolo-palatine gauche	16	13
Fente labio-alveolo-palatine bilatérale	3	10
TOTAL	161	149

Dans notre étude le sexe masculin était majoritaire avec 161 patients.

Tableau XII: Répartition des patients selon la provenance

Inspection		Provenance									Total
		Bamako	Kayes	Sikasso	Ségo	Mopti	Koulikoro	Gao	Tomboctou	Autres	
	Fente labiale complète droite	13	4	8	7	9	7	1	3	1	53
	Fente labiale incomplète droite	9	1	5	4	3	1	0	0	0	23
	Fente labiale incomplète gauche	12	1	4	1	4	4	0	1	0	37
	Fente labiale bilatérale	1	1	3	2	2	3	0	0	1	13
	fente palatine complète droite	34	14	9	16	1	5	1	2	0	92
	Fente palatine incomplète (vélaire)	2	0	0	1	1	2	0	0	0	6
	Fente labio-alveolo-palatine droite	13	7	4	3	7	8	0	0	2	44
	Fente labio-alveolo-palatine gauche	9	7	2	6	2	1	0	1	1	29
	Fente labio-alveolo-palatine bilatérale	6	2	2	1	1	0	0	0	1	13
Total		99	37	37	41	50	31	2	7	6	310

Dans notre étude la majorité de nos patients venaient de Bamako avec 99 patients suivi de 50 patients qui venaient de Mopti et 40 patients qui venaient de Ségo.

Tableau XIII: Répartition des patients selon le type d'anesthésie reçu

Type d'Anesthésie	Effectifs	Pourcentage
anesthésie générale	307	99,0
anesthésie locale	3	1,0
Total	310	100

La plus part des patients 99,0% ont reçu une anesthésié générale.

5 Discussions et Commentaires

Les fentes labio-palatines sont relativement fréquentes la fréquence mondiale est de 0,8 à 2,7 pour 1000 naissances [68]. Dans notre service les fentes labio-palatines représentaient plus de 70% de nos consultations et 5,31% de l'ensemble des interventions du bloc opératoire du CHU MERE ENFANT LE Luxembourg.

Age

Dans notre étude la moyenne d'âge était 15,5 mois avec 29,4%. certaines études rapportent un âge moyen plus élevé compris entre 17 mois à 132 mois [69], [70], [68]. Au Niger une étude menée par des auteurs a retrouvé un âge moyen de 96,156 mois [71].

Sexe

Dans notre étude le sexe masculin était majoritaire avec 161 soit (51,9%) et 149 filles soit (48,1%) avec un sex-ratio (H/F) de 1,08. La prédominance masculine dans notre étude est à ce jour sans aucune explication d'autres auteurs ont retrouvés également cette même prédominance dans leur étude avec des fréquences comprise entre 52 et 65% [72], [70], [68], [73], [74]. Cependant, d'autres auteurs ont fait un constat différent : c'est le cas de Liluis [75] en Finlande, d'Omo-Aghoja [76] au sud du Nigéria et de Diombana [77] au Mali qui ont trouvé respectivement 50,6%, 51,5% et 53,8% des sujets féminins.

Consanguinité

La consanguinité parentale présente un lien significatif avec les fentes labio-palatines selon Stoll et Coll. en France [78] était observée dans notre série 37,7%. Par ailleurs les résultats de notre étude est supérieure à celui d'une étude menée par Richard Aurélien au Madagascar avec 4,7% [79].

Association d'autres malformations

Dans notre étude 2,9% de nos patients avaient une malformation associée à la fente labio-palatine. Par ailleurs d'autres auteurs ont trouvées une fréquence de 44,7% de malformations associées avec un intervalle des fréquences rapportées dans la littérature qui sont comprises entre 20% et 61% [73], [80], [81]-[82]). D'autres auteurs comme Sankalé et al [83] et Sangwa et al [68] rapportent des malformations associées avec des fréquences respectives de 10,5% et 5%.

Dans notre étude aucun enfant n'a été diagnostiqué en prénatal cela pourrait s'expliquer par le fait qu'au Mali la pratique de l'échographie n'est pas systématique à la recherche de fente labio-palatine par contre Céline Rey en Suisse a retrouvé un diagnostic anténatal des fentes labio-palatines à 65,2% [84].

De multiples facteurs environnementaux et génétiques ont été liés à la survenue des fentes oro-faciales notamment l'absence de supplémentation en fer acide folique, dans notre étude 44,8% des mamans n'avaient pas fait de CPN ce qui suppose qu'elles n'ont pas prises de fer acide folique au cours de la grossesse le même constat a été fait au Burkina Faso dans une autre étude qui a retrouvée 13% des mères qui n'ont reçu aucune supplémentation en fer acide folique au cours de la grossesse [69]. D'autres auteurs ont également retrouvés le même résultat [74],[80].

Dans notre étude la tranche d'âge majoritaire des mères était comprise entre 26 ans à 30 ans à comparer à celui retrouvé au Niger 21-30 ans ans.[71] .

Type de fente

S'agissant de la forme des fentes dans notre étude la fente labiale était la plus fréquente avec 69,7% ce taux est supérieur à celui de Logombe A.O et al au Congo qui était de 38,2 %[85]. Dans une étude menée par Impellizzeri et al [81] et Lazarus et al [86] eux ils ont trouvés une prédominance des fentes palatines avec des fréquences respectives de 40% et 46%. Au cours de notre étude 2 personnes avaient la fente vélaire, par contre Cedrick Milindi Sangwa et al [87] ont trouvé un seul cas dans leur série.

.

.

Le traitement chirurgical initial doit essentiellement reconstituer l'anatomie normale de la lèvre et du palais. Il impose la remise en place des structures musculaires afin d'établir l'équilibre fonctionnel et esthétique. [88]

Les techniques chirurgicales utilisées dans notre série étaient : la technique de Tennisson avec 64,8 %, la technique de double lambeau palatin avec 29,7 %, la Veloplastie avec 0,6 %, la variante de la technique de Millard 4,8%.

La technique de Tennisson était la plus utilisée dans notre série par contre dans une autre étude menée au Niger la technique de Millard était la plus utilisée avec 41,20%

des cas [71]. Par ailleurs la technique de Millard a été encore retrouvée chez d'autres auteurs[88],[89].

Anesthésie

La plus part des patients 99,0% ont reçu une anesthésie générale. Les halogénés utilisés étaient la Sevoflurane et l'isoflurane, la sevoflurane était la plus utilisé et son utilisation a permis le réveil plus rapide et calme de nos patients.

Les blocs analgésiques utilisés étaient le bloc orbito-zygomatique pour les fentes palatines et le bloc sous orbitaire pour les fentes labiales. La particularité du bloc en per opératoire est de diminuer les besoins en morphine et celle de l'analgésie en post opératoire de diminuer les besoins en antalgie. Parmi les anesthésiques locaux utilisés la ropivacaine 0,2% était la plus utilisée suivi de la bupivacaine 0,5%.

Un suivi post-opératoire était réalisé dans notre étude par une prescription d'anti-inflammatoire, et d'antibiotiques afin d'atténuer la douleur. L'alimentation est semi liquide pendant les 3 premiers jours pour les fentes labiales et commence dès le réveil complet du patient, pour les fentes palatines l'alimentation est semi liquide du 1^e au 21^e jour et dès le 21^{ème} jour l'alimentation solide est introduite. L'antibioprophylaxie était faite a base, de céphalosporine de 1^{ère} génération (Biodroxyl) pour les moins de 2 ans et d'amoxicilline acide clavulanique pour les plus de 2 ans, associé au besoin à du flagyl (métronidazole) pour les fentes palatines. Les soins locaux avec de l'hexomedine solution et de la fucidine pour les fentes labiales, et bain de bouche avec Eludril pro pour les plus de 3 ans avec des contrôle post opératoire a J3,J7,J14,J21 pour les fentes labiales tout en les expliquant les massages et pour les fentes palatines le contrôle est à J2,J4,J6,J8,J10,J12,J14,J16,J18,J20,J22 et J24. L'ablation des fils était faite au 7^{ème} jour pour les fentes labiales. Les massages favorisent une bonne rétraction et une bonne cicatrisation. Les patients se trouvant dans des zones reculées, le déroulement du massage leur était expliqué avant leur sortie de l'hôpital. Et un rendez-vous était donné aux malades après 3 mois pour ceux qui étaient proche et 6 mois pour ceux qui étaient loin[88]. L'évolution était favorable dans 97,75% comme complication nous avons avec enregistré 2,25% dont 7 cas de fistules du palais et 3 cas ont bénéficiés d'une correction d'un cas de lâchage de fils de suture de la fente labiale qui a nécessité une cicatrisation dirigé. Nous n'avons pas noté de décès,

notre résultat était supérieur à celui d'une étude menée en République Démocratique du Congo où le résultat était à 71,5%[87].

6 Conclusion et Recommandations

6.1 Conclusion

Les fentes labio-palatines sont une réalité dans notre pays longtemps considérées comme des malformations mystiques sont en réalité des malformations congénitales apparaissant dès le 3^e mois de la vie intra-utérine. Cependant les étiologies demeurent encore mal connues, des facteurs génétiques, et environnementaux, Souvent associées à d'autres malformations congénitales mais non systématique. La prise en charge des fentes labio-palatines doit être pluridisciplinaire impliquant chirurgien maxillo-facial, l'orthodontiste, le prothésiste, l'orthophoniste, le pédiatre, l'otorhinolaryngologiste le psychologue et l'anesthésiste doivent être présents pour une meilleure réhabilitation fonctionnelle et esthétique de l'enfant et minimiser les séquelles. L'évolution était favorable dans 75,8% nous avons notés 7 cas de fistules du palais dont 3 ont bénéficiés d'une correction d'un cas de lâchage de fils de suture de la fente labiale qui a nécessité une cicatrisation dirigée. Nous n'avons pas noté de décès.

6.2 Recommandations

Aux autorités

- Faire une étude sur l'incidence des fentes labio-palatines au Mali.
- Assurer la formation du personnel médical en chirurgie réparatrice du visage, en orthodontie et en imagerie (échographie surtout) en vue d'un diagnostic anténatal.
- Création de registre de surveillance épidémiologique de fentes labio-palatines en vue d'une meilleure prise en charge.
- Equiper nos blocs opératoires de vidéo laryngoscope

Aux médecins et gynécologues

- La prévention doit être une préoccupation essentielle, par l'information et la sensibilisation de la population sur les différents facteurs de risques.
- Dépistage et traitement des infections de la femme enceinte ;
- Adresser tous les cas de fentes labio-palatines diagnostiqués à la naissance vers les centres spécialisés ;
- Systématiser le diagnostic anténatal.

Aux chirurgiens

Proposition de calendrier de prise en charge.

Aux parents

- Démystification des fentes labio-palatines, afin de réduire l'influence socioculturelle
- Eduquer et sensibiliser la population vis-à-vis de la pathologie à travers des médias.
- Suivre et respecter les conseils prodigués par les médecins.

Aux populations

- Ne pas dramatiser la fente labio-palatine.
- Assurer une bonne intégration sociale du malade.

7 REFERENCES

- [1] wikipedia. fente labio-palatine. 16/06/2022 consulté le 21/11/2022]; Available from: https://fr.wikipedia.org/wiki/Fente_labio-palatine.
- [2] Moussa M, A.K.H., Roufai L, Eboungabeka Trigo ER, Bancole PognoSA, Negrini JP, Les Fentes Labio-Palatines au Niger: Aspects Épidémiologiques,.
- [3] smiletrainafrica. QUE SONT LES FENTES LABIO-PALATINES ? 2022 consulté le 21/11/2022]; Available from: <https://www.smiletrainafrica.org/fr/>.
- [4] encyclopedie, Fente labio-palatine. 16 juin 2022.
- [5] , R.K., inf. aut. M.Sc. et I.D.Rusen. Les anomalies congénitales au Canada. 1999 consulté le 22/11/2022]; Available from: <https://publications.gc.ca/Collection/H39-641-2002F.pdf>.
- [6] Sangwa, C.M., et al., [Cleft lip palate in the Katanga Province of the Democratic Republic of Congo: epidemiological, clinicopathological and therapeutic aspects]. Pan Afr Med J, 2014. 17: p. 319.
- [7] Drame. B et al., "La prise en charge des fentes labiales à l'hôpital nianankoro Fomba de Ségou," pp. 59–72, 2018.
- [8] G., M.J.e.R. Traitement des fentes congénitales labio-alvéolo-palatines et velopalatines . Encycl Méd Chir (Elsevier Paris) stomatologie 1997 ; 22-066-B10 : 40p. 22/11/2022].
- [9] KARMIL, M. Profil épidémiologique des fentes labio palatines dans la région de Marrakech.
- [10] Ouane, Y.D.F. Fentes labiales et labio-palatines au Centre Hospitalier Universitaire d'Odontostomatologie de Bamako: étude rétrospective 2007-2009.
- [11] C., E.E.P.R. Teratologie-Encycl.Med.chir (Paris France);obstétrique/5116A10 : 3-1986 :16P.
- [12] PAVY B, V.C., VENDROUX J SMARRITO S. . Fentes labiales et palatines : traitements primaires. Encycl. Méd. Chir (Eslevier; Paris).Techniques chirurgicales- chirurgie reconstructrice et esthétique, 45- 580, 1998, 21 p. 15.
- [13] Gomulinski, G.A.a.l.c.d.L. AIACH G. Atlas de rhinoplastie et de la voie d'abord externe (2e éd). Paris: Masson, 1996. consulté le 23/11/2022]; Available from: <https://www.amazon.fr/Rhinoplastie-dabord-externe-Gilbert-Aiach-ebook/dp/B0050BXVN2>.
- [14] AIACH G, L.J. Anatomie chirurgicale. In : Chirurgie de la rhinoplastie esthétique (2e éd). Paris : Masson, 1989.
- [15] J., S. Atlas d'anatomie humaine. EMC (Technique chirurgicale plastique) Paris : Éditions médicales internationales, 1985. 1985 consulté le 23/11/2022]; Available from: <https://www.bibliosante.ml/bitstream/handle/123456789/1601/13M16.pdf?sequence=1>.
- [16] MITZ V, R.B., LASSAU JP. Branches faciales de l'artère faciale chez l'adulte. Typologie, variations et zones cutanées respectives. consulté le 23/11/2022]; Available from: <https://www.google.com/search?q=MITZ+V%2C+RICBOURG+B%2C+LASSAU>

+JP+%281973%29.+Les+branches+faciales+de+I%E2%80%99art%C3%A8re+faciale+chez+I%E2%80%99adulte.+Ann.+Chir.+Plast.18%3A+339+350&rlz=1C1YUUh_frML1032ML1033&sxsrf=ALiCzsYcrBwKjKP5THxU0YjuJ2wdnI7SkQ%3A1669245608551&ei=qKp-Y_WOIcCbkdUPI_6muAE&ved=0ahUKEwj1gqm8uMX7AhXATaQEHR_eCRcQ4dUDCA8&oq=MITZ+V%2C+RICBOURG+B%2C+LASSAU+JP+%281973%29.+Les+branches+faciales+de+I%E2%80%99art%C3%A8re+faciale+chez+I%E2%80%99adulte.+Ann.+Chir.+Plast.18%3A+339+350&gs_lcp=Cgxnd3Mtd2l6LXNlcnAQDEoECEYYAEoECEYYAFAAWABgAGgAcAB4AIABAlgBAJIBAJgBAA&sclient=gws-wiz-serp.

- [17] Park, C., W.C. Lineaweaver, and H.J. Buncke, New perioral arterial flaps: anatomic study and clinical application. *Plast Reconstr Surg*, 1994. 94(2): p. 268-76.
- [18] B., R. Vascularisation des lèvres. In: Levignac J éd. *Chirurgie des lèvres*. Masson. Paris 1990: pp 19-26. . consulté le 23/11/2022]; Available from: https://www.lissa.fr/rep/articles/EL_S0294126002001395.
- [19] Schulte, D.L., D.A. Sherris, and J.L. Kasperbauer, The anatomical basis of the Abbé flap. *Laryngoscope*, 2001. 111(3): p. 382-6.
- [20] Whetzel, T.P. and S.J. Mathes, Arterial anatomy of the face: an analysis of vascular territories and perforating cutaneous vessels. *Plast Reconstr Surg*, 1992. 89(4): p. 591-603; discussion 604-5.
- [21] Hu, H., R. Song, and G. Sun, One-stage inferior labial flap and its pertinent anatomic study. *Plast Reconstr Surg*, 1993. 91(4): p. 618-23.
- [22] Millard, D.R., Jr. and C.A. McLaughlin, Abbe flap on mucosal pedicle. *Ann Plast Surg*, 1979. 3(6): p. 544-8.
- [23] LARROQUE. LARROQUE traitement chirurgical des séquelles labiales du Noma par lambeaux de voisinage. Thèse doctorat 3ème cycle Sciences Odontologiques, Bordeaux, 1985, 170 p. 2007 consulté le 26/11/2022]; Available from: <http://www.keneya.net/fmpos/theses/2007/med/pdf/07M241.pdf>.
- [24] G., C. Développement embryonnaire du massif facial. In : Développement céphalique : embryologie, croissance, pathologie. Paris : CDP, 1991 2012 consulté le 26/11/2022]; Available from: <https://www.unitheque.com/developpement-cephalique/cdp/Livre/54374>.
- [25] WJ., L. Développement de la tête et du cou. In: *Embryologie humaine*. Bruxelles : De boeck et Larcier, 1996. . 9 Août 2011 consulté le 26/11/2022]; Available from: <https://www.librairiedalloz.fr/livre/9782804161743-embryologie-humaine-3e-edition-w-j-larsen/>.
- [26] Dollander, A., [Embryology of the face]. *Actual Odontostomatol (Paris)*, 1977(120): p. 671-94.
- [27] Couly, G., [The neural crest, cell death and labiomaxillary clefts]. *Chir Pediatr*, 1983. 24(4-5): p. 225-7.
- [28] Arosarena, O.A., Cleft lip and palate. *Otolaryngol Clin North Am*, 2007. 40(1): p. 27-60, vi.

- [29] UBER, H.F., d.B.d.i.N.g.o.p.C.A.A. 1891;, and 145-151. die Bildung der inneren Nasen gänge oder primitiven Choanen. *Anat.Anz.* 1891; 6: 145-151. . 1891 consulté le 26/11/2022]; Available from: https://www.google.com/search?q=HOCHSTETTER+F+UBER+die+Bildung+der+inneren+Nasen+g%C3%A4nge+oder+primitiven+Choanen.+Anat.Anz.+1891%3B+6%3A+145-151.&rlz=1C1YTUH_frML1032ML1033&oq=HOCHSTETTER+F+UBER+die+Bil dung+der+inneren+Nasen+g%C3%A4nge+oder+primitiven+Choanen.+Anat.An z.+1891%3B+6%3A+145-151.&aqs=chrome..69i57j69i60.5211j0j4&sourceid=chrome&ie=UTF-8.
- [30] A., G. Cell death in normal vertebrate ontogeny. *Biol. Rev.* 1951; 26: 59 86. . 1951 constlé le 26/11/2022]; Available from: <https://onlinelibrary.wiley.com/doi/abs/10.1111/j.1469-185X.1951.tb00774.x>.
- [31] Kosaka, K., K. Hama, and K. Eto, Light and electron microscopy study of fusion of facial prominences. A distinctive type of superficial cells at the contact sites. *Anat Embryol (Berl)*, 1985. 173(2): p. 187-201.
- [32] Ferguson, M.W., Palate development. *Development*, 1988. 103 Suppl: p. 41-60. 35. Couly, G., [Cell death in organogenesis. Creodes and catastrophies. Cell non-death syndromes of face and hand deformities]. *Rev Stomatol Chir Maxillofac*, 1982. 83(1): p. 3-7.
- [33] Couly, G., [Cell death in organogenesis. Creodes and catastrophies. Cell non-death syndromes of face and hand deformities]. *Rev Stomatol Chir Maxillofac*, 1982. 83(1): p. 3-7.
- [34] Noirrit-Esclassan, E., et al., Plaques palatines chez le nourrisson porteur de fente labiomaxillaire. *Emc - Stomatologie*, 2005. 1: p. 60-79.
- [35] Benoist, M. *Réhabilitation et prothèse maxillo-faciales [Texte imprimé] / Michel Benoist,...; avec la collaboration de Bernard Lecacheux,... Marie-Claude Leydier,... Jean Psaume,... Pierre-Yves Quentin,... [etc.].* 1978 consulté le 06/12/2022]; Available from: <https://catalogue.bnf.fr/ark:/12148/cb34637533m>.
- [36] Kernahan, D.A., The striped Y--a symbolic classification for cleft lip and palate. *Plast Reconstr Surg*, 1971. 47(5): p. 469-70.
- [37] Heilstedt, H.A. and C.A. Bacino, A case of familial isolated hemihyperplasia. *BMC Medical Genetics*, 2004. 5(1): p. 1.
- [38] C., C. *Malformations congénitales 2010* consulté le 06/12/2022]; Available from: https://apps.who.int/gb/ebwha/pdf_files/WHA63/A63_10-fr.pdf.
- [39] GARANGO, A., BILAN DE L'EXPERIENCE DE L'HOPITAL«MERE- ENFANT» LE LUXEMBOURG DANS LA PRISE EN CHARGE DES FENTES LABIO-PALATINES AU MALI.A PROPOS DE 435 CAS DE 2001 A 2012 USTTB.
- [40] R. Vanwijck , B.B., N. Deggouj, S. Siciliano, S. Bousaba. La prise en charge primaire et secondaire des fentes labio-palatines au centre labio-palatin de Bruxelles. 2002 consulté le 06/12/2022]; Available from: <https://www.em-consulte.com/article/8477/la-prise-en-charge-primaire-et-secondaire-des-fent>.

- [41] HOUZE DE L'AULNOIT, E.D., FURBY F. Diagnostic échographique anténatal des fentes labiopalatines. 2015 consulté le 06/12/2022]; Available from: <https://www.idweblogs.com/chirurgie-maxillo-faciale/diagnostic-echographique-antenatal-des-fentes-labiopalatines/>.
- [42] Sivertsen, A., et al., Familial risk of oral clefts by morphological type and severity: population based cohort study of first degree relatives. *Bmj*, 2008. 336(7641): p. 432-4.
- [43] SchwenzerZimmerer, K. Fentes labio-maxillo-palatines uniquement un problème chirurgical? 2011 consulté le 06/12/2022]; Available from: <https://docplayer.fr/17535789-Fentes-labio-maxillo-palatines-uniquement-un-probleme-chirurgical.html>.
- [44] Françoise Estienne, F.V.d.L., Naïma Deggouj, Lucie Derue. Incompétences vélo-pharyngées, dysfonctionnements tubaires, troubles articulatoires - 300 exercices et activités pour y remédier. 2004 consulté le 07/12/2022]; Available from: <https://www.decitre.fr/livres/incompetences-velo-pharyngees-dysfonctionnements-tubaires-troubles-articulatoires-9782353272990.html>.
- [45] Martinot-Duquennoy, V. and N. Capon, [Synthesis of the standard of treatment of cleft lip and cleft palate by 11 francophone teams en 2001]. *Ann Chir Plast Esthet*, 2002. 47(2): p. 166-71.
- [46] skoog, t. chirurgie plastique. 1974 consulté le 07/12/2022]; Available from: <https://www.abebooks.com/book-search/title/plastic-surgery/author/tord-skoog/>.
- [47] BELHAJNABILA, LES FENTES LABIALES (A propos de 51 cas). 2011.
- [48] GARANGO, A., BILAN DE L'EXPERIENCE DE L'HOPITAL «MERE- ENFANT» LE LUXEMBOURG DANS LA PRISE EN CHARGE DES FENTES LABIO-PALATINES AU MALI. A PROPOS DE 435 CAS DE 2001 A 2012. 2013.
- [49] Millard, D.R. Artisanat fendu. L'évolution de sa chirurgie. I: The Unilateral Deformity. 1976 consulté le 07/12/2022]; Available from: <https://www.amazon.com/Cleft-Craft-Evolution-Its-Surgery/dp/0316571377>.
- [50] R, M. Alveolar and Palatal Deformities (Cleft Craft: The Evolution of Its Surgery). 1980 consulté le 07/12/2022]; Available from: <https://www.amazon.com/Alveolar-Palatal-Deformities-Cleft-Craft/dp/0316571393>.
- [51] Victor Veau, S.B. Division palatine : anatomie, chirurgie phonétique. 1931 consulté le 07/12/2022]; Available from: <https://lib.ugent.be/catalog/rug01:001260206>.
- [52] Veau, V.J.R. Bec-de-lièvre. Formes cliniques, Chirurgie. Avec 1214 figures. 198 consulté le 07/11/2022]; Available from: <https://www.abebooks.fr/Bec-de-li%C3%A8vre-Formes-cliniques-Chirurgie-1214-figures/22515324050/bd>.
- [53] Millard, R.D. Cleft Craft: Déformations bilatérales et rares (Vol. 2). 1977 consulté le 07/12/2022]; Available from: <https://www.amazon.com/Cleft-Craft-Bilateral-Rare-Deformities/dp/0316571385>.
- [54] Tennison, C.W., The repair of the unilateral cleft lip by the stencil method. *Plast Reconstr Surg* (1946), 1952. 9(2): p. 115-20.

- [55] Borde, J., J. Bedouelle, and R. Malek, [Treatment of harelip by means of a plastic procedure using a equilateral triangular flap]. *Ann Chir Infant*, 1961. 2: p. 111-6.
- [56] Skoog, T.G. *Chirurgie plastique : nouvelles méthodes et raffinements* 1974 consulté le 07/12/2022]; Available from: <https://www.amazon.com/Plastic-surgery-New-methods-refinements/dp/072168355X>.
- [57] Skoog, T.G. *Chirurgie plastique : nouvelles méthodes et raffinements* 1974 consulté le 07/12/2022]; Available from: <https://www.amazon.com/Plastic-surgery-New-methods-refinements/dp/072168355X>.
- [58] OUANE, M.Y.d.F., FENTES LABIALES ET LABIO-PALATINESPALATINESAU CENTRE HOSPITALIERAU CENTRE HOSPITALIER UNIVERSITAIREUNIVERSITAIRE D'ODONTOSTOMATOLOGIE DED'ODONTOSTOMATOLOGIE DE BAMAKO :BAMAKO :ETUDE RETROSPECTIVE 2007-2009ETUDE RETROSPECTIVE 2007-2009. 2009, USSTB.
- [59] Malek, R. and J. Psaume, [New concept of the chronology and surgical technic in the treatment of cleft lip and palate. Results in 220 cases]. *Ann Chir Plast Esthet*, 1983. 28(3): p. 237-47.
- [60] Nassiri, M.I., Séquelles de fentes labio- Séquelles de fentes labio-palatines palatines palatines: Evaluation du protocole thérapeutique Evaluation du protocole thérapeutique. 2012, Faculté de medecine et de Pharmacie MARRAKECH.
- [61] Talmant, J.C., Nasal malformations associated with unilateral cleft lip. Accurate diagnosis and management. *Scand J Plast Reconstr Surg Hand Surg*, 1993. 27(3): p. 183-91.
- [62] Furlow, L.T., Jr., Cleft palate repair by double opposing Z-plasty. *Plast Reconstr Surg*, 1986. 78(6): p. 724-38.
- [63] RANDALL P, L.D. Fermeture de la couche buccale (D'après Randall P LaRossa D: Cleft palate in McCarthy JG, ed: *Plastic Surgery* , Philadelphia . WB Saunders . 1990 : 2740). 1990 consulté le 07/12/2022]; Available from: https://www.jclpca.org/viewimage.asp?img=JcleftLipPalateCraniofacAnomal_2015_2_1_6_150704_f5.jpg.
- [64] Kriens, O.B., An anatomical approach to veloplasty. *Plast Reconstr Surg*, 1969. 43(1): p. 29-41.
- [65] Kriens, O., Anatomy of the velopharyngeal area in cleft palate. *Clin Plast Surg*, 1975. 2(2): p. 261-88.
- [66] Sommerlad, B.C., Surgical management of cleft palate: a review. *J R Soc Med*, 1989. 82(11): p. 677-8.
- [67] VALERIE EUGENE, GUY PAYEMENT, DANIEL CANTALOUBE JEAN-LUC CARIOU, ALAIN BELLA VOIR. *Chirurgie réparatrice des lèvres-Université Pasteur avenue 94160 Paris- France* 2005.
- [68] . SANGWA CM, MUKUKU O, TSHISUZ C, PANDA JM, KAKINGA M, KITEMBO MF, ET AL. Fentes labio-palatines dans la province du Katanga en République

- Démocratique du Congo : Aspects épidémiologiques, anatomocliniques et thérapeutiques. Pan Afr Med J 2014;17:319.
- [69] . SÉRÉMÉ M, KADIOGO M, BÉOGO R, OUEDRAOGO PB, GYÉBRÉ YMC, OUATTARA M, OUOBA K. Fentes labiales, vélares et palatines dans le service d'orl du centre hospitalier universitaire Yalgado Ouédraogo. Burkina médical, 2013, Vol. 017, N° 01.
- [70] . YILMAZ HN1, ÖZBILEN E O1, ÜSTÜN T. Prevalence of Cleft Lip-Palate: A Single Center. Turk J Orthod. 2019; 32(3): 139-44.
- [71] . Labio-Palatal Clefts: Epidemiological, Clinical, Therapeutic and Progressive Profiles: about 285 cases in Niger. Moussa M^{1*}, Abba Kaka HY², Roufai L², Eboungabeka Trigo ER³, Bancole Pognon SA⁴, Negrini JP⁵.
- [72] . CHINCHARADZE S, VADACHKORIA Z, MCHE- DLISHVILI I. Prevalence of cleft lip and palate in Georgia. Georgian medical news 2017; (262) :24-28.
- [73] . SILVA H, ARRUDA TTS, SOUZA KSC, BEZERRA JF, LEITE GCP, BRITO MEF, ET AL. Risk factors and comorbidities in Brazilian patients with orofacial clefts. Brazilian oral research 2018;32:e24.
- [74] . XU DP, QU WD, SUN C, CAO RY, LIU DW, DU PG. A Study on Environmental Factors for Nonsyndromic Cleft Lip and/or Palate. The Journal of craniofacial surgery 2018;29(2):364-7.
- [75] "Lilius GP. Clefts with associated anomalies and syndromes in Finland. Scand J Plast Reconstr Surg Hand. 1992; 26 (2): 185-96."
- [76] "Omo-Aghoja LO, Ugboko VI, Obuekwe ON, Saheeb BDO, Fevi-Waboso P et al. Antenatal determinants of oro-facial clefts in southern Nigeria. Afr health Sci. 2010; 10 (1): 31-9."
- [77] . "Diombana ML, Kussner H, Doumbo O, Soumare S, Penneau. Fentes labiales et labio-palatines au service de stomatologie de Kati - 39 cas. Médecine d'Afrique Noire. 1997; 44 (12): 661-663."
- [78] Stoll C, Alembik Y, Dott B, Roth MP. Epidemiological and genetic study in 207cases of oral clefts in Alsace, northeastern France. J Med Genet. 1991 May; 28(5):325-9.
- [79] .Richard Aurélien Rakotoarison. Les fentes labio-palatines à Madagascar étude épidémiologique et impact sur les dents. Thèse de spécialité chirurgie buccale, Strasbourg. Médecine buccale Chirurgie buccale 17(1) 2011:7-14.
- [80] NEOGI SB, SINGH S, PALLEPOGULA DR, PANT H, KOLLI SR, BHARTI P, ET AL. Risk factors for orofacial clefts in India: A case-control study. Birth defects research 2017;109(16):1284-91.
- [81] IMPELLIZZERI A, GIANNANTONI I, POLIMENI A, BARBATO E, GALLUCCIO G. Epidemiological characteristic of Orofacial clefts and its associated congenital anomalies: retrospective study. BMC Oral Health 2019;19:290.
- [82] . KANG SL, NARAYANAN CS, KELSALL W. Mortality among infants born with orofacial clefts in a single cleft network. Cleft Palate Craniofac J 2011;49(4) :508- 11.

- [83] . SANKALÉ A, NDIAYE A, BAILLET A, NDIAYE L, NDOYE M. Prise en charge des fentes naso-labiales : problématique à Dakar. *Anna Chir Plast Esthé* 2012;57(3):250-3.
- [84] Rey-Bellet C, Hohlfeld J. Prenatal diagnosis of facial clefts: evaluation of a specialized counseling. *Swiss Med Wkly* 2004; 134:640- 4.
- [85] “Longombe A.O. Tshimbila J.M.V. Kabangu : Les fentes labiopalatines à l’est de la République Démocratique du Congo. Aspects épidémiologiques. *Ann Chir Plast Esthét* (2012)57, 245-249.”
- [86] . LAZARUS DD, HUDSON DA, FLEMING ANM, GODDARD EA, FERNANDES DB, DES B. Underweight for Age at the Time of Primary Surgery. *Plast Reconstr Surg* 1999;103(6):1624-9.
- [87] . “Cedrick Milindi Sangwa et al. Fentes labio-palatines dans la province du Katanga en République Démocratique du Congo: Aspects épidémiologiques, anatomocliniques et thérapeutiques. *Pan African.Medical, Journal*. 2014; 17:319 doi:10.11604/pamj.2014.17.319.4268.”
- [88] . .Diah E, Lo LJ, Yun C, Wang Ret al. Cleft oronasal fistula:A review of treatment results and a surgical management algorithm proposal, *Cang Gung Med J*.2007;30:529-37.
- [89] . .Pavy B, Vacher C, VendrouxJ et Smarrito S.Fentes labiales et palatines. *EncyclMédChir(Elsevier Paris)*. Techniques chirurgicales- Chirurgie Plastique reconstructrice et esthétique, 45-580, 1998, 21p.

FICHE SIGNALÉTIQUE

Nom : TRAORE

Prénom : Souleymane

Téléphone : (+223) 91408148

Email : traoresouleymanegf12@yahoo.fr

Pays d'origine : MALI

Titre de la thèse : Aspects épidémiologiques cliniques et thérapeutiques des fentes labio-palatines au CHU MERE ENFANT LE LUXEMBOURG

Mali Année Universitaire : 2021-2022

Ville de soutenance : Bamako

Lieu de dépôt : Bibliothèque de la FMOS/FAPH de Bamako

Source d'intérêt : chirurgie maxillo-faciale

Odontostomatologie ; pédiatrie ; gyneco-obstetrique ;

Orl (oto-rhino-laryngologie), Anesthésiste, Otorhinolaryngologiste, le psychologue, l'orthophoniste, l'orthodontiste et le prothésiste

Résumé

La fente labiale est due à un défaut de fusion des bourgeons maxillaires et médian entre la 5^{ème} et 7^{ème} semaine embryonnaire. Pour la fente palatine, elle est consécutive à un défaut de fusion des processus palatins, c'est à dire du palais secondaire entre la 7^{ème} et les 12^{ème} semaines du développement embryonnaire. Ojectif. Déterminer la fréquence hospitalière des fentes labio-palatines. De d'écrire les aspects épidémiologiques Cliniques et thérapeutiques et évolutifs des fentes labio-palatines .D'évaluer les résultats de la prise en charge au CHU Mère Enfant Le Luxembourg. Il s'agit d'une étude prospective qui s'est déroulée sur une période de 24 mois allant de janvier 2020 à décembre 2021 portant sur 310 cas dans le service de stomatologie et chirurgie maxillo -faciale du CHU mère -enfant le (Luxembourg). Dans notre service les fentes labio-palatines représentaient plus de 70% de nos consultations et 5,31% de l'ensemble des interventions du bloc opératoire du CHU MERE ENFANT LE Luxembourg. Le sexe masculin était le plus représenté 51,9% avec un sex ratio de 1,08. La fente labiale a été la forme anatomique la plus fréquente avec 69,7% suivi de la fente palatine avec 30,3%. Tout nos patients ont bénéficiés d'une intervention chirurgicale soit 100%. La technique

chirurgicale la plus utilisée était la technique de Tennisson avec 64,8% suivi de la technique du double lambeau palatin avec 29,7%, et de la technique de Millard avec 4,8%. Dans notre série 99% de nos patients ont reçu une anesthésie générale. Les suites opératoires immédiates et tardives ont été marquées par 7 cas de fistule du palais dont 3 cas ont nécessité une correction et un cas de lâchage de fil de suture qui a nécessité une cicatrisation dirigée. L'évolution était favorable dans 97,75%. Nous n'avons pas enregistré de décès.

Ces résultats devraient nous amener à envisager une étude approfondie sur un bon suivi médical ; un diagnostic anténatal précoce et une prise en charge la plus rapide possible des enfants nés avec les fentes labio-palatines ; afin de prévenir les séquelles qui peuvent compromettre le pronostic fonctionnel et esthétique des patients.

Mots clés : Aspects épidémiologiques, cliniques, thérapeutiques des fentes labio-palatines, Mali

3.
Autres.....

4-Aucun facteur de risque
99- indéterminé

23. Vaccination (P EV) []
1-à jour 2- incomplète 3-non effectuée

II. ENQUETE FAMILIALE

A. MÈRE

24. Profession
25. Age (année):

B. Consanguinité:
1-oui 2-non

26. Antécédents médicaux
1-HTA 2-Diabète 3-Epilepsie

4. Hémoglobinoopathie 5. Asthme 6. Phénylcétonurie

7. Autres.....

27. Gyneco-obstetriques..... [] [] [] [] []
]

1-Primipare 2-Multipare (G.-) 3. Mort-né
4-Accouchement prématuré 5-Avortement
6. Pathogridivique 7-Infections génito-urinaires
8-Césarienne 9-
Autres.....

Grossesse actuelle :

28. CPN..... [] []
]

1-faite (nombre.....) 2- non faite

29.
Anémie.....

..

1. Oui 2-non

44. Notion de prise de médicament..... [] [] [] [] []
]

1. Antibiotiques 2. Anticoagulants 3. Thalidomide 4.
Antiémétiques

5. Anticonvulsivants 6. Antiparasitaires 7. Psychotropes 8.
Hormones

9. Antalgiques 99. Indéterminé
10. Vitamines et dérivés 11. Anti mitotique
13. Prise de fer acide folique 14.
Autres.....

45. Toxiques divers chez la mère..... [] [] [] [] []
]

A-

1- Alcools 2-Tabac 3-Oxyde de carbone 4-Thé 5-
Colas
6- autres 99-indéterminé

B-

Irradiations:

1-oui 2-non

46. Malformation chez la mère et ses parents [] []

1-1er degré 2- 2ème degré" 3- collatéraux 4-autre... 99-
indéterminé

47. Principales activités.[]

1. Cadre supérieur 2. Paysanne 3. Scolaire 4. Cadre moyen
5. Ménagère 6. Autres..... 7.Commerçante 8. Aide
ménager

B. PÈRE

48.

Profession.....

49. Age (année): [] []

50. Antécédents médicaux

1-HTA 2-Drépanocytose 3-Epllepsie 4- Asthme 5-Diabète
6-Phénylcétonurie 7- Hémoglobinopathies 8- Autres..... 99-
indéterminé

51. Notion de prise de médicament..... [] [] [] [] []

1. Antibiotiques 2. Anticoagulants 3. Thalidomide 4.
Antiémétiques

5. Anticonvulsivants 6. Anti parasitaires 7. Psychotropes 8.
Hormones

9. Antalgique 10. Vitamines et dérivés 11. Anti mitotique

99. indéterminé 13. Autres.

52. Toxiques divers chez le père..... [] [] [] []

1-Alcools 2-Tabac 3-Oxyde de carbone. 4-Thé 5-Colas
6- autres 99 indéterminé

53. Malformation chez le père et ses parents.

1-1er degré 2- 2ème degré 3-Collatéraux 4- autre.. 99-
indéterminé

54. Principales
activités.....

1-Cadre supérieur 2-Cadre moyen 3- autres 4- Etudiant
5-Commerçant 6-Cultivateur 7-Chauffeur

IV. SIGNES CLINIQUES

Signes généraux

55. Poids (en Kg). [] [] [] [] [] []

56. Taille (en cm)... [] [] [] [] [] []

57. Pouls. [] [] [] [] [] []

58. Conscience..... []

1-éveillé(e) 2- non éveillé(é):

59. État nutritionnel. []

1- bon état 2- mauvais état

60. Ictère..... []

1-oui 2-non..

61. Oedème..... []

1- oui 2-non

62. Signes fonctionnels... [] [] [] [] [] []

1-Vomissements 2- Rhinorrhée 3-Gêne respiratoire 4 Trouble de la succion

5-Trouble de la phonation 6-Trouble de la déglutition

7-Nausées 64a-si autre à préciser...

63 Inspection... [] [] [] [] [] []

1.

1-1. Fente labiale complète droite [] 11-2. Fente labiale complète gauche []

2.

2.1. Fente labiale incomplète droite [] 2.2. Fente labiale incomplète gauche []

2.3. Fente labiale bilatérale

4.

4.1 Fente palatine complète droite [] 14-2.fente palatine incomplète (vélaire) []

5

5.1-fente labio-alveolo-palatine droite [15.2-fente labio-alveolo-palatine gauche

5.3-fente labio-alveolo-palatine bilatérale []

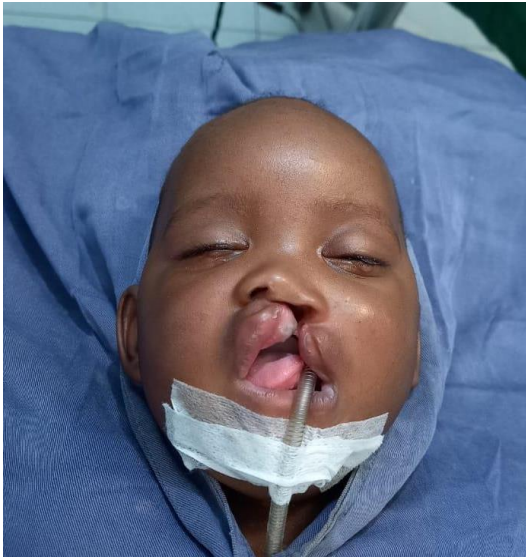7-autres.....

64. Communication bucco-nasale

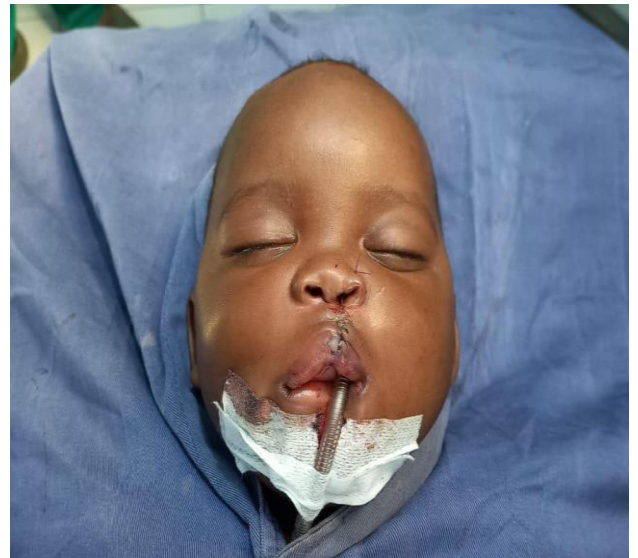77.	Diagnostic.....[]	
	1-anténatal	2-postnatal
VI. TRAITEMENT		
78-	Bilan préopératoire: Taux d'hémoglobine	
79-	Groupe sanguin rhésus:	
80-	Types d'anesthésie:	
	1-anesthésie générale	2-anesthésie locale
81-	Poids au moment de l'intervention:.....	
82-	Complications Per opératoire	
	1-Intubation difficile	2-probleme de voie veineuse
	3-exubation en Per opératoire	4-a-retard de réveil 1heure b-retard de réveil 2h
	5-arrêt cardio-respiratoire	
83.	La technique opératoire utilisée dans les fentes labiales.....	
	[]	
	1-Technique de Veau	
	2- Variante de la Technique de Millard	
	3-Technique de Tenisson	
	4-	
	Autres.....	
84.	La technique opératoire utilisée dans les fentes palatines.[]	
	1-Staphylorrhaphie selon de Veau	
	2-Technique double lambeau palatin (VWK)	
	3-Technique de Puch Back de DURANCE	
	4- Veloplastie	
	5-	
	Autres.....	
85.		Rééducation
	orthodontique:.....	
	1- fait	2- non fait
	resultats.....	
86.		Physiothérapie
	
	1-fait	2-non fait
87.		Suites opératoires.
[]	
	1-simple	2-complique
88.	Les complications post opératoires	immédiates...
 []	
	1-Abces	2-Retard de cicatrisation
	3-Lachage de fil	4-Décès5-autres
	

90. Les complications post opératoires Secondaires.[]
 1- Rétrécissement orificiel buccal 2-Chéloïde 3- Bride 4-Décès5-
 Autre.....89. Suivis des
 malades.....
- 1- Non fait 3- 3 mois
 2- A 5 ans 4- 12 mois
 5- perdu de vue
91. Mode de suivis.....
 []
 1-amener par les parents 2- convoqué
 3- consulté à domicile 4.
 Autres.....
92. Les résultats post opératoires.....
 []
 1-excellent 2-très bon 3-bon 4-satisfaisant 5-
 mauvais

ICONOGRAPHIE

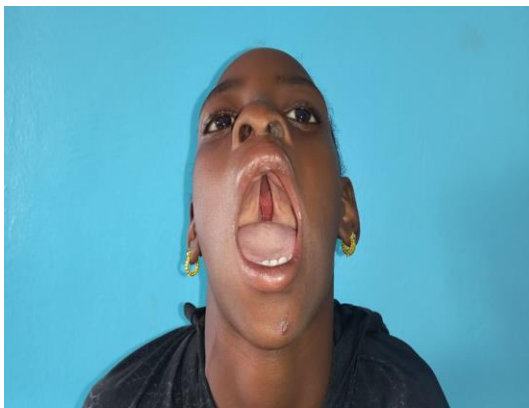


Fente labio-alvéolaire unilatérale gauche
Peropératoire
postopératoire

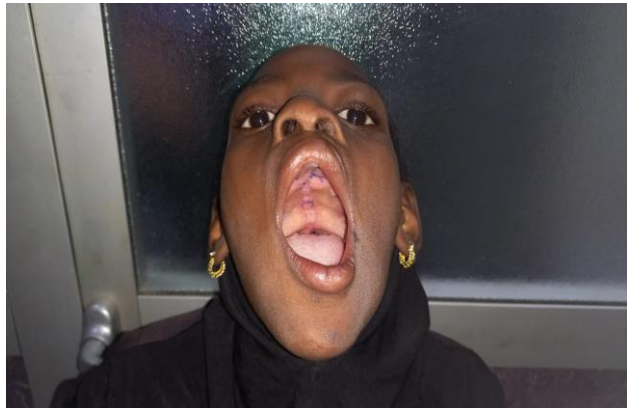


Fente labio-alvéolaire
unilatérale gauche

Cas N1



Fente palatine complète droite
Préopératoire



Fente palatine complète droite
postopératoire

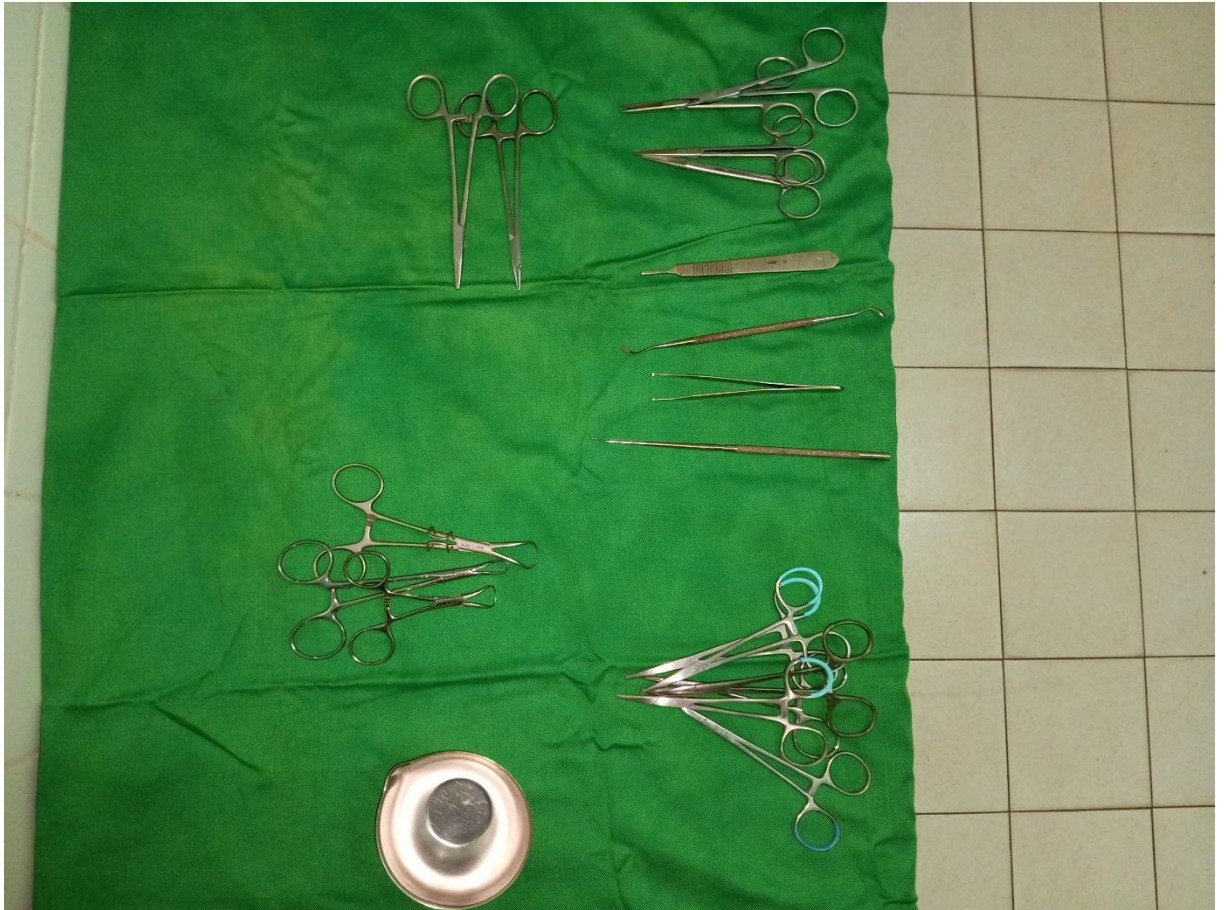

Table opératoire pour une fente labiale

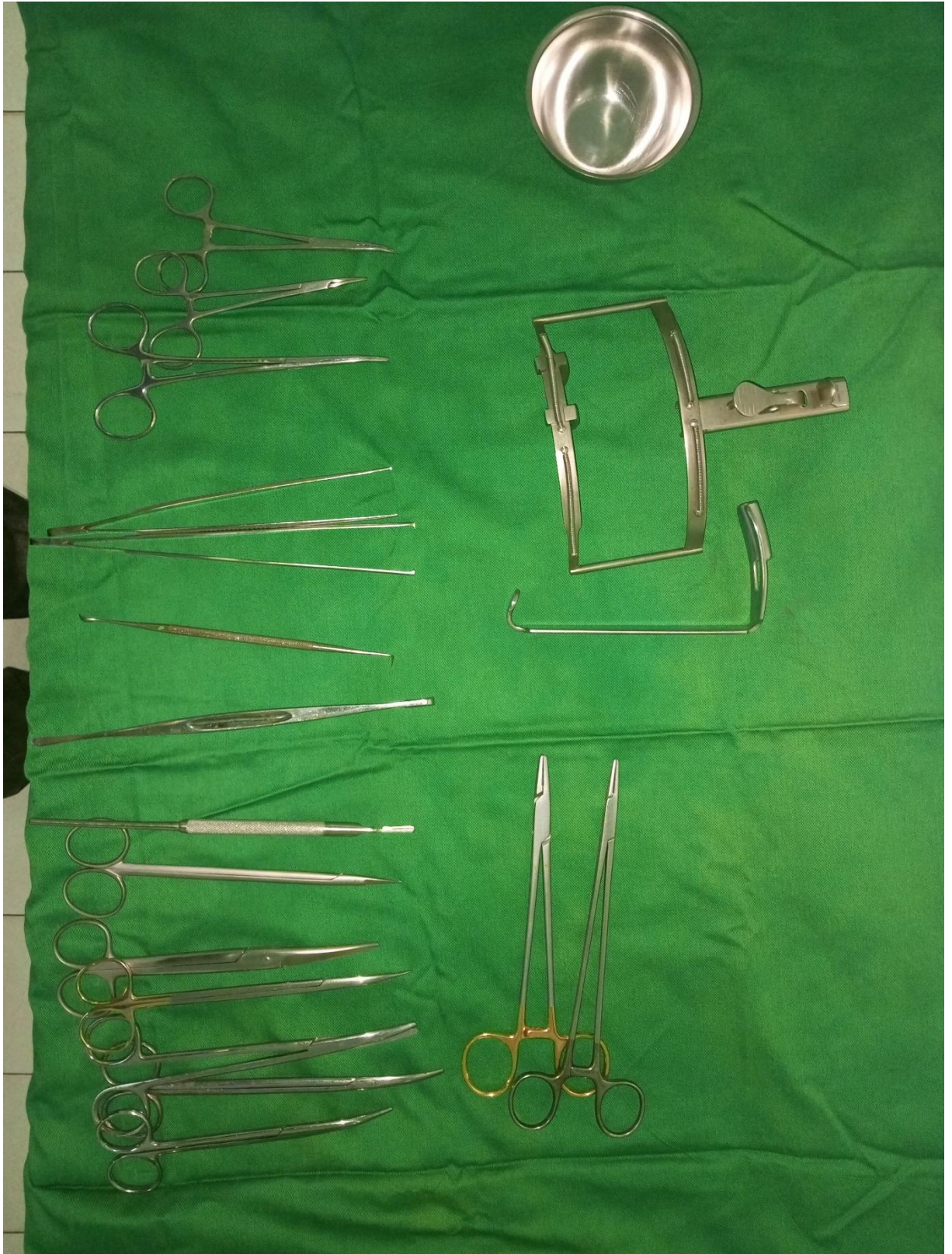

Table opératoire pour une fente palatine

SERMENT D'HIPPOCRATE

En présence des maîtres de cette faculté, de mes chers condisciples, devant l'effigie d'Hippocrate, je promets et je jure, au nom de l'Être Suprême, d'être fidèle aux lois de l'honneur et de la probité dans l'exercice de la médecine.

Je donnerai mes soins gratuits à l'indigent et n'exigerai jamais un salaire au-dessus de mon travail. Je ne participerai à aucun partage clandestin d'honoraires.

Admis à l'intérieur des maisons, mes yeux ne verront pas ce qui s'y passe, ma langue taira les secrets qui me seront confiés et mon état ne servira pas à corrompre les mœurs, ni à favoriser le crime.

Je ne permettrai pas que des considérations de religion, de nation, de race, de parti ou de classe sociale viennent s'interposer entre mon devoir et mon patient.

Je garderai le respect absolu de la vie humaine dès la conception.

Même sous la menace, je n'admettrai pas de faire usage de mes connaissances médicales contre les lois de l'humanité.

Respectueux et reconnaissant envers mes maîtres, je rendrai à leurs enfants l'instruction que j'ai reçue de leurs pères.

Que les hommes m'accordent leur estime, si je suis fidèle à mes promesses.

Que je sois couvert d'opprobre et méprisé de mes confrères, si j'y manque.

Je le jure.