Ministère de l'Enseignement Supérieur et de la Recherche Scientifique

REPUBLIQUE DU MALI

Un Peuple- Un But- Une Foi

U.S.T.T-B

Université des Sciences des Techniques et des Technologies de Bamako

Faculté de médecine et d'odonto-stomatologie

Année universitaire 2021 -2022

Mémoire N°:/...../

Mémoire

PROFIL TOMODENSITOMETRIQUE ET ANATOMOPATHOLOGIQUE DU CANCER DE SEIN CHU « MERE ENFANT LE LUXEMBOURG »

Soutenu publiquement le 27/10/2022 devant le jury de la Faculté de Médecine et d'Odontostomatologie

Par :

Dr Aboubacar Sidiki CISSE.

Pour l'obtention du Diplôme d'Etudes Spécialisées en Radiologie et Imagerie Médicales

JURY

Président	: Pr Cheick B TRAORE
Membre	: Dr Ousmane TRAORE
Co-Directeur	: Dr Alassane KOUMA
Directeur	: Pr Adama Diaman KEÏTA

DEDICACES

A ma mère Feue Fanta Diallo

En vous adressant cette dédicace mon cœur s'ébranle et se remplisse d'émotion d'angoisse de compassion des moments ardus que vous avez traversé lors votre séjour en France ; luttant contre un mal si banal à résoudre qui, a eu raison de vous.

Une mère courageuse, enthousiaste, merveilleuse, clairvoyante, qui a toujours su de nous donner une bonne moralité pour notre réussite.

Maman, ce travail est entièrement pour vous ! Puisses-t-il être un rayon de sourire dans cette vallée de larmes qu'est la mort car « il y a plus de joie à donner qu'à recevoir » !

Paix è votre âme que le tout miséricordieux vous pardonne et vous accepte au paradis. ***Amen***

A mon père Feu Dramane Cissé :

Parmi vos nombreux enfants ; je suis celui que vous avez adoré le plus pour plusieurs raisons ;en aucun moment vous n'avez cessé de me soutenir et de m'inviter à m'exprimer comme je suis. Malgré les difficultés du chemin vous avez cultivé en nous la bonne éducation, le courage, l'honnêteté, la franchisse et la loyauté pour la réussite d'ici-bas.

Je ne cesse par ce travail de faire beaucoup de bénédictions et de sacrifices, qu'omnipotent vous récompense à la hauteur de votre foi et vos bienfaits par le paradis. ***Amen***

Gaby, ce travail est le tien, fruit de la conviction en l'Homme.

A mes sœurs et frères :

Que de chemin parcouru ensemble, semé d'obstacles mais grâce à la détermination et engagement de nos deux parents nous avons relevé le défi. Plus particulièrement pour la mémoire des frères Mamadou et Souleymane qui nous ont affectueusement quitté. Que Le tout puissant leurs pardonne. Paix à leur âme Amen.

Je vous embrasse tous tendrement. Le mérite de ce travail vous revient, qu'il soit un ciment qui resserre d'avantage notre fraternité dans l'unité.

A mon épouse, mes belles sœurs, mes enfants, neveux et nièces :

Ce travail vous revient, continuer à l'arroser afin qu'il porte un jour des fruits qui durent et qu'il soit le précurseur pour d'autres des œuvres plus merveilleuses que les miennes dans le futur.

A mes amis et à leur famille *qui m'ont soutenu dans la lumière et dans les ténèbres notamment Dr Koné A, Mr Niang A, Mr Dembelé A et Mr Tandina recevez à travers ce travail ma reconnaissance et ma sympathie.*

REMERCIEMENTS

A tous les enseignants du DER de la filière imagerie médicale et radiodiagnostic de la FSTTB *pour leur dévouement, courage, abnégation et disponibilité d'une discipline noble mais exaltante qu'est de transmettre le savoir, le savoir être et le savoir - faire. Recevez à travers ce travail toute ma reconnaissance.*

Aux services de radiologie et imagerie médicale des CHU GT, CHU Point G, CHU de kati, CHU « Mère – enfant » le Luxembourg et du CHU Hôpital du mali. Plus particulièrement les majors respectifs(es) de ces différentes structures dans la bonne conduite de nos stages pratiques sans oublier les techniciens de radiologie ou manipulateurs. Toute ma reconnaissance.

A tout le personnel du service d'oncologie médicale du CHU Mère-enfant le Luxembourg à travers leur chef de service Dr Madani Ly, toute ma reconnaissance.

A mes camarades *de promotion en disant que de tant de chemin parcouru pour atteindre un seul objectif qui doit être un gage de soulagement des patients. Ceci dit j'ai une pensée pieuse pour ceux qui ont répondu à l'appel du miséricordieux, sans atteindre l'objectif, que leur âme repose en paix.*

Aux familles Bah, Sidibé, Macalou, Touré et Diakité respectivement pour leur soutien. Toute ma gratitude.

Et enfin au personnel du service d'accueil des urgences du CHU GT, mes mots de gratitude pour leur soutien psychologique.

A NOTRE MAITRE ET PRESIDENT DU JURY

Professeur Cheick BOUGADARI TRAORE

- Professeur titulaire en Anatomie et cytologie pathologique à la FMOS ;
- Chef du département d'enseignement et de recherche des sciences fondamentales à la FMOS de L'Université des sciences et technologie de Bamako(USTTB) ;
- Chef de service d'anatomie et de cytologie pathologique du CHU Pt G ;
- Chercheur et praticien hospitalier au CHU Point G ;
- Président de la société malienne de pathologie ;
- Collaborateur du projet de dépistage du cancer du col de l'utérus et du registre national de cancer au mali.

Cher Maître,

Vous nous faites aujourd'hui un grand honneur en acceptant de présider ce jury malgré vos multiples occupations. La disponibilité, la simplicité et la rigueur sont quelques-unes de vos qualités et font de vous un homme admirable. L'enseignement et la formation de qualité dont vous nous avez fait bénéficier, nous servirons de tremplin dans notre future vie professionnelle.

A NOTRE MAITRE ET CO - DIERCTEUR

Docteur Alassane KOUMA

- Spécialiste en Radiodiagnostic et imagerie médicale ;
- Maitre - Assistant à la Faculté de Médecine et d'Odontostomatologie ;
- Médecin Radiologue, praticien hospitalier au CHU « Mère-Enfant » le Luxembourg.

Cher maitre,

Nous vous remercions vivement pour l'honneur que vous nous faites en acceptant de diriger ce travail, nous sommes très touchés par votre gentillesse, votre accueil très aimable et votre aide précieuse. Veuillez croire en nos sentiments les plus respectueux. Puisse ce travail être pour nous, l'occasion de vous exprimer notre profond respect et notre gratitude la plus sincère.

A NOTRE MAITRE ET JUGE

Docteur Ousmane TRAORE

- Médecin Radiologue ; Diplômé de l'université Hassan II, CHU Ibn Rochd de Casablanca ;
- Spécialiste en radiodiagnostic et imagerie Médicale ;
- Maitre-assistant à la FMOS ;
- Chargé de cours de la radiologie à la FMOS
- Certificat d'échographie générale à NIMES-France ;
- DIU d'imagerie vasculaire de PARIS V France
- DIU Radiologie interventionnelle France
- Membre de la société malienne d'imagerie médicale (SOMIN)
- Membre de la société Française de Radiologie (SFR) ;
- Membre de la société radiologique d'Afrique noire Francophone (SRANF);
- Membre de la société d'imagerie musculo-squelettique (SIMS)

Cher Maître,

Vous nous faites un immense honneur en acceptant de juger ce travail. Nous avons eu le plaisir de vous connaître et nous avons pu apprécier l'homme que vous êtes ; rigoureux, simple, aimable et travailleur. Vos qualités intellectuelles, vos capacités pédagogiques et votre don d'écoute font de vous un exemple. Veuillez trouver ici cher Maître l'expression de notre sincère gratitude et de notre profond attachement.

A NOTRE MAITRE ET DIRECTEUR

Professeur Adama DIAMAN KEITA

- Chef de service de Radiologie et d'imagerie Médicale au CHU du point G;
- Professeur titulaire à la FMOS ;
- Spécialiste en Radiodiagnostic et Imagerie Médicale ;
- Spécialiste en Imagerie médico-légale et parasitaire ;
- Ancien chef du DER Médecine et spécialités médicales à la FMOS ;
- Ancien recteur de l'université des sciences, des techniques et des technologies de Bamako.

Cher Maître,

En acceptant de diriger ce travail vous nous avez prouvé par la même occasion votre confiance. Votre rigueur scientifique, votre disponibilité, votre simplicité et votre amour pour le travail bien fait, nous ont beaucoup impressionnés.

La qualité de vos enseignements, votre connaissance large font de vous un Maître aimé et apprécié par les étudiants. Permettez-nous cher maître de vous adresser nos sincères remerciements.

LISTE DES ABREVIATIONS

ACR	**:**	American collège of radiologie
ADP	**:**	Adénopathie
ATCD	**:**	Antécédents
BCR	**:**	Breat cancer linkage consortium
CA 15-3	**:**	Marqueur tumoral spécifique
CCI	**:**	Carcinome canalaire infiltrant
CCIS	**:**	Carcinome canalaire in situ
CLIS	**:**	Carcinome lobulaire in situ
CICI	**:**	Carcinome intra canalaire infiltrant
CHU	**:**	Centre hospitalier universitaire
GGL	**:**	Ganglionnaire
HER2	**:**	Facteur de croissance tumorale
H/F	**:**	Homme / Femme
HTIC	**:**	Hypertension intra crânienne
IRM	**:**	Imagerie par résonnance magnétique
LOW	**:**	Balayage entier du corps
NFS	**:**	Numération formule sanguine
PEV	**:**	Poussée évolutive
QSI	**:**	Quadrant supéro- interne
RE	**:**	Récepteurs à l'œstrogène
RP	**:**	Récepteurs à la progestérone
SBR	**:**	ScarffBlom Richardson classification
TDM	**:**	Tomodensitométrie
TNM	**:**	Tumeur - Node (ganglions)–Métastase classification
TIS	**:**	Tumeur ou carcinome in situ
UH	**:**	Unité housfield de mesure de ladensitédes tissus
UTDL	**:**	Unité terminale ducto-lobulaire (acini)
VS	**:**	Vitesse de sédimentation

WL / WW **:** Fenêtrage optimale réalisation scanner

LISTE DES TABLEAUX

Tableau I : Répartition des patients selon l'âge. 48
Tableau II : Répartition des patients selon l'ethnie.....49
Tableau III : Répartition des patients selon la profession 50
Tableau IV : Répartition des patients selon la résidence 51
Tableau V : Répartition des patients selon les ATDC médicaux.....52
Tableau VI : Répartition des patients selon les ATDC chirurgicaux.....52
Tableau VII : Répartition des patients selon l'ATDC familiaux 53
Tableau VIII : Répartition des patients selon le siège de la lésion sur le sein 53
Tableau IX : Répartition des patients selon le quadrant du sein 54
Tableau X : Répartition des patients selon l'inspection.....54
Tableau XI : Répartition des patients selon le résultat de la palpation du sein 56
Tableau XII : Répartition des patients selon le résultat de la palpation abdominale 56
Tableau XIII : Répartition des patients selon le type histologie 57
Tableau XIV : Répartition des patients selon la présence de l'adénopathie.....57
Tableau XV : Répartition des patients selon le traitement.....58
Tableau XVI : Répartition des patients selon la présence de localisation secondaire 58
Tableau XVII : Répartition des patients selon le bilan de suivi.....59
Tableau XVIII : Répartition des patients selon la densité.....60
Tableau XIX : Répartition des patients selon le rehaussement.....61
Tableau XX : Répartition des patients selon la classification TNM.....62
Tableau XXI : Répartition des patients selon les lésions associées.....62

LISTE DES FIGURES

Figure 1 : Schéma anatomique de la glande mammaire. 18
Figure 2 : Schéma anatomique de la vascularisation artérielle du sein.....19
Figure 3 : Schéma anatomique des Vaisseaux et nœuds lymphatiques de la glande mammaire. 20
Figure 4 : Photo de la coupe sagittale d'un sein à la macroscopie.....26
Figure 5: Coupe histologique d'un carcinome canalaire in situ (CCIS) 27
Figure 6 : Coupe histologique d'un carcinome lobulaire in situ (CLIS) 28
Figure 7 : Coupe histologique d'un carcinome canalaire infiltrant (CCI). 29
Figure 8 : Schéma de regroupement par stade (TNM).....34
Figure 9 :TDM thoracique en coupe axiale et fenêtre médiastinale après injection de produit de contraste met en évidence une masse du QSI droit (Cancer Canalaire Infiltrant).....38
Figure 10: TDM thoracique en coupe axiale et fenêtre médiastinale après injection de produit de contraste au temps portal met en évidence une masse du QIE gauche (Cancer Canalaire Infiltrant). 38
Figure 11 :TDM thoracique en coupe axiale et fenêtre médiastinale après injection de produit de contraste au temps artériel met en évidence une asymétrie focale de rehaussement. 40
Figure 12 :TDM thoracique en coupe et fenêtre médiastinale après injection de produit de contraste met en évidence une mastite carcinomateuse et micro calcifications ACR6 avant chimiothérapie néo adjuvante :(flèche bleue), calcifications rétro-aréolaires droites avec rétraction mamelonnaire et épaississement cutané, (flèche jaune) [27]. 40
Figure 13 : Image des scanner (a) HITACHI SUPRIA.....46
Figure 14 : Répartition des patients selon le sexe 49
Figure 15 : Répartition des patients selon la situation matrimoniale.....50
Figure 16: Répartition des patients selon le niveau d'étude 51
Figure 17 : Répartition des patients selon le contour.....59

Figure 18 : Répartition des patients selon la limite.....60
Figure 19 : Répartition des patients selon la localisation Thorax.....61
Figure 20 : TDM thoracique :en coupe axiale et fenêtre médiastinale après injection de produit de contraste, met en évidence des adénopathies axillaires droite chez une femme de 45ans.....82
Figure 21 :TDM thoracique en coupe axiale et fenêtre parenchymateuse(a): après injection de produit de contraste met en évidence des nodules parenchymateux et sous pleuraux bilatéraux en lâchers de ballons et une pleurésie.....82
Figure 22 : TDM thoracique en coupe axiale et fenêtre médiastinale (b): après injection de produit de contraste met en évidence des lâchers de ballonnet une masse mammaire droite chez une femme de 45ans. 83
Figure 23: TDM abdominale en coupe axiale (a) sans injection de produit de contraste et (b) après injection de produit de contraste au temps portal, met en évidence des nodules hépatiques chez une femme de50 ans.....84
Figure 24:TDM abdominale en coupe axiale (a) et sagittale (b), en fenêtre osseuse sans injection de produit de contraste, met en évidence de multiples ostéolyses sur le rachis lombaire (flèche jaune) chez une femme de 55ans.....84
Figure 25 : TDM pelvienne en coupe axiale(c) en fenêtre osseuse et (d) en fenêtre normale sans injection de produit de contraste, met en évidence une ostéolyse sur l'ail iliaque gauche (flèche rouge) chez une femme de 50ans. 85
Figure 26 : TDM cérébrale en coupe axiale et fenêtre parenchymateuse, avec injection de produit de contraste, met en évidence une lésion hypodense frontale gauche entourée d'un œdème péri-lésionnel chez une femme de 65 ans (flèche jaune) 85

SOMMAIRE

INTRODUCTION 14
OJECTIFS 16
Objectif général 16
Objectifs spécifiques 16
I. GENERALITES 17
1.1. Rappel Anatomique 17
1.2. Pathogénicité : 20
1.3. Signes cliniques : 24
1.4. Signes biologiques : 24
1.5. Anatomie pathologie 25
1.6. Diagnostic différentiel : 30
1.7. Grades et stades : Classification 31
1.8. Moyens d'imagerie 37
II. MATERIELS ET METHODE 44
2.1. Cadre d'étude : 44
2.2. Type d'étude et Période d'étude 44
2.3. Population d'étude : 44
2.4. Echantillonnage 45
2.5. Variables d'étude 45
2.6. Matériel utilisé : 46
2.7. Ethique : 47
2.8. Saisie et analyse des données : 47
2.9. Conflits d'intérêt : Pas de conflit d'intérêts 47
III. RESULTATS 48
IV. COMMENTAIRES ET DISCUSSION 63
CONCLUSION 68
RECOMMANDATIONS : 69
REFERENCES BIBLIOGRAPHIQUES 71
ANNEXES 75
ICONOGRAPHIE 82

INTRODUCTION

Le cancer du sein résulte d'une prolifération maligne anarchique de cellules anormales de la glande mammaire constituée de lobules et canaux galactophores et celles provenant de l'appareil sécrétoire (les phylodes malignes et les lymphomes)[1,2].

Une localisation secondaire ou métastase est la formation de foyers tumoraux secondaires, liée à la capacité de cellules tumorales de se détacher de la lésion primitive, de s'implanter dans un organe de proximité ou à distance et de proliférer formant ainsi de nouveaux foyers tumoraux [3].

Le cancer du sein constitue un problème de santé publique tant dans les pays développés que ceux en voie de développement [4].

Le cancer du sein est le premier cancer le plus fréquent chez la femme dans les pays développés avec 50000 nouveaux cas estimés en 2008 [1].

En Afrique et dans les pays en développement le cancer du sein représente le 2ème cancer après celui du col de l'utérus [5]. Depuis les dernières estimations en 2008 son incidence a augmenté de plus de 20% [6,7]. Sa fréquence est estimée : 2,3 % au Mozambique, 9,5 % en Ouganda 11,8 % au Sénégal [8].

Au Mali sa fréquence est croissante estimée de 5,7 % en 2008 à 7,6% en 2001 de l'ensemble des cancers selon l'institut national de recherche en santé publique INRSP [9]. Il demeure une affection grave responsable de 15 à 20% de l'ensemble des décès par cancer et 2à 5% de décès dans les pays développés avec un pronostic sévère de 35% de survie à 5 ans [10].

La très grande majorité de décès en rapport avec le cancer du sein est due au retard diagnostic et aux métastases pulmonaire, hépatique, cérébrale et osseuse [6,7]. Le décès par cancer du sein est surtout dû aux dommages causés par les

métastases. C'est pourquoi il est important de diagnostiquer précocement, avant la dissémination dans l'organisme [11]

Malgré un traitement bien mené selon les recommandations 20- 40 % des cancers du sein vont avoir une évolution métastasique [12]. Les métastases du cancer du sein sont plus fréquentes dans les grosses tumeurs et les tumeurs de grade élevé (grade III et plus) d'où la nécessité d'une prise en charge diagnostique et thérapeutique [1]

L'imagerie joue un rôle important dans la prise en charge diagnostique et thérapeutique surtout le couple mammographie-échographie bilatérale en cas de lésions ACR 4 ACR5 [9]. En complément d'autres examens d'imagerie peuvent s'avérer nécessaire : la TDM, la Scintigraphie et voir l'IRM. [9]

La gravité du cancer du sein et le pourcentage élevé de métastases de cette pathologie justifient cette étude dont les objectifs sont :

OJECTIFS

Objectif général

Etudier les aspects épidémiologiques scanographiques et histologiques des cancers du sein au centre hospitalier Universitaire Mère Enfant le Luxembourg

Objectifs spécifiques

1. Décrire les aspects épidémiologies sociodémographiques des patients
2. Déterminer les différents sites et la fréquence des métastases
3. Préciser les aspects scanographiques

I. GENERALITES

1.1. Rappel Anatomique

Le sein comprend d'avant en arrière le tégument(peau), le tissu conjonctif sous cutané renfermant la glande mammaire, puis un tissu conjonctif lâche permettant au corps mammaire de glisser en arrière sur le plan musculaire le grand pectoral.

Au niveau du mamelon s'ouvre une dizaine de pores galactophores. La glande mammaire correspond à un système ramifié de canaux galactophores. En arrière du mamelon ces canaux se divisent en canalicules de plus en plus étroites, jusqu'à l'unité terminale ducto-lobulaire. L'UTDL comporte de canaux intra et extra -lobulaires, qui se terminent par des acini qui sont fonctionnels pendant la grossesse et la lactation.

Des branches de l'artère et de la veine thoracique internes sortent de la paroi thoracique antérieure de chaque côté du sternum et vascularisent la zone antérieure de la paroi thoracique. Ces branches sont souvent entre le 2ème et les 4èmes espaces intercostaux et vascularisent ainsi la partie antéro-médiale de chaque sein. [12].

Les vaisseaux lymphatiques au niveau de la région médiale de la poitrine accompagnent les artères perforantes et se drainent dans les nœuds parasternaux sur la face profonde de la paroi thoracique.

Les voies artérielles, veineuses, et lymphatiques situées dans les régions latérales du sein sont issues de,ou se drainent dans la région axillaire du membre supérieur.

Les branches latérales et antérieures des 4ème, 5èmes et 6èmes nerfs intercostaux assurent l'innervation sensitive de la peau du sein [13]

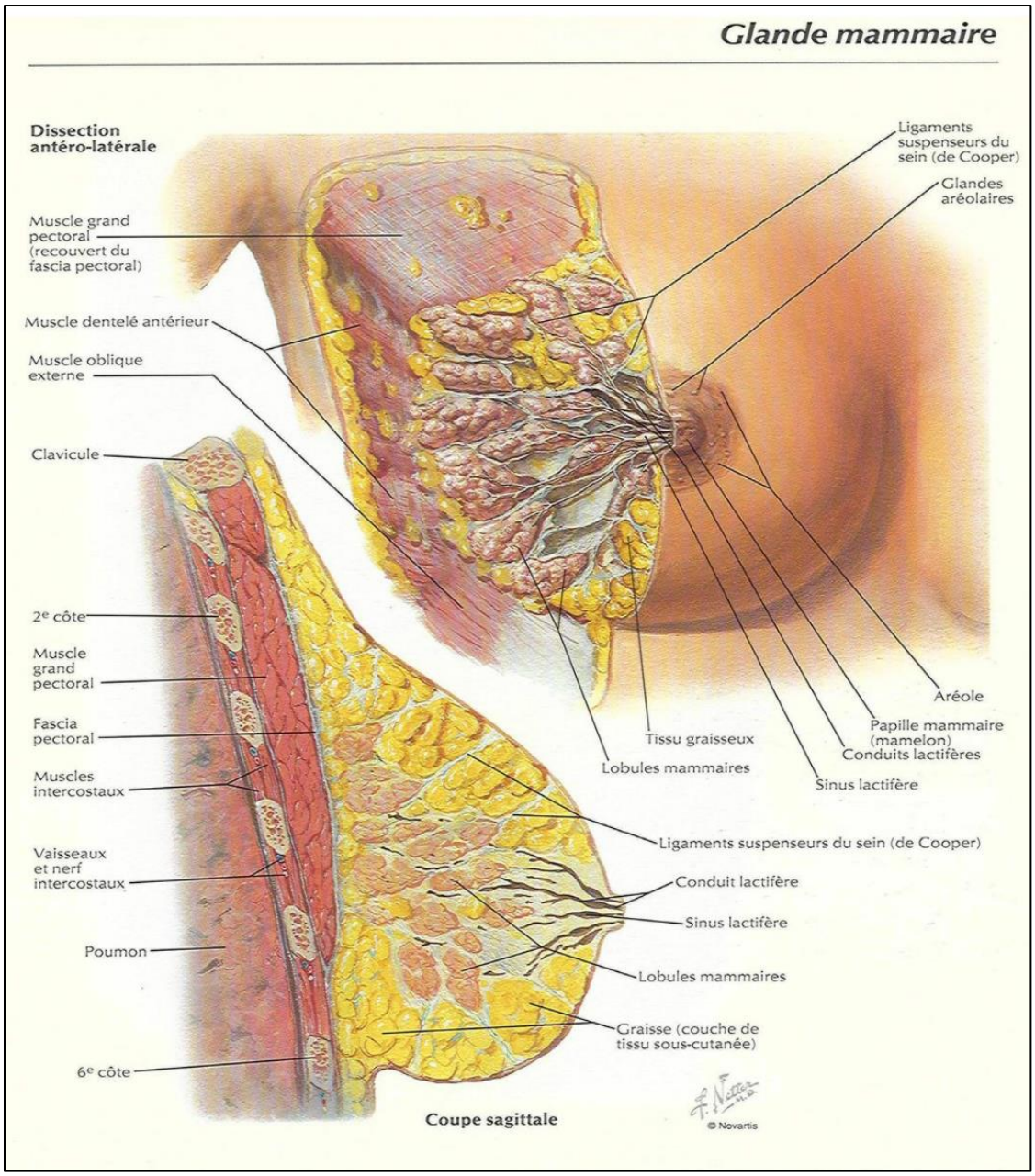

H

G

Figure 1 : Schéma anatomique de la glande mammaire. [12].

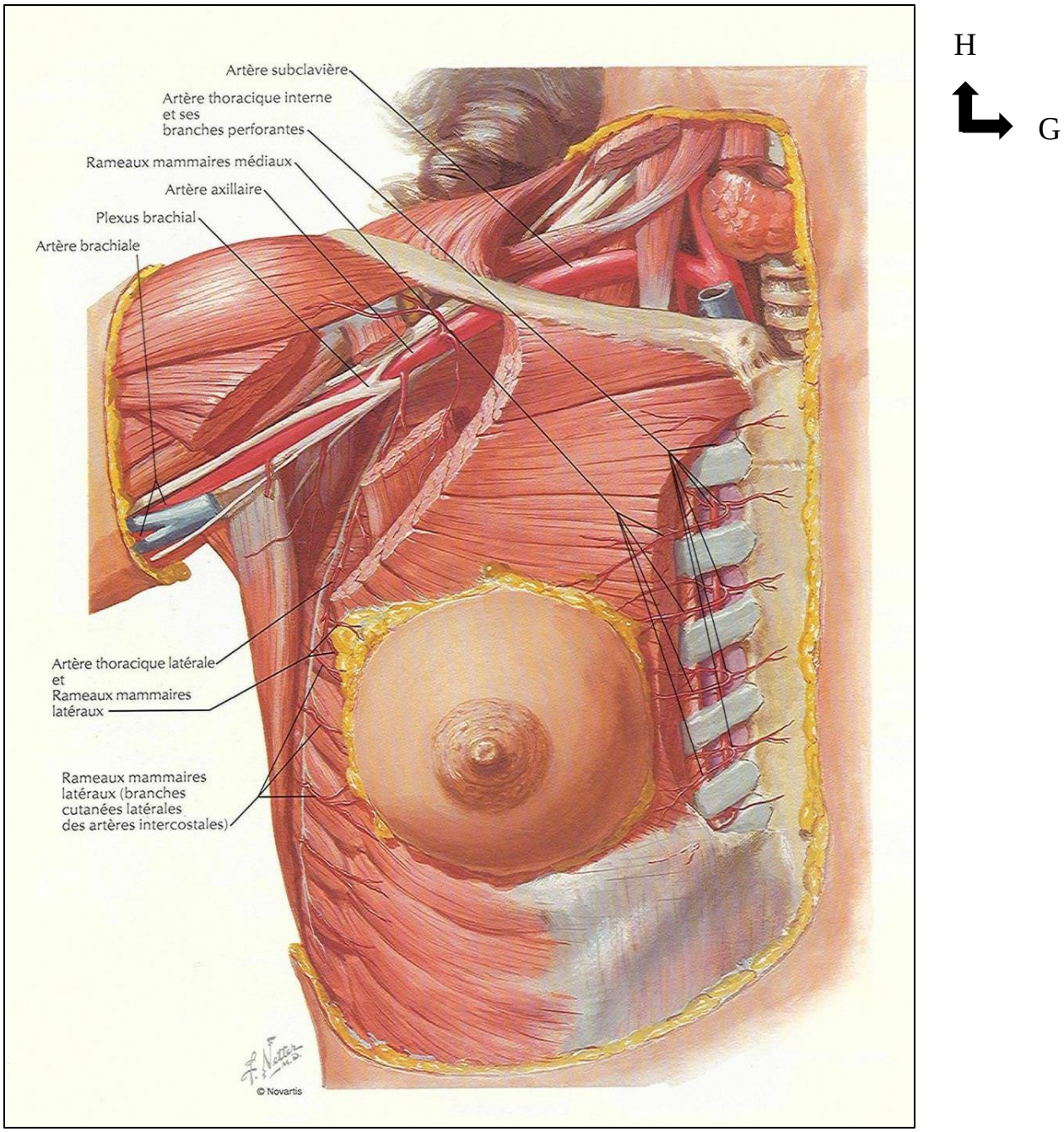

Figure 2 : Schéma anatomique de la vascularisation artérielle du sein. [13].

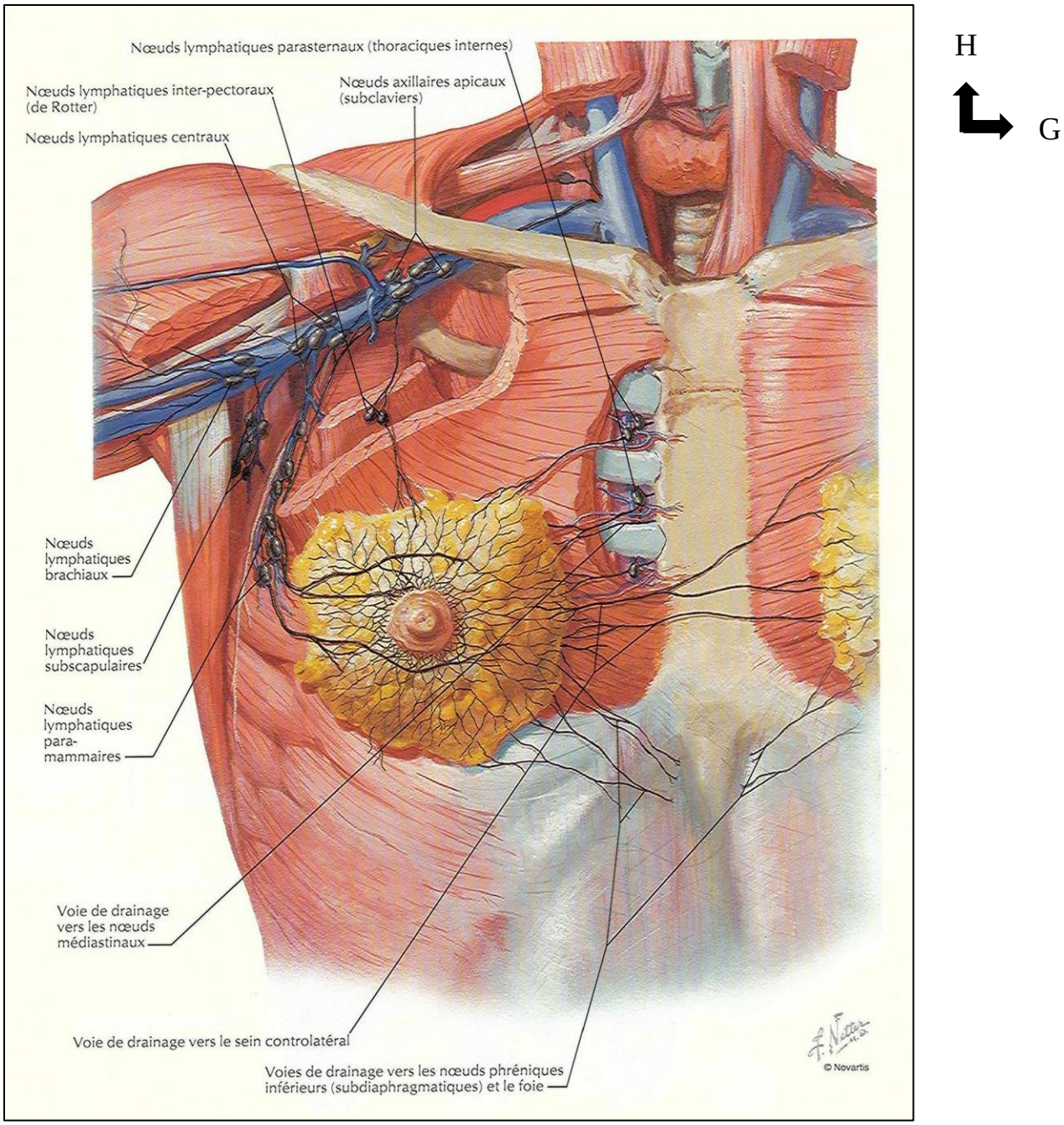

Figure 3 : Schéma anatomique des Vaisseaux et nœuds lymphatiques de la glande mammaire. [13].

1.2. Pathogénicité :

L'étiologie des cancers du sein n'est pas bien connue. Les facteurs de risque de cancer du sein sont souvent à tort considérés comme des facteurs pouvant jouer un rôle dans le processus carcinogénétique. En réalité leur seule caractéristique

est une lésion statistique significative avec la maladie : leur identification a un double intérêt :

- Servir de base à l'élaboration d'hypothèses explicatives qui sont à vérifier par des études expérimentales ;
- Repérer un sujet qui peut faire l'objet d'une surveillance accrue : c'est ce qui doit intéresser le praticien.

1.2.1. Les principaux facteurs favorisants :

- Les antécédents familiaux : ils sont faciles à repérer pour le généraliste.
- Si la mère ou la sœur d'une patiente a un cancer du sein, ce risque est multiplié par deux ou trois.
- Cette augmentation de risque est d'origine génétique ou environnementale. De nombreux arguments sont en faveur de cette dernière h hypothèse, par exemple l'augmentation de l'incidence du cancer du sein chez les femmes japonaises vivant aux Etats Unis
- Les femmes porteuses d (un ou plusieurs gènes de prédisposition familiale au cancer du sein BRC A1 et A2 voire 3(Breat Cancer Linkage Consortium), le risque relatif est de 10 [14]
- Les antécédents personnels de maladie du sein :
- Le risque le plus élevé semble correspondre aux maladies fibro-kystiques associées à une hyperplasie proliférant avec atypie cellulaire élevée, surtout si la femme est jeune. Ce n'est pas le cas pour l'adénofibrome ou la dysplasie kystique simple [14].
- Une longue vie génitale expose à un risque accru (les pubertés précoces et les ménopauses tardives).

1.2.2. Les facteurs de risque secondaires :

✓ Les facteurs liés à la reproduction :

Ils sont les plus anciennement connus. Les femmes qui ont eu leur premier enfant après 35 ans ont un risque de cancer du sein supérieur que les multipares.

Les œstrogènes auraient un rôle promoteur, la progestérone au contraire a un rôle protecteur.

Les femmes stériles par anovulation ont un taux de cancer du sein cinq fois élevé que les femmes ayant une stérilité tubaire. Par contre les femmes castrées ont un taux plus faible.

Les effets de la contraception oestro-progestative sont débattus [14].

Les traitements substitutifs de la ménopause :

Ce risque augmente avec la durée du traitement.

La progestérone ajoutée aux œstrogènes ne protège pas contre le cancer.

- ✓ Le niveau socio-économique :

Les femmes qui ont un niveau de vie élevé ont un risque multiplié par deux. Il pourrait s'agir du stress entrainant une dysovulation et la carence en progestérone mais aussi le rôle des facteurs nutritionnels avec la consommation de lipides, de protides, de boissons alcoolisées et de tabac.

- ✓ L'existence d'un cancer du côlon, de l'endomètre : constitue également un facteur de risque.

1.2.3. Voies et Sites métastatiques [15]

- ✓ **Les voies lymphatiques :**

C'est la voie la plus fréquente, le courant lymphatique réalise d'abord un drainage local vers un groupe ganglionnaire satellite du foyer primitif puis il réalise un relais régional : le canal thoracique, le système veineux et le système artériel systémique.

Au niveau des ganglions, l'envahissement par des cellules se fait d'abord auprès des sinus (embolies lymphatiques intra-sinusales), puis envahit tout le ganglion, la capsule et enfin le tissu adipeux alentour.

Lorsqu'il y a extension extra- capsulaire, les ganglions deviennent durs et fixés. Ces dernières caractéristiques ont une incidence sur le pronostic.

Les ganglions ont augmenté de volume mais cela peut être seulement réactionnel. Cette augmentation de la taille peut être aussi hyperplasique. Les ganglions qui sont métastatiques n'ont pas forcement augmenté de taille.
Les cancers du sein sont plus lymphophiles.

- ✓ **Le lymphangiome néoplasique :**

Elle correspond à la présence de cellules tumorales dans les vaisseaux lymphatiques des organes ou des séreuses. Il n'y a pas de formations de foyers secondaires (les cellules ne passent pas la paroi endothéliale des vaisseaux). Cela peut provoquer un blocage de la circulation dans ces vaisseaux lymphatiques.

Au niveau du poumon cela peut donner un syndrome interstitiel, une miliaire et une insuffisance respiratoire. En effet la mauvaise circulation de la lymphe va empêcher le processus de réabsorption du liquide interstitiel de la plèvre et provoquer une pleurésie réactionnelle (par accumulation de liquide) ou néoplasique (par la présence de cellules tumorales).

- ✓ **La voie sanguine capillaire et veineuse :**

Elle est assez fréquemment rencontrée, ces vaisseaux sanguins permettent plus un envahissement des tissus car leur paroi est fine.

Dans le stroma d'une tumeur, l'angiogenèse est plus importante que dans un tissu normal. Les cellules tumorales vont suivre à partir de la tumeur, le circuit anatomique veineux.

Le trajet veineux est important à connaitre car il représente la voie la plus rapide des métastases par embolie carcinomateuse.

- ✓ **La voie artérielle :**

La dissémination par cette voie est exceptionnelle car la paroi des artères est très résistante (musculaire et élastique). Par l'intermédiaire de la grande circulation, la dissémination entraine la formation de métastases systémiques.

1.3. Signes cliniques :

Bien qu'étant une entité fréquente, il n'existe pas de manifestations cliniques spécifiques permettant d'évoquer le diagnostic des localisations secondaires. Ce diagnostic étant généralement porté au cours d'investigations clinique et paraclinique.

Comme dans la plupart des affections néoplasiques on peut distinguer deux types de manifestations :

- Les manifestations générales : observées au cours des processus néoplasiques dominant très souvent le tableau clinique ; pouvant être en rapport avec l'évolution souvent silencieuse de ces tumeurs et le diagnostic souvent tardif.
- Les symptômes généraux les plus fréquents sont l'asthénie, l'anorexie et l'amaigrissement.
- Les manifestations tumorales en rapport avec la localisation secondaire ou le processus tumoral primitif.
- Elles sont dominées par les symptômes liés aux métastases et ceux en rapport avec le foyer primitif sont exceptionnels car étant trop petits pour être symptomatiques. Les signes les fréquemment détectés par l'examen clinique sont : adénopathies, ascite, épanchement pleural, hépatomégalie, fractures pathologiques et dans certains cas compression médullaire, syndrome cérébelleux, HTIC, le coma [11,16].

1.4. Signes biologiques :

a) Des examens biologiques non spécifiques qui contribuent à apprécier l'état général (infectieux, immunitaire et inflammatoire) du patient ;

- Numération formule sanguine
- Numération plaquettaire
- Leucocytes et lymphocytes
- CRP, VS

b) Les marqueurs tumoraux : leur évaluation est souvent le premier signe d'une dissémination métastatique. Le principal marqueur étant le CA 15-3

D'autres examens biologiques apprécient le retentissement de la tumeur du sein sur l'organe et c'est le bilan de cet organe.

1.5. Anatomie pathologie

Le diagnostic de cancer du sein est établi par un examen anatomopathologique Toute lésion suspecte de malignité après un examen clinique et/ou radiologique (appréciation selon la classification ACR) nécessite une confirmation anatomopathologique, avant toute intervention chirurgicale, sauf situations particulières.

L'examen anatomopathologique permet également d'apprécier les éléments pronostiques et prédictifs de réponse à certains traitements. Ces éléments sont déterminants pour la prise de décision thérapeutique. Il est recommandé de procéder au prélèvement par micro ou macro biopsies percutanées.

La ponction cytologique sous échographie peut être réalisée sur des lésions palpables et/ou suspectes à échographie. Toute suspicion diagnostique, de cancer justifie une documentation ou un avis spécialisé sans délai.

1.5.1. Aspects macroscopiques :

L'examen macroscopique des tumeurs est réalisé par le chirurgien, et surtout par l'anatomo-pathologiste. Il permet d'avoir une forte présomption sur la nature d'une tumeur ainsi que son extension.

Au cours de l'examen macroscopique, la pièce opératoire est pesée, mesurée et éventuellement photographiée. Des prélèvements numérotés, identifiant différentes zones, sont faits pour l'examen microscopique.

On distingue trois formes macroscopiques : la forme nodulaire, la forme squirreuse et la forme encéphaloïde [17]

Figure 4 : Photo de la coupe sagittale d'un sein à la macroscopie. [17].

1.5.2. Aspects microscopiques :

a) Les carcinomes non infiltrants ou carcinomes in situ :

✓ **Le carcinome canalaire in situ :**

C'est un carcinome des canaux galactophores n'infiltrant pas le tissu conjonctif voisin et caractérisé par quatre types architecturaux : massifs, comédons, papillaires, et cribriformes. L'aspect très caractéristique est la présence de « comédon ». C'est une forme rare : 4% des cancers [18]

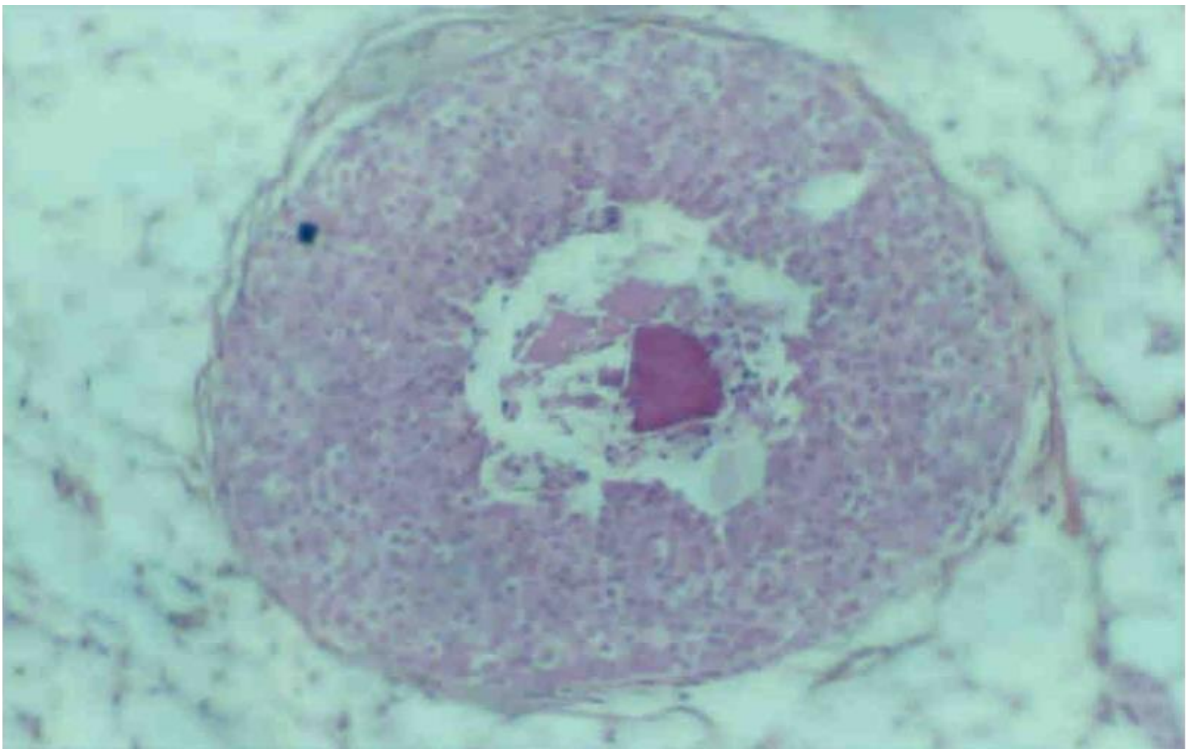

Figure 5: Coupe histologique d'un carcinome canalaire in situ (CCIS) [18].

- **Le carcinome lobulaire in situ** :

Carcinome intéressant les canalicules qui sont comblés et distendus par une prolifération de cellules peu jointives sans envahissement du tissu conjonctif voisin. A l'histologie il présente un aspect en « sac de billes ».

Il est rare 2,5% des carcinomes [19] ; la découverte est fortuite à l'occasion d'un autre état pathologique. L'âge moyen de survenue est de 45 ans.

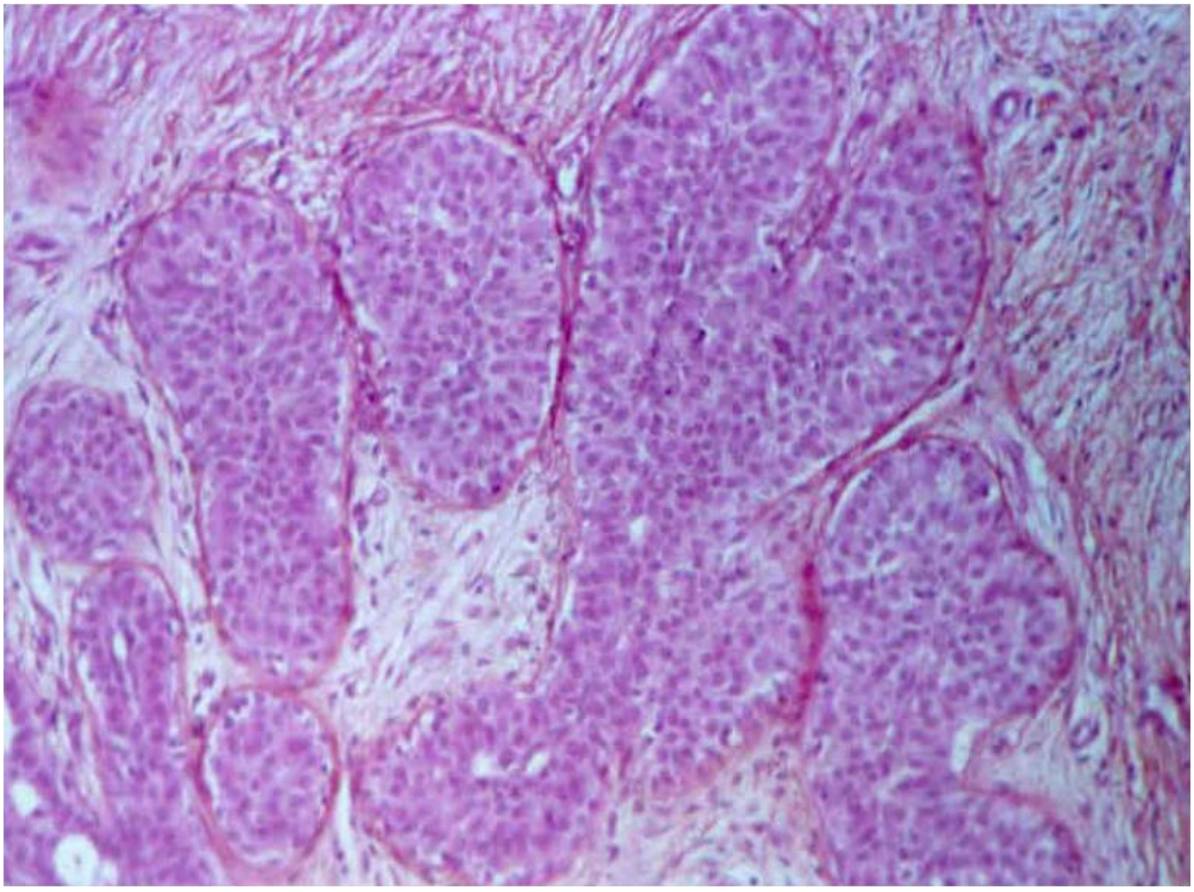

Figure 6 : Coupe histologique d'un carcinome lobulaire in situ (CLIS) [19].

b) Les carcinomes infiltrants :

✓ **Le carcinome canalaire infiltrant :**

Carcinome infiltrant n'entrant dans aucune autre catégorie et pouvant comporter des foyers de carcinome intra-canalaire. C'est la forme la plus fréquente des cancers du sein 70% [20].

Il survient généralement en pré et post- ménopause. Le quadrant supéro-externe est la zone de prédilection. Les métastases ganglionnaires axillaires sont fréquentes 40 à 50% [20].

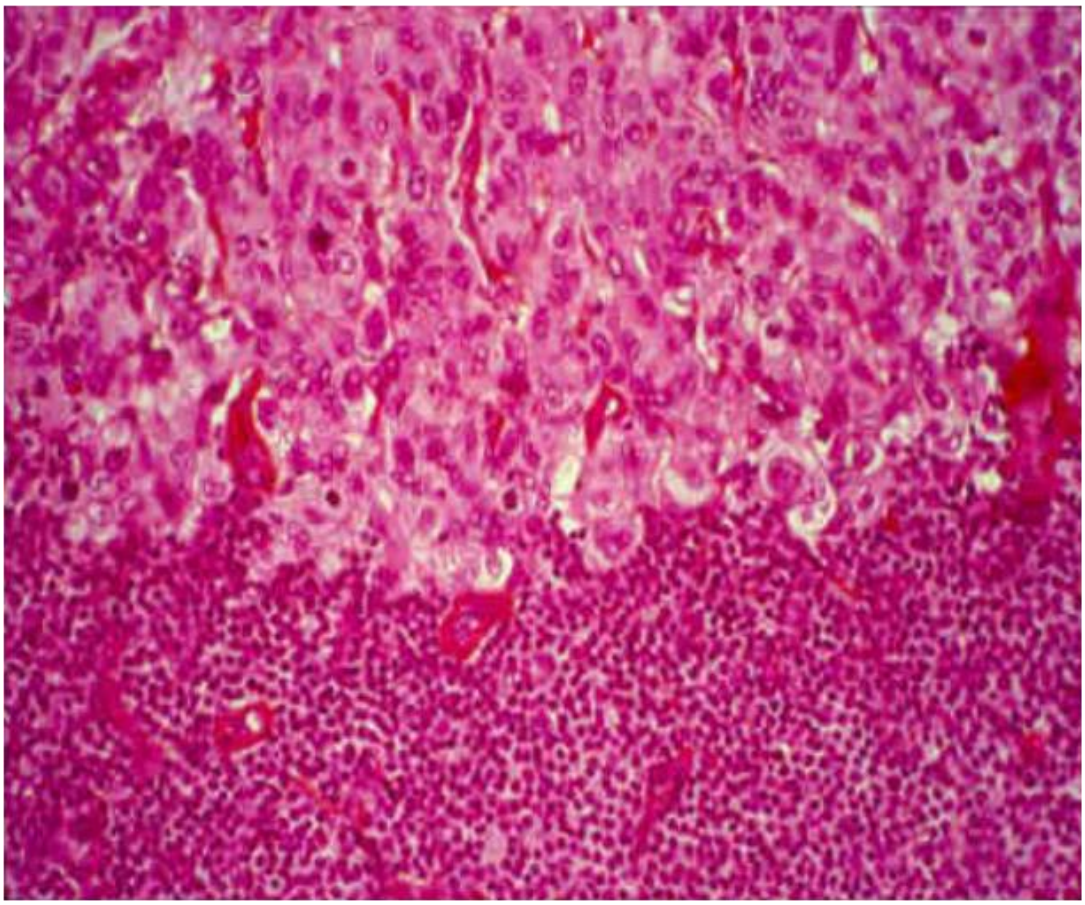

Figure 7 : Coupe histologique d'un carcinome canalaire infiltrant (CCI). [20].

✓ **Le carcinome lobulaire infiltrant :**

Carcinome infiltrant formé de cellules régulières ressemblant à celles du carcinome lobulaire in situ et ayant en général un faible taux de mitoses.

Il est beaucoup moins fréquent que le carcinome canalaire infiltrant (5 à 15% des cancers du sein).

Macroscopiquement, il est caractérisé par un placard de blindage très mal limité.

A l'histologie, il est associé dans 70% des cas à un C.L.I.S. La forme typique est caractérisée par des cellules isolées en « file indienne », groupées de façon concentrique au tour des canaux. Ces cellules sont régulières avec inclusions cytoplasmiques de mucus.

Les formes histologiques sont représentées par les aspects en massifs, trabéculaire, tubulo-lobulaire de FISHER à cellules en « bague à chaton », histiocytoïde.

Le carcinome lobulaire infiltrant est caractérisé aussi par un aspect très particulier des métastases ganglionnaires sous forme « pseudo réticulaire » rendant souvent difficile leur détection sur les coupes histologiques.

1.6. Diagnostic différentiel :

a) **Localisation secondaire hépatique :** fait le diagnostic différentiel avec :

Un cancer primitif du foie : antécédent de cirrhose,élévation du taux alpha foeto-protéine, absence de tumeur primitive permettant de s'orienter vers une métastase.

Les lésions kystiques du foie (kyste congénital, kyste hydatique, foie poly-kystique, abcès du foie amibien ou bactérien)

b) **Localisation secondaire pulmonaire :** Devant des nodules pleins et excavés, on discutera la gamme étiologique de nodules excavés :

- Nodule hématogène de sepsis
- Wegener dans sa forme nodulaire excavée
- Histiocytose X ou granulomatose de Langharens
- Polyarthrite rhumatoïde dans sa localisation pulmonaire
- La sarcoïdose

A l'inverse, le diagnostic entre métastase unique d'un cancer pulmonaire extra thoracique et d'un nodule pulmonaire solitaire primitif est difficile, il repose sur les données sémiologique, épidémiologique et statistique [15,21].

c) **Localisations secondaires cérébrales :** ce sont les tumeurs cérébrales les plus fréquentes et posent un problème de diagnostic différentiel avec :

- Gliomes moins arrondis et œdème plus marqué
- Abcès rehaussement périphérique plus fin
- Méningiomes
- Lésions de démyélinisation
- Hématome

- Lymphome primitif cérébral

d) **Localisations secondaires osseuses :** le diagnostic différentiel se pose rarement sauf en cas de lésion unique ou en nombre limité, on discutera :

- Fracture de contrainte ou par ostéoporose
- Une poussée inflammatoire d'arthrose
- Une dysplasie fibreuse des os
- Une maladie de Paget localisée
- Une lésion osseuse bénigne
- Le myélome multiple
- Une myosite ossifiant

1.7. Grades et stades : Classification

a) Grades : [22]

L'analyse anatomopathologique d'un échantillon tumoral permet de distinguer trois grades d'agressivité des cancers, attribués en fonction de l'apparence des cellules c cancéreuses (plus elles ont perdu leurs caractéristiques propres aux cellules du tissu d'origine, plus elles sont agressives ; on parle de cellules indifférenciées), mais aussi du nombre de cellules en division et de l'apparence des noyaux des cellules(plus ils sont petits et uniformes, moins la tumeur est agressive a priori) :

- **le grade I :** correspond aux tumeurs les moins agressives
- **le grade II :** les indéterminées
- **le grade III :** correspond aux tumeurs les plus agressives

Les catégories ACR permettent aussi une gradation des cancers : au moment du dépistage, pour décrire et classer les images de sein obtenues par mammographie, échographie ou imagerie par résonnance magnétique(IRM), les cliniciens utilisent la classification ACR. Il existe six catégories d'images allant de ACR 0 à ACR 5 définies par la présence ou non d'anomalies (bénignes ou malignes), la nécessité d'un suivi et/ou d'examens complémentaires :

ACR 0 : imagerie en attente d'un bilan de diagnostic,

ACR 1 : imagerie normale,

ACR 2 : anomalies bénignes ne nécessitant ni surveillance ni examens complémentaires,

ACR 3 : anomalie probablement bénigne, une surveillance à court terme est conseillée,

ACR 4 : anomalie indéterminée ou suspecte qui indique une vérification histologique,

ACR 5 : anomalie considérée comme maligne.

b) Stades :

La stratégie thérapeutique la plus appropriée pour le cancer du sein donné dépend à la fois de l'extension de la tumeur évaluée grâce à la classification TNM et de son agressivité déterminée suite à l'analyse anatomopathologique indiquant la gravité du cancer.

Pour la classification TNM, les cliniciens prennent en compte trois critères :

- la taille et infiltration de la tumeur(critère T)
- l'atteinte ou non des ganglions lymphatiques (critère N-pour « node » ganglion en anglais)
- la présence ou non de métastases(critère M).

La taille de la tumeur est classée de T0(tumeur non palpable) à T4 (tumeur en extension à la paroi thoracique et/ou à la peau. L'atteinte ganglionnaire es notée deN0, lorsque le cancer n'a pas d'extension aux ganglions voisins de l'aisselle (ganglions axillaires), jusqu'à N2-N3 lorsque la tumeur a atteint ces derniers et/ou ceux présents dans la cage thoracique.

En ce qui concerne les métastases elles sont soit présentes(M1), soit absentes (M0). Sur la base de cette classification TNM, on distingue4 stades d'évolution du cancer du sein :

- **le stade 1** correspond à une tumeur unique et de petite taille (ex:T1N0M0),

- **le stade 2** correspond à un volume local plus important (ex : T2N0M0**),**
- **le stade 3** correspond à un envahissement des ganglions lymphatiques et/ou des tissus avoisinants (ex : T1N1M0 ou T3N0M0),
- **le stade 4** correspond à une extension plus largeet/ou une dissémination dans l'organisme sous forme de métastases **(**ex : T2N1M1 ou T4N0M0).

Pour les cancers métastatiques classés stade 4, la notion de poussée évolutive (PEV) est très importante : **[19].**

Pev 0 : tumeur non inflammatoire,

Pev 1 : notion de dédoublement tumoral dans les six mois sans signes locaux,

Pev 2 : signes inflammatoires limités à une partie du sein,

Pev 3 : signes inflammatoires étendus à tout le sein.

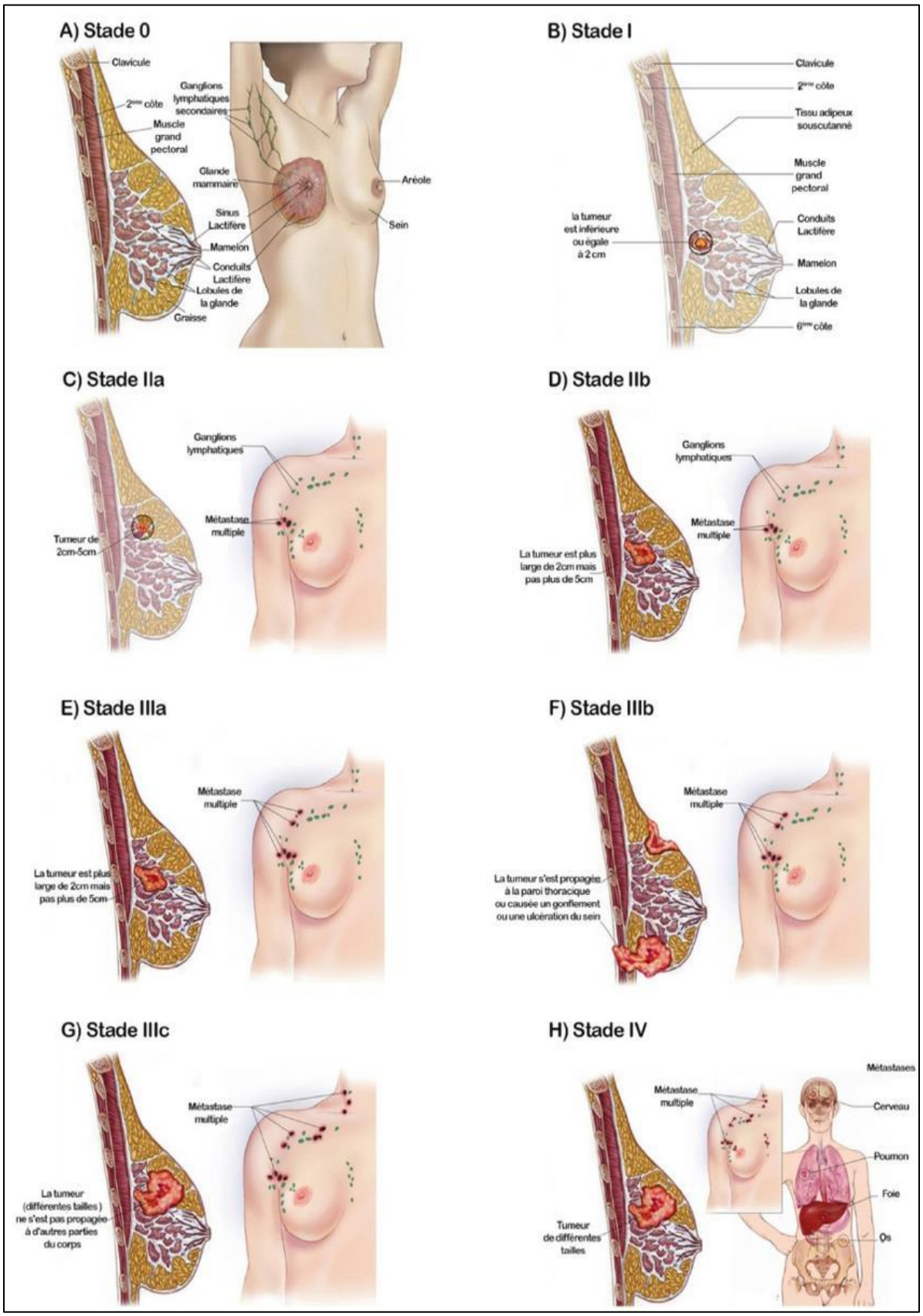

Figure 8 : **Schéma de regroupement par stade (TNM). [19].**

c) La classification moléculaire :

Les cancers du sein peuvent être caractérisés par la présence ou l'absence à leur surface par trois types de molécules : les récepteurs aux hormones œstrogène (RE),à la progestérone(RP)et à un facteur de croissance nommé HER 2.

L'identification de ces caractéristiques moléculaires permet de classer les cancers du sein en plusieurs catégories qui ne répondent pas au même traitement :

- **Les cancers de type liminal :**

- Tumeurs type liminal A expriment très fortement des récepteurs des œstrogènes et de la progestérone mais n'ont pas d'expression de HER2(HER2)

Ce sont des tumeurs très peu proliférant, avec le dosage de H167(protéine associée à la prolifération des cellules) bas (< 15%) ; elles sont généralement de bas grade (I ou II faible).

- Tumeurs de type liminal B : expriment de façon moins importante les récepteurs hormonaux mais peuvent avoir une surexpression de HER2(HER2+). Ce sont généralement des tumeurs proliférantes ; avec un dosage de K167 élevé (> 15%) ; elles sont souvent d'un grade plus élevé (II ou III).

- **Les cancers HER2 :** ils présentent des récepteurs au facteur de croissanceHER2, mais pas de récepteur aux œstrogènes et/ou à la progestérone (RE- et /ou RP- et HER2+).
- **Les cancers triple – négatifs :** ils ne présentent aucun de ces récepteurs (RE- et RP-er HER2-). Ils ne sont donc pas sensibles à hormonothérapie ou à la thérapie ciblée agissant sur les récepteurs au facteur de croissance HER 2.La prise en charge de ce type de cancer passe par une chirurgie associée à des séances de radiothérapie et chimiothérapie classique.

1.8. Moyens d'imagerie

1.8.1. Le scanner ou tomodensitométrie : [23,24,25]

C'est un examen performant dans la recherche de localisations secondaires ainsi que dans le diagnostic des processus mammaires en pratique sénologique. Il montre les anomalies plus précocement et à l'avantage de reconnaitre le siège (encéphalique ou intra-orbitaire), l'unicité ou la multiplicité et la taille des localisations secondaires (de façon simultanée à partir de 03 à 10 mm de diamètre).

a. **Technique de réalisation : [26]**

Le protocole suivant est le plus utilisé par certaines équipes :

- Hélice 1 : Low dosesur tout le thorax sans IV
- Hélice 2 précoce : coupes centrées sur les 2 seins 1minute30seconde après injection de 50 ml de produit de contraste iodé à 2,5 CC/ Seconde.
- Hélice 3 tardive : coupes centrées sur les 2seins 4 minutes après injection.
- Fenêtrage adapté pour permettre une analyse optimale du tissu mammaire WL= - 10, WW= 190

b. Résultats.

La sénologie correspond à certaines caractéristiques morphologiques connues dans le bilan standard :

Masse :

Localisation : si développée en dehors de la glande ou de sa distribution majoritaire : zones interdites de Tabar (graisse pré-pectorale, espace retro-glandulaire, quadrants internes).

Morphologie : les lésions ovalaires à grand axe parallèle à la peau sont souvent bénignes celles rondes peuvent traduire des lésions infiltrantes de haut grade sans réaction desmoplastique (« pushing margin »), les masses stellaires (réaction desmoplastique) sont typiquement malignes (seins non opérés).

L'analyse des contours est moins précise qu'en mammographie ou en échographie en raison d'une résolution spatiale moindre alors qu'il s'agit d'un des critères le plus discriminant dans le bilan standard.

La densité de la masse est un critère important à prendre en compte. Par contre la nécrose est un critère péjoratif en absence de contexte infectieux (abcès mammaires).

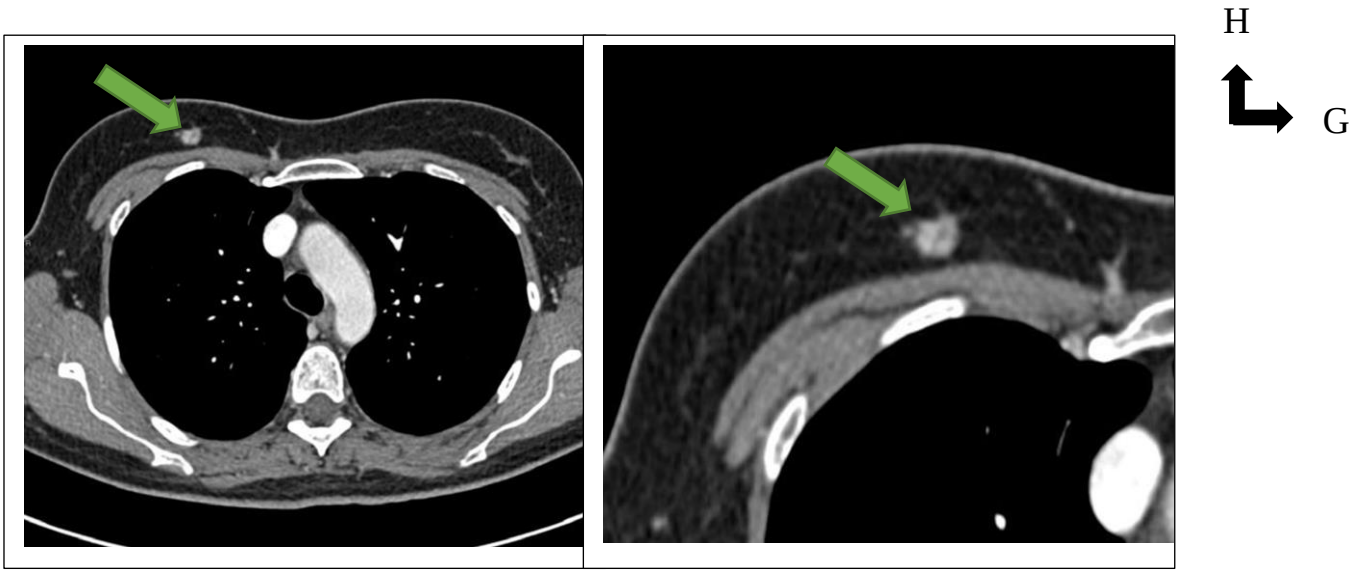

Figure 9 :TDM thoracique en coupe axiale et fenêtre médiastinale après injection de produit de contraste met en évidence une masse du QSI droit (Cancer Canalaire Infiltrant). [26].

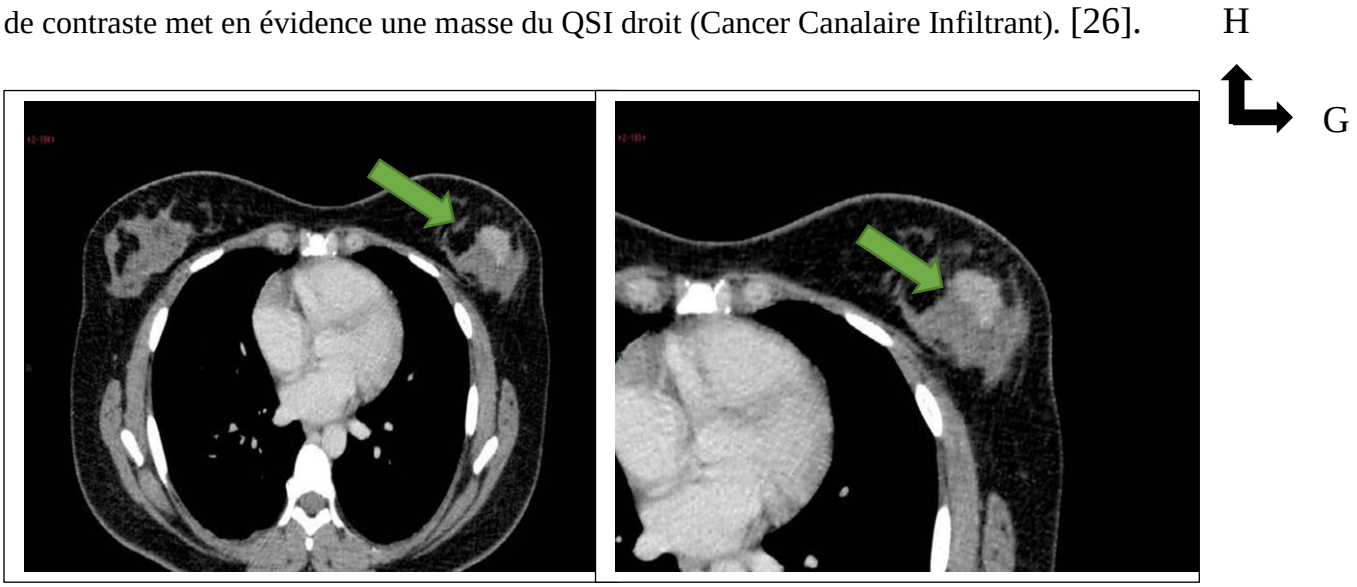

Figure 10: TDM thoracique en coupe axiale et fenêtre médiastinale après injection de produit de contraste au temps portal met en évidence une masse du QIE gauche (Cancer Canalaire Infiltrant). [26].

Rarement asymétrie de densité et rupture architecturale

Rehaussement pathologique

En contraste spontané,

Les asymétries de densité et rupture architecturale sont rarement décrites en scanner alors qu'elles sont d'appréciation plus immédiate avec une imagerie en projection(mammographie).

Après injection,

Une prise de contraste pathologique peut révéler une masse.

La différence de rehaussement entre le tissu glandulaire sain et la lésion peut donner un rehaussement de type non masse, se rapprochant de la sénologie IRM ;

L'aspect sera d'autant plus suspect que la prise de contraste est :

- Intense : > 20 UH pour une hélice précoce,> 30 UH pour une hélice tardive,
- Asymétrique, focale, segmentaire ou en cocarde,
- Révélant une masse mal identifiée en contraste spontané,
- Absence d'étude dynamique possible en raison de l'irradiation.
- Exceptionnellement : calcifications

Les plus observables en TDM sont les macro calcifications (les moins intéressantes car les moins péjoratives).

La résolution spatiale ne permet pas l'observation des micro calcifications et encore moins leur analyse morphologique et leur dénombrement.

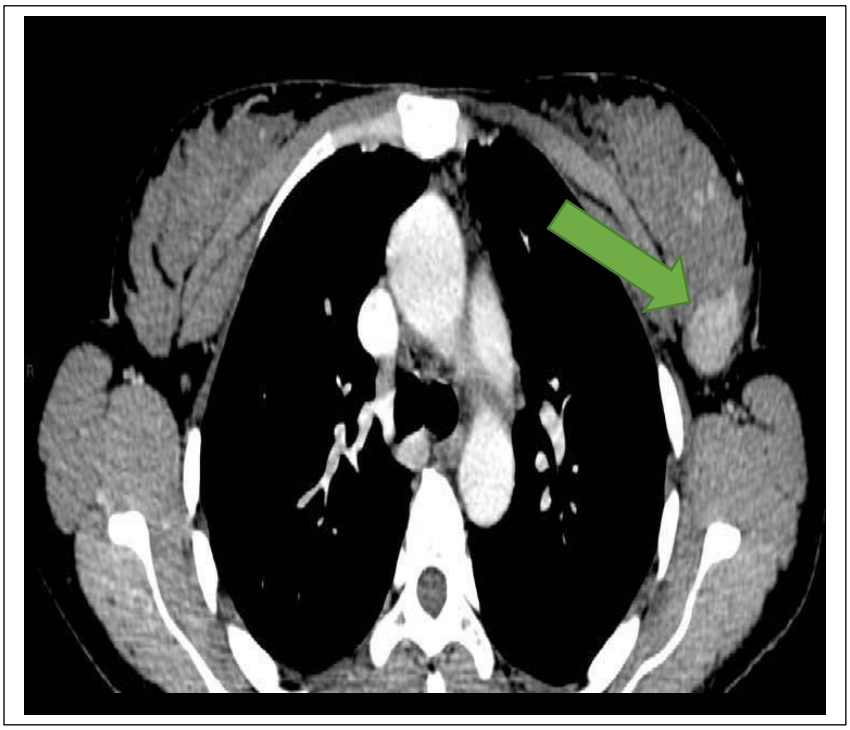

Figure 11 :TDM thoracique en coupe axiale et fenêtre médiastinale après injection de produit de contraste au temps artériel met en évidence une asymétrie focale de rehaussement. [27].

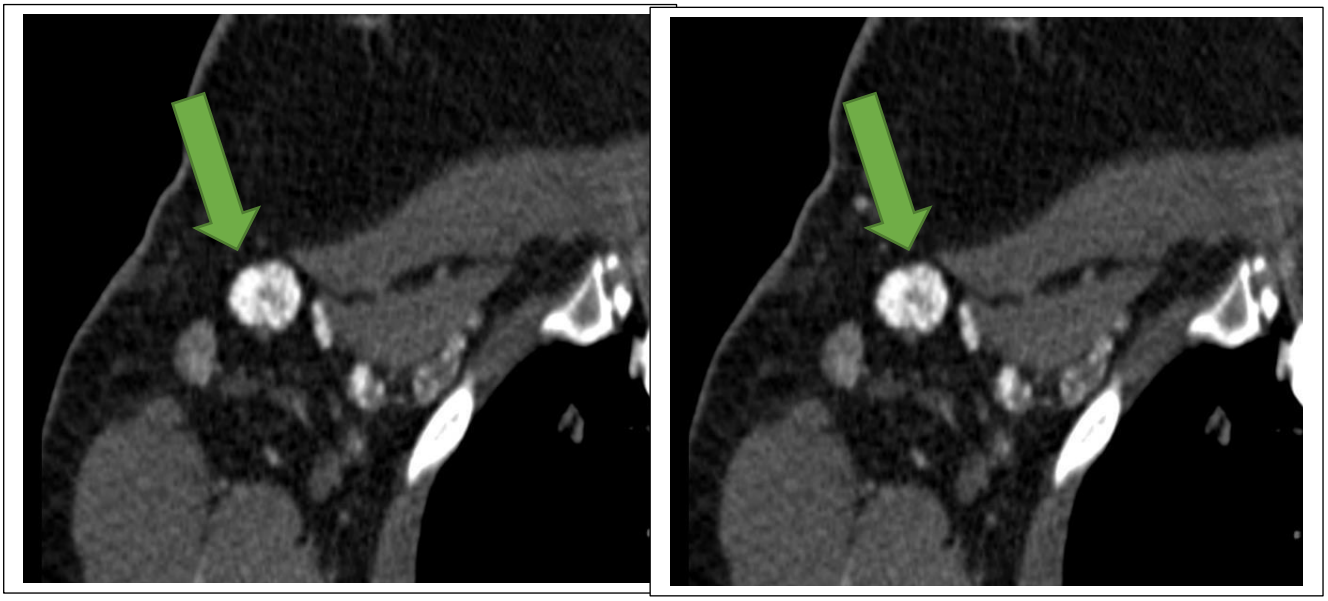

Figure 12 :TDM thoracique en coupe et fenêtre médiastinale après injection de produit de contraste met en évidence une mastite carcinomateuse et micro calcifications ACR6 avant chimiothérapie néo adjuvante :(flèche bleue),

calcifications rétro-aréolaires droites avec rétraction mamelonnaire et épaississement cutané, (flèche jaune) [27].

1.8.2. Bilan d'extension cérébrale et thoraco-abdomino-pelvien

Un certain nombre d'examens doivent être conduits pour savoir si la maladie s'est étendue à d'autres parties de l'organisme, comme les ganglions lymphatiques voisins, mais aussi les poumons, le foie, les os ou les poumons. Tous ces examens constituent le bilan d'examen. Il comporte selon les cas une radiographie thoracique, une scintigraphie osseuse ou un scanner thoraco-abdomino-pelvien ou un PET Scan portant sur l'organisme en en entier, un bilan biologique avec notamment les marqueurs tumoraux (par exemple le marqueur CA 15-3).

L'imagerie par résonnance magnétique n'est pas proposée de manière systématique dans le bilan d'un cancer du sein, elle peut cependant être proposée dans certains cas**.**

a. Technique de réalisation [28]

L'examen se fait chez un patient en décubitus dorsal, la tête calée dans une têtière adaptée, les cuisses en extension.L'utilisation de fenêtre osseuse et des parties molles est indispensable pour les disques, les ligaments, les structures intra-canalaires et para-rachidiennes.

On réalisera des coupes axiales fines jointives de 2- mm d'épaisseur étagées de la base du crâne au vertex pour le scanner cérébral et du vertex à la symphyse pubienne pour le scanner thoraco-abdomino-pelvien.

Dans le cas particulier de recherche de localisations secondaires, l'examen se passera en deux temps : un premier temps sans injection de produit de contraste, suivi d'un deuxième de temps avec injection de produit de contraste iodé intraveineux de 1 ml/ Kg à un débit de 2,5 cc/sec.

b. Résultats :

- **Métastases osseuses (43%) :** La TDM montre des localisations osseuses sous forme d'ostéolyse, d'ostéocondensation ou parfois des fractures pathologiques.
- **Métastases pleuropulmonaires *: Aspect typique* :**

Hyperdensité de contours lisses, réguliers souvent centrée sur un vaisseau à prédominance basal ou périphérique**.**

***Aspect Atypique* :** nodule de contours nets irréguliers ou spéculés ou nodule de contours flous : hémorragie alvéolaire de début.

Nodules excavés (le plus souvent après chimiothérapie, rarement spontané (4%)**.**

Excavation : modification chimique de la kératine ou de la mucine.

Pneumothorax souvent révélateur.

Nodule unique 2-3% des métastases.

- **Lymphangites carcinomateuses :** nodule des septas inter lobulaires sans distorsion septale.
- **Embolie tumorale de** grande taille matériel néoplasique et cruorique**.**
- **Métastases endo-bronchiques** : rares 2% sous-estimées**.**
- **Métastases pleurales** : épanchement pleural dans 50%, épaississement nodulaire**.**
- **Métastases hépatiques (17%) [7]:**
- En échographie les métastases de cancer du sein sont le plus souvent métachronisme et plus rarement synchrones. Elles sont en généralhypo échogènes sous formes de nodules multiples ou de plages infiltrantes et exceptionnellement hyper échogènes.
- En Tomodensitométrie les lésions sont le plus souvent hypo dense au temps portal ; dans moins un quart des cas elles ont un hyper vascularisation individualisable dans leur phase artérielle.

- **Métastases ganglionnaires :**elles se présentent sous forme de nodules hyperdenses à contours réguliers. Leurs sièges préférentiels sont axillaires mammaires interne, sub-claviculaires, rarement abdominal ou pelvien.
- **Métastases cérébrales (5%) [7]** : en tomodensitométrie, les métastases cérébrales se présentent comme des lésions souvent arrondies, spontanémentt hypo denses, rehaussées par le produit de contraste et entourées d'une hypodensité correspondant à de l'œdème péri-lésionnel.
- **Métastases plus rares**

Les métastases osseuses, hépatiques, pulmonaires, cérébrales constituent plus de 95% des métastases de cancer du sein. Néanmoins les métastases de cancer du sein peuvent toucher d'autres organes comme le péritoine ou les muscles.

On citera comme cause classique de métastases de cancer du sein la choroïde et les ovaires.

La choroïde représente le site le plus fréquent des métastases oculaires de cancer du sein et constitue la cause la plus fréquente de métastase**s** oculaires.

Le cancer du sein constitue après le tube digestif la deuxième cause de métastase ovarienne. Devant une lésion tumorale ovarienne, chez une patiente présentant un cancer du sein, le problème posé est de différencier une métastase d'un cancer primitif associé, d'autant plus que les cancers du sein et de l'ovaire ont la même épidémiologie. [7]

II. MATERIELS ET METHODE

2.1. Cadre d'étude :

Notre étude a été réalisée dans le district de Bamako, capitale du Mali, ville d'une superficie de 320 km² dans le service de radiologie du centre hospitalier Universitaire mère enfant le Luxembourg.

Il est situé dans la zone nord de l'hôpital Universitaire mère enfant le Luxembourg et comprend : trois bureaux, deux secrétariats, une salle de radiographie, une salle de mammographie, une salle échographie, une salle écho doppler, une salle interprétation, une salle de scanner, une salle IRM, une salle de garde avec toilette et deux toilettes externes. A ceux –ci il faut ajouter deux salles de réception pour les patients**.**

Le personnel est composé de :

- D'un chef de service maître assistant d'université
- Six radiologues donc trois maître assistant université
- Trois échographistes
- Un angiologue
- Deux assistants médicaux en imagerie médicale
- Trois techniciens supérieurs de santé en imagerie médicale
- Deux secrétaires
- On ajoute à ceux-ci les étudiants en spécialisation, les thésards faisant leurs stages et thèses.

2.2. Type d'étude et Période d'étude

Il s'agissait d'une étude rétrospective descriptive allant 01 janvier 2020 au 31 décembre 2020 soit une période de 12 mois.

2.3. Population d'étude :

Le recrutement a concerné les patients de tout âge et de tout sexes adressés au service de radiologie pour douleur thoracique, palpation de masse mammaire,

mastodynie, bilan d'extension e, de suivi ou thérapeutique tomodensitométrique de masse mammaire ou cancer du sein.

2.4. Echantillonnage

a. Critères d'inclusion

Ont été inclus dans notre étude tout patient (e) :

- Présentant un cancer du sein confirmé à l'histologie,
- Ayant réalisé un scanner avant traitement, pendant traitement ou au cours du suivi thérapeutique,
- Ayant réalisé le scanner au Centre Hospitalier Universitaire « Mère-enfant » le Luxembourg,

b. Critères de non inclusion :

N'ont pas été inclus dans notre tout patient ou(e) :

- Avec une lésion non confirmée à l'anatomopathologie,
- Chez qui, le scanner n'a pas été réalisé au Luxembourg.

2.5. Variables d'étude

La collecte des données a été effectuée sur une fiche d'enquête individuelle et a concerné :

- Les données sociodémographiques : âge, sexe, provenance, ethnie, situation matrimoniale, niveau d'étude ; la profession,
- Les paramètres cliniques : circonstances de découverte, les renseignements cliniques et anatomopathologiques,
- Les données de la tomodensitométrie :

- Tumeur du sein : siège, nature, nombre, taille, contours, limites et infiltration.
- Localisations secondaires : siège, nature, nombre, taille, contours, limites et vascularisation.

2.6. Matériel utilisé :

Le matériel avec lequel les examens ont été réalisés était un appareil de tomodensitométrie de marque HITACHI SUPRIA 16 BARRETTES muni d'une imprimante de marque CARESTREAM DRY VIEW 5950 : (installer en **2015**) Photo d'installation

Figure 13 : Image des scanner (a) HITACHI SUPRIA

Pour ce faire les données scanographiques des patients ont été collectées (contenues dans l'appareil) à partir les renseignements cliniques de cancer du sein ayant motivé l'examen.

Mais aussi le dossier médical oncologie des différents patients portant le diagnostic histologique du type de cancer du sein.

2.7. Ethique :

Elle a été faite sur la base du respect de la confidentialité du secret professionnel des patients

2.8. Saisie et analyse des données :

Les données ont été saisies sur le Microsoft World 2010 et analysées par les logiciels Epi Infos version 7 et Excel.

2.9. Conflits d'intérêt : Pas de conflit d'intérêts

III. RESULTATS

Pendant la période de notre étude, la fréquence du cancer du sein était 10,7% (soit 130 cas) sur 1204 scanners réalisés avec une prédominance féminine à 98%, une moyenne d'âge de 51,5 ans et des extrêmes de 12 à 90 ans.

Tableau I : Répartition des patients selon l'âge.

Age	Effectifs (n)	Pourcentage (%)
[10 - 15 ans]	2	1,5
[16 - 20 ans]	3	2,3
[21 - 25 ans]	8	6,2
[26 - 30 ans]	13	10,0
[31 - 35 ans]	21	16,2
[36 - 40 ans]	21	16,2
[41 - 45 ans]	9	6,9
[46 - 50 ans]	6	4,6
Plus de 50 ans	**47**	**36,2**
Total	**130**	**100,0**

La tranche d'âge de plus 50 ans était majoritaire avec 36,2% et une moyenne de 52± 6 ans.

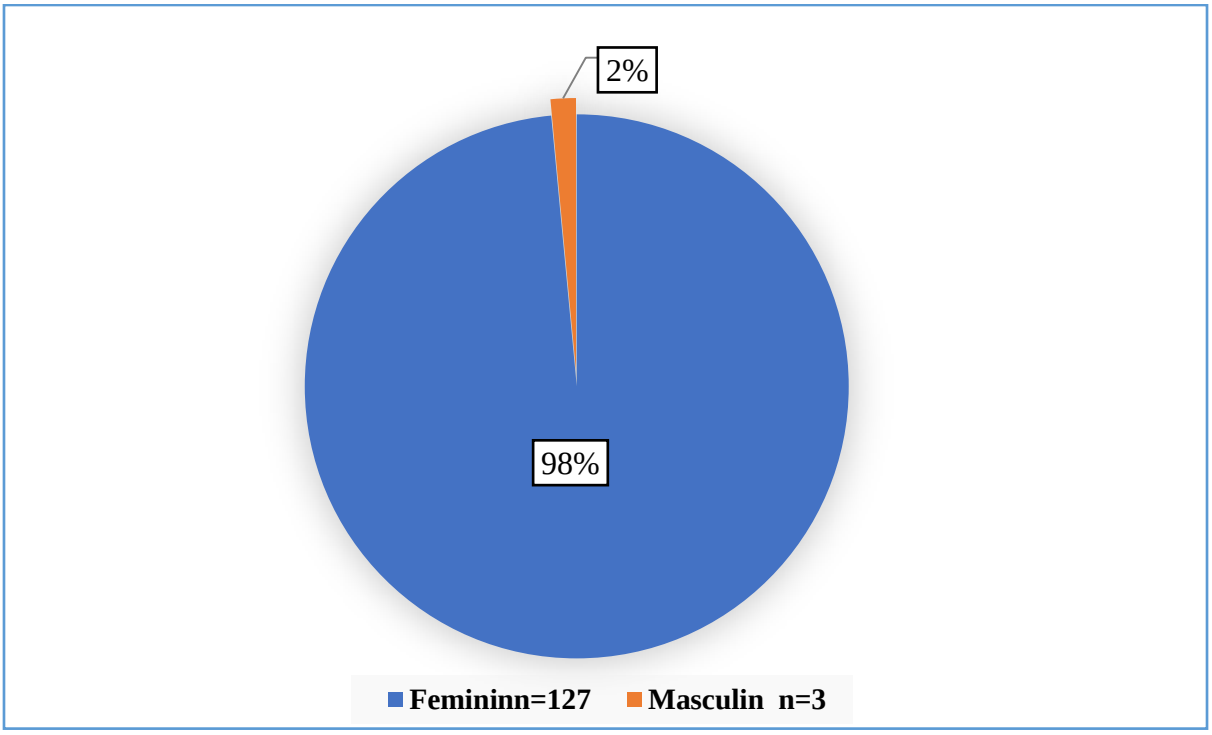

Figure 14 : Répartition des patients selon le sexe

Dans notre étude le sexe féminin était majoritaire avec 98% et un sex-ratio de 42,33 (H/F).

Ethnie	Effectifs (n)	Pourcentage (%)
Bambara	**44**	**33,8**
Malinké	15	11,5
Soninké	13	10,0
Peulh	**37**	**28,5**
Sonrhaï	9	6,9
Dogon	7	5,4
Mignianka	1	0,8
Bobo	1	0,8
Senoufo	3	2,3
Total	**130**	**100,0**

Tableau II : Répartition des patients selon l'ethnie

Les Bambaras sont majoritaires avec 33,8 % suivis des peulhs (28,5) et les malinkés (11,5).

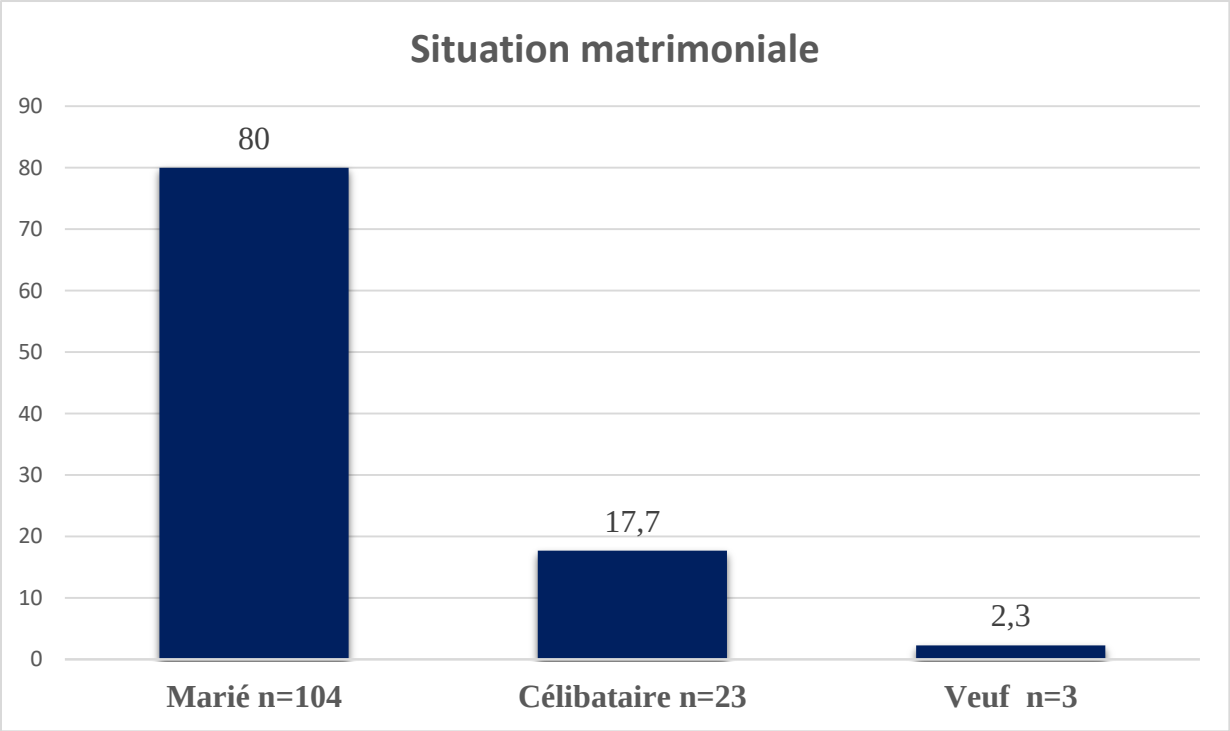

Figure 15 : **Répartition des patients selon la situation matrimoniale**

Les mariés étaient les plus majoritaires avec 80,0%.

Tableau III : **Répartition des patients selon la profession**

Profession	Effectifs (n)	Pourcentage (%)
Ménagère	**77**	**59,2**
Etudiant/Elève	7	5,4
Commerçant	14	10,8
Coiffeuse	2	1,5
Fonctionnaire	29	22,3
Autres	1	0,8
Total	**130**	**100,0**

La profession la plus représentée était ménagère avec 59,2%.

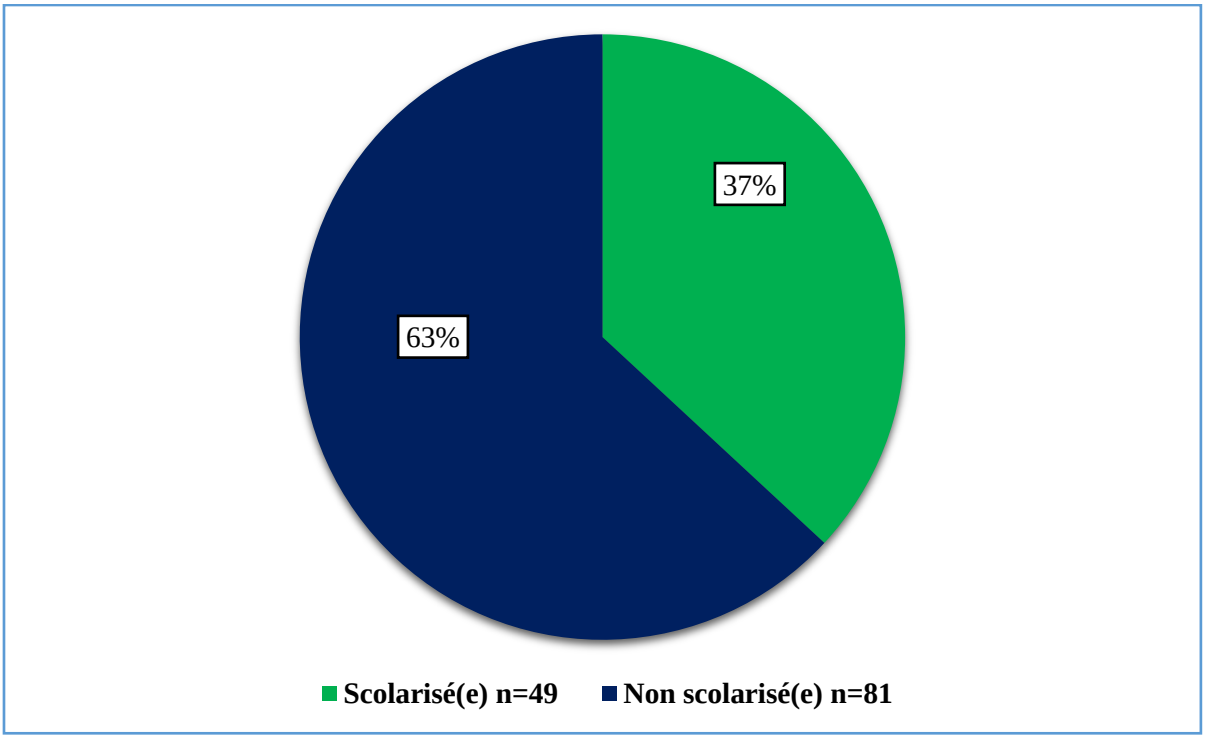

Figure 16: **Répartition des patients selon le niveau d'étude**

Dans notre étude la majorité de nos patients étaient non scolarisés avec 63%.

Tableau IV : **Répartition des patients selon la résidence**

Résidence	Effectifs (n)	Pourcentage (%)
Koulikoro	5	3,8
Ségou	1	0,8
Bamako	**123**	**94,6**
Non malien	1	0,8
Total	**130**	**100,0**

Dans notre étude la majorité de nos patients résidait à Bamako avec 94,6%.

Tableau V : **Répartition des patients selon les ATDC médicaux**

ATDC Médicaux	Effectifs (n)	Pourcentage (%)
HTA	**14**	**10,8**
UGD	6	4,6
Diabète	1	0,8
Asthme	1	0,8
Absent	108	83,1
Total	**130**	**100,0**

Dans notre étude la majorité de nos patients avaient une HTA avec 10,8%.

Tableau VI : **Répartition des patients selon les ATDC chirurgicaux**

ATDC Chirurgicaux	Effectifs (n)	Pourcentage (%)
Nodulectomie	1	0,8
Myomectomie	1	0,8
Chirurgie	2	1,5
Mastectomie	1	0,8
Autres	2	1,5
Absent	**123**	**94,6**
Total	**130**	**100,0**

Dans notre étude la majorité de nos patients n'avaient pas ATDC chirurgicaux.

Tableau VII : **Répartition des patients selon l'ATDC familiaux**

ATDC Familiaux	Effectifs (n)	Pourcentage (%)
Cancer du sein	1	0,8
Autre cancer	1	0,8
Inconnu	128	98,5
Total	**130**	**100,0**

Dans notre étude la majorité de nos patients n'avaient pas ATDC familiaux.

Tableau VIII : **Répartition des patients selon le siège de la lésion sur le sein**

Siège de la lésion sur le sein	Effectifs (n)	Pourcentage (%)
Gauche	48	36,9
Droit	56	43,1
Bilatéral	26	20,0
Total	**130**	**100,0**

Dans notre étude le sein droit était le plus atteint.

Quadrant du sein	Effectifs (n)	Pourcentage (%)
Quadrant supérieur externe gauche	6	4,6
Quadrant supérieur interne gauche	2	1,5
Quadrant inferieur interne gauche	2	1,5
Quadrant controlatéral gauche	**60**	**46,2**
Quadrant supérieur externe droite	4	3,1
Quadrant supérieur interne droite	3	2,3
Quadrant inferieur externe droite	1	0,8
Quadrant inferieur interne droite	1	0,8
Quadrant controlatéral droite	**51**	**39,2**
Total	**130**	**100,0**

Tableau IX : **Répartition des patients selon le quadrant du sein**

Dans notre étude le quadrant le plus représenté était le quadrant controlatéral gauche (46,2%) suivi du quadrant controlatéral droite (39,2%).

Tableau X : **Répartition des patients selon l'inspection**

Inspection	Effectifs (n)	Pourcentage (%)
Aspect en peau d'orange	**63**	**48,5**
Aspect en chou-fleur	21	16,2
Ecoulement séro-sanguinolente	3	2,3
Ulcération nécrotique	2	1,5
Rétracté	7	5,4
Œdème du membre supérieur	33	25,4
Cicatrice de mastectomie	1	0,8
Total	**130**	**100,0**

L'aspect en peau d'orange est le plus fréquent ce qui dénote d'un diagnostic tardif.

Palpation du sein	Effectifs (n)	Pourcentage (%)
Douleur	16	12,3
Nodule	**78**	**60**
Induration mammaire	22	16,9
Infiltration pariétale	14	10,8
Total	**130**	**100,0**

Tableau XI : **Répartition des patients selon le résultat de la palpation du sein**

La présence des tumeurs (nodules) était majoritaire avec 60% % de nos patients.

Tableau XII : **Répartition des patients selon le résultat de la palpation abdominale**

Palpation abdominale	Effectifs (n)	Pourcentage (%)
Normal	**98**	**75,4**
Hépatomégalie	27	20,8
Splénomégalie	4	3,1
Ascite	1	,8
Total	**130**	**100,0**

L'hépatomégalie a été diagnostiqué chez 20,8% de nos patients.

Tableau XIII : **Répartition des patients selon le type histologie**

Type histologie	Effectifs (n)	Pourcentage (%)
Carcinome canalaire in situ	11	8,4
Carcinome infiltrant de type non spécifique :CINS	**89**	**68,5**
Carcinome lobulaire in situ	13	10,0
Carcinome lobulaire infiltrant	14	10,8
Tumeur phyllode	3	2,3
Total	**130**	**100,0**

La présence du carcinome infiltrant de type non spécifique était majoritaire avec 68,5% de nos patients.

Tableau XIV : **Répartition des patients selon la présence de l'adénopathie**

Adénopathie	Effectifs (n)	Pourcentage (%)
Sous axillaire	**86**	**66,2**
Sus claviculaire	5	3,8
Autres adénopathies	35	26,9
Absent	4	3,1
Total	**130**	**100,0**

La présence des adénopathies sous axillaire était majoritaire avec 66,2 % de nos patients.

Tableau XV : **Répartition des patients selon le traitement**

Traitement	Effectifs (n)	Pourcentage (%)
Chimiothérapie	**111**	**85,4**
Chirurgie	17	13,1
Hormonothérapie	1	,8
Autres	1	,8
Total	**130**	**100,0**

La chimiothérapie était majoritaire avec 85,4 % de nos patients.

Tableau XVI : **Répartition des patients selon la présence de localisation secondaire**

Localisation	Effectifs (n)	Pourcentage (%)
Localisation Encéphalique	2	1,5
Localisation Rachis Osseux	23	17,7
Localisation Thoracique	**77**	**59,2**
Localisation Abdomen	28	21,5
Localisation Pelvis	0	0,0
Localisation Membre	0	0,0
Total	**130**	**100,0**

Dans notre étude la localisation thoracique était la plus représentée (59,2%).

Bilan de suivi	Effectifs (n)	Pourcentage (%)
Extension	**74**	**56,9**
Pré thérapeutique	44	33,8
Evaluation	12	9,2
Total	**130**	**100,0**

Tableau XVII : **Répartition des patients selon le bilan de suivi**

Dans notre étude plus (56,9%) de nos patients avaient fait un bilan extension.

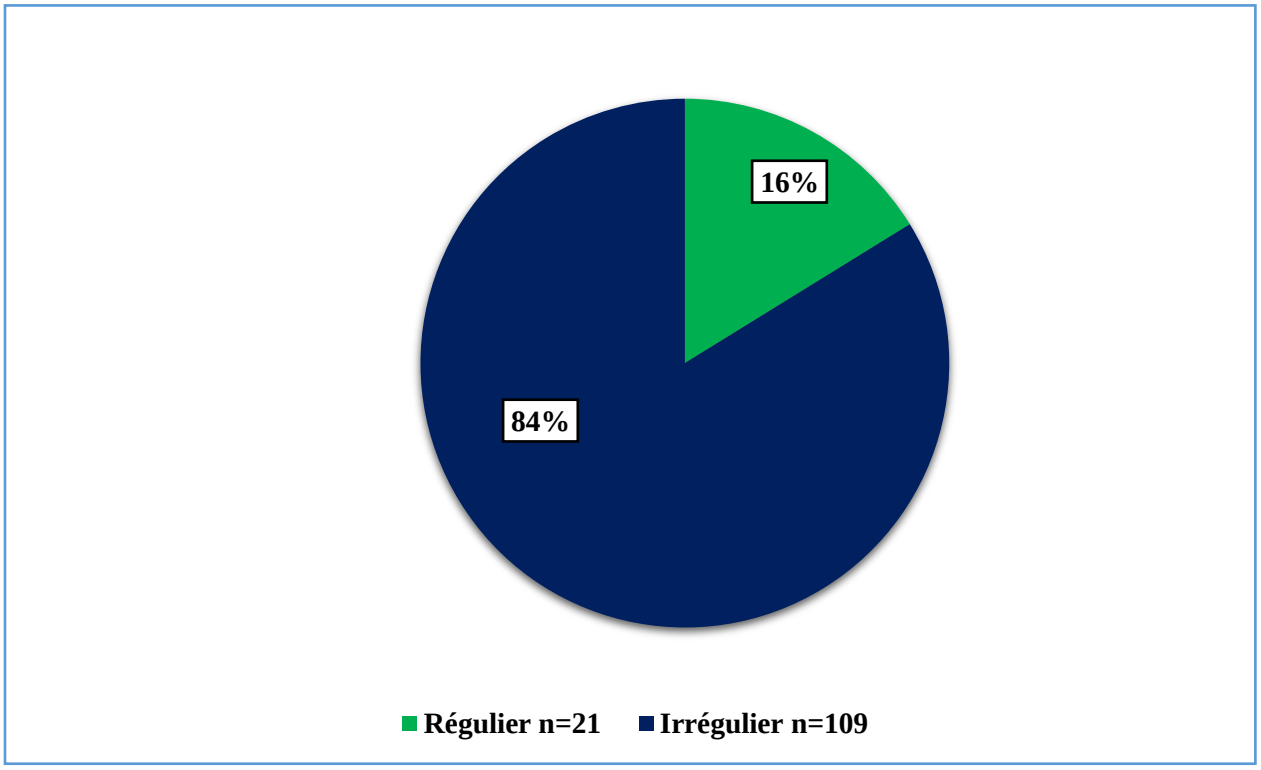

Figure 17 : **Répartition des patients selon le contour**

Dans notre étude le contour irrégulier était majoritaire avec 84 % de nos patients.

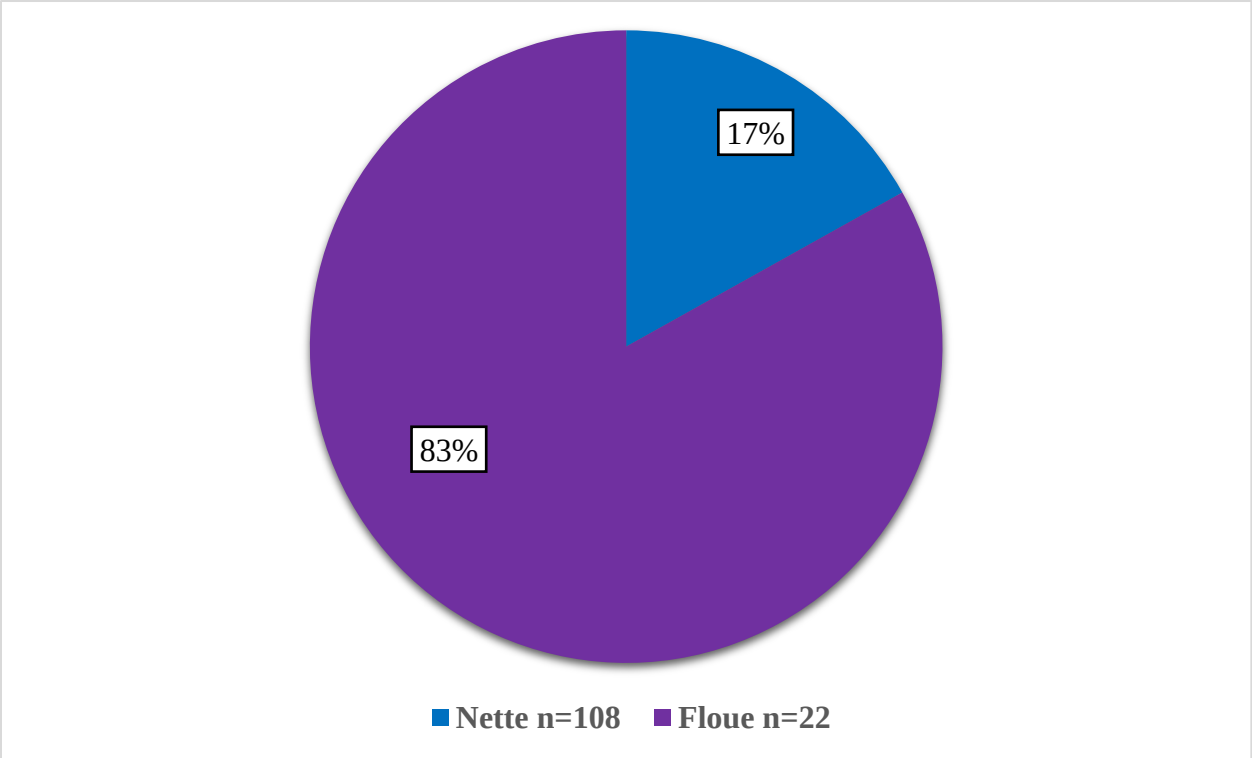

Figure 18 : **Répartition des patients selon la limite**

Dans notre étude la majorité de nos patients avait une limite floue avec 83 %.

Densité	Effectifs (n)	Pourcentage (%)
Hypodensité	86	66,2
Hyperdensité	16	12,3
Iso densité	28	21,5
Total	**130**	**100,0**

Tableau XVIII : **Répartition des patients selon la densité**

L'hypodensité était majoritaire avec 66,2 % de nos patients.

Tableau XIX : Répartition des patients selon le rehaussement

Rehaussement	Effectifs (n)	Pourcentage (%)
Homogène	50	38,5
Hétérogène	**79**	**60,8**
Pas de prise de contraste	1	0,8
Total	**130**	**100,0**

La majorité de nos patients avec un rehaussement hétérogène avec 60,8 % de nos cas.

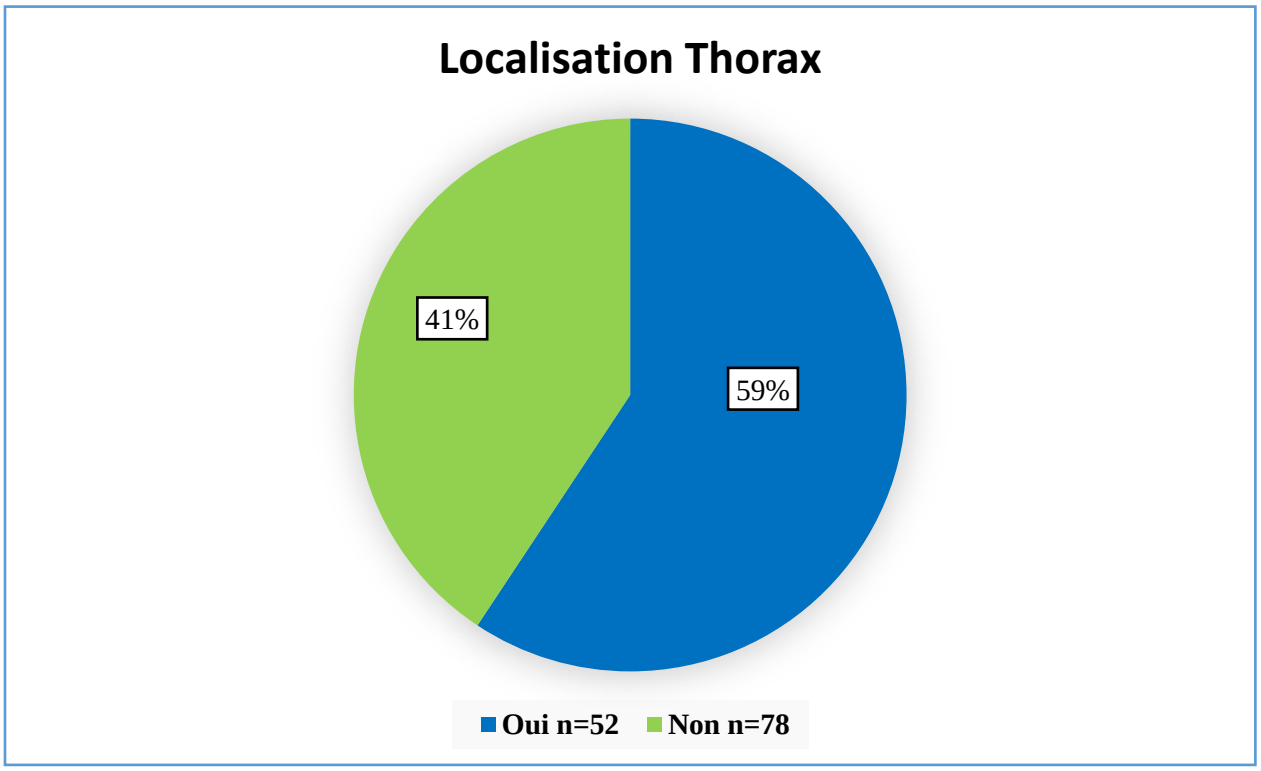

Figure 19 : Répartition des patients selon la localisation Thorax

Dans notre étude la localisation thoracique était majoritaire avec 59% de nos patients.

Classification TNM	Effectifs (n)	Pourcentage (%)
Stade 1 : tumeur unique et de petite taille : T1N0M0	10	7,7
Stade 2 : tumeur locale volume important T2N0M0	**69**	**53,1**
Stade 3 : envahissement ganglions lymphatiques et tissus locaux : T3N0M0	33	25,4
Stade 4 : extension large ou métastase : T4N0M0	18	13,8
Total	**130**	**100,0**

Tableau XX : **Répartition des patients selon la classification TNM**

La classification TNM majoritaire était le stade 2 correspondant au carcinome infiltrant de type non spécifique avec 53,1% des cas.

Tableau XXI : **Répartition des patients selon les lésions associées**

Autres lésion associée	Effectifs (n)	Pourcentage (%)
Angiome splénique	1	0,8
Fibrose pulmonaire	1	0,8
Extra GGL	9	6,9
GG mammaires	**19**	**14,6**
Kyste rénal	2	1,5
Lithiase rénale	1	0,8
Myome utérin	2	1,5
Nodule thyroïde	1	0,8
Ostéo-condensation	1	0,8
Ostéoporose	1	0,8
Stéatose	2	1,5
Non	**90**	**69,2**
Total	**130**	**100,0**

La majoritaire de nos patients n'avait pas des lésions associées.

IV. COMMENTAIRES ET DISCUSSION

4.1. Méthodologie

Nous avons mené une étude rétrospective de janvier 2020 au 31 Décembre 2020 sur les aspects sociodémographiques, les données anatomo-pathologiques, cliniques, scanographiques de cancer du sein diagnostiqués au CHU Mère - enfant le Luxembourg.

Cette étude a porté sur 225 patients dont 130 ont été retenus conformément aux critères d'inclusion.

Limites et difficultés :

La taille de l'échantillon et les résultats ne sont pas généralisables à l'ensemble de la population.

Les difficultés ont été :

- Le mauvais archivage des dossiers,
- La dispersion géographique des patientes,
- La non réalisation de certains examens au Luxembourg.

4.2. Données sociodémographiques :

4.2.1. Sexe

La faible fréquence du sexe masculin (2%) constaté dans l'effectif rejoint la plupart des auteurs qui notent que le cancer du sein est plus fréquent chez les femmes, le sexe masculin a représenté 1% des cas [29]. Sano D et all [30], ont trouvé 4,16% de cancer du sein masculin en trois ans.

4.2.2. Age

L'âge moyen était de 50 ans plus ou moins 7. Les extrêmes étaient 12 et 90 ans légèrement supérieur à celui retrouvé par Traoré B [14] et Keita M [31] qui ont obtenu respectivement 47 et 48 ans.

Par contre Kemeny aux Royaumes unis [32] et Margaret [33] en Californie aux Etats unis rapportent respectivement un âge moyen de 55 et 60 ans. Ce résultat pourrait s'expliquer par âge jeune de nos populations.

Dans notre étude le cancer a été retrouvé chez les hommes de 63 et 64 ans ce qui est aussi décrit par Sano D et all [31] qui ont trouvé une moyenne d'âge de 61 ans chez les patients de sexe masculin.

Le cancer du sein est rare avant 30ans [34,35,36] mais nous en avons enregistré à 12 ,19 20 ,21, 22,23, 24, 25 ,26 ,27, 28et 29ans.

4.2.3. Provenance :

Dans notre étude 94,6% de nos patients résidaient à Bamako et 5,4% proviennent des régions et communes rurales nécessitant d'énormes efforts de communications et sensibilisations.

4.2.4. Profession :

Les ménagères ont représenté 59,2% de notre étude. Ce même constat se retrouve dans la littérature [2,35,37] ceci est le fait de l'analphabétisme, du manque d'informations ou de communication.

4.3. Données cliniques :

4.3.1. Antécédents familiaux de cancer du sein :

Dans notre étude 1,5% avaient un antécédent familial de cancer du sein. C'était inconnu dans 98,5% des cas. Traoré B [14] a retrouvé 8% de cancer du sein familial. La survenue de cancer du sein ne semble pas être liée surtout aux antécédents familiaux. Dans la littérature 5% de cancers du sein sont familiaux [37].

4.3.2. Circonstances de découverte :

La tuméfaction a été le principal signe révélateur avec 42,5%. Ce résultat est retrouvé chez la plupart des auteurs. Wélé A [37]et Thiam D [38] qui ont retrouvé respectivement 65% et 60% de cas. Par contre Traoré B [14] a trouvé 44%.

4.3.3. Siège de la tumeur :

Dans la série 43,1% des tumeurs ont intéressé le segment droit contre 36,9% gauche, et la localisation bilatérale a intéressé 20% des cas. La localisation fréquente dans le sein a été décrite par d'autres auteurs : à Tananarive Radesaf [39], a eu plus de localisation droite.

Cependant d'autres auteurs ont décrit plus de localisation à gauche : 64,9% pour Wélé A.[37] ; L. I. Traoré[40]62,96% de localisation mammaire gauche contre 33, 33% pour le sein droit. Les deux seins ont été intéressés dans 3,71% des cas, le sein gauche atteint en premier.

Selon Diarra Y. Cette prédominance du cancer au niveau d'un sein par rapport à l'autre s'expliquerait par les habitudes d'allaitement.

4.3.4. Type histologique :

Le carcinome infiltrant de type non spécifique était l'aspect histologique le plus fréquent avec 90% des cas. Ce résultat rejoint ceux de Traoré B [14] et L. I. Traoré [40] qui ont trouvé respectivement 96% et 88%. Le carcinome canalaire infiltrant est le type histologique le plus fréquent dans la littérature avec huit cas sur dix [36].

4.3.5. Bilan d'extension :

Dans le bilan de suivi, celui de l'extension était le plus représenté (56,9%) des cas. Ceci s'expliquerait par une bonne prise en charge une fois le diagnostic clinique et histologique établis en vue d'évaluer les localisations locorégionales ou à distance.

4.4. Données tomodensitométriques

Parmi les 130 patients inclus dans notre étude 103 présentaient une ou plusieurs localisations secondaires soit 79,2%.

4.4.1. Localisations ganglionnaires :

Dans notre étude nous avons trouvé 66,2% de métastases ganglionnaires reparties dans différentes parties de l'organisme soit 86 cas. Dans la littérature les métastases ganglionnaires sont retrouvées dans plus de deux tiers des patients atteints de cancer avancé Taourel P [7].

4.4.2. Localisations secondaires :

Parmi nos patients métastatiques 38% présentaient des métastases multi viscérales. L'association métastase pulmonaire, hépatique, osseuse et ganglionnaire était l'atteinte multi viscérale la plus fréquente dans 35% des cas. La métastase osseuse représentait 50,7% qui est légèrement supérieure à celle retrouvée dans l'étude de Taourel P [7] 48% des cas.

Cette atteinte multi viscérale s'expliquerait par le diagnostic tardif du cancer du sein par méconnaissance ou une mauvaise observance du traitement par des patients.

4.4.3. Les métastases pulmonaires :

Les métastases pulmonaires de cancers du sein surviennent par voie hématogène et lymphatique. Nous avons noté 77cas de métastases pulmonaires soit 59% largement supérieur à l'étude de Taourel P [7] qui a trouvé une fréquence de 26%.

Les nodules pulmonaires parenchymateux prédominaient dans notre étude avec de multiples localisations en lâché de ballon. Nous avons noté des verres dépoli, d'épaississements pleural, scissural et adénopathies médiastinales latéro-trachéales 25cas soit 24%. Ces lésions ont été retrouvées dans l'étude de Casey JJ et all [43]et Zidi et al [44].

4.4.4. Les métastases abdominales :

Les métastases abdominales ont concerné 38 de nos patients soit 29% des cas. Les lésions étaient de nature tissulaire, hypodenses, de taille variable siégeant sur le lobe droit du foie en majorité (43,1%). Taourel P et al [7] et Sheafor DH et al [42] ont retrouvé respectivement 30% et 26% dans les séries de 784et 300 patients présentant le cancer du sein.

4.4.5. Les métastases osseuses :

Les métastases osseuses ont concerné 66 de nos patients soit 50,7% des cas. Elles étaient de nature ostéolytique et ostéo-condensante. L'atteinte multifocale concernait le rachis et le pelvis avec 7% de cas.

Ces données sont comparables à ceux des études [7, 41]. La localisation multifocale pourrait s'expliquer par le retard diagnostic de nos patients à un stade évolué.

4.4.6. Les métastases cérébrales :

Nous avons retrouvé deux cas de métastase cérébrale. La lésion était de nature tissulaire, unique, de contours arrondis, spontanément hypo dense, rehaussée après injection de produit de contraste et entourée d'un œdème péri-lésionnel.

Cet aspect sémiologique similaire à notre étude, a été rapporté par Théra A [42] et Taourel P [7]. Nous constatons une augmentation des métastases cérébrales chez les patients sous chimiothérapie à Herceptin® en raison du non franchissement de la barrière hémato-méningée par cette molécule.

CONCLUSION

Nous avons mené une étude rétrospective descriptive allant de janvier 2020 à décembre 2020 dans le centre hospitalier Mère-enfant le Luxembourg.

La fréquence du cancer du sein était 10,7% (soit 130 cas) sur 1204 scanners réalisés pendant la période d'étude avec une prédominance féminine à 98%, une moyenne d'âge de 51,5 ans et des extrêmes de 12 à 90 ans. Le scanner a permis de mettre en évidence des métastases chez 74 % des patients avec une prédominance des métastases pulmonaires ganglionnaires et osseuses, respectivement (59% ; 66%, 51%).

Sur le plan histologique le carcinome infiltrant de type non spécifique était le plus fréquent. Ainsi le scanner et l'anatomopathologie ont d'un apport capital dans le diagnostic et la recherche de localisations secondaires pour une bonne prise en charge des néo du sein.

RECOMMANDATIONS :

Au terme de notre étude, pour améliorer la prise en charge des cancers du sein, du col de l'utérus nous recommandons :

Aux autorités sanitaires et politiques :

- Rendre accessibles les examens radiologiques mammaires aux femmes après 40 ans.
- Organiser des campagnes de dépistage du cancer du sein à l'instar de ceux du cancer du col de l'utérus en collaboration avec le service d'anatomopathologie..
- La formation des médecins en radiologie mammaire.
- La dotation des différents hôpitaux en appareil scanographique.
- La réduction du coût des examens complémentaires en particulier le TDM mammaire.
- Créer un centre spécialisé pour mieux conduire la lutte contre le cancer du sein au Mali.
- Obtenir des subventions sur le coût des médicaments anticancéreux pour une plus grande accessibilité des patients à la chimiothérapie.
- Assurer la gratuité des actes chirurgicaux chez tout patient atteint d'un cancer.
- Augmenter le nombre des spécialistes en anatomopathologie et en cancérologie en octroyant des bourses d'études.
- Créer un centre de lutte contre la douleur.

Au personnel sanitaire :

- De faire un bilan d'extension systématique chez tout patient présentant un cancer du sein.
- De référer les malades cancéreux dans un centre spécialisé afin d'entamer le plus tôt possible un traitement adapté.

- D'encourager les staffs clinico-biologiques et radiologiques pour une meilleure prise en charge des patients atteints de cancer du sein.

A la population :

- De s'informer auprès des agents de santé des facteurs favorisants l'apparition des cancers du sein.
- De se faire consulter à temps devant un signe suspect de cancer du sein.
- Dépistage des patientes de plus de 45 ans.
- L'autopalpation après les cycles.

REFERENCES BIBLIOGRAPHIQUES

1. **Duyckaerts C, Fouret P, Hauw JJ :** Anatomie pathologique : Pathologie Tumorale, **Université Pierre et Marie Curie** 2002-2003, 202 :100-3.
2. **Pivot X, Marty M, Espié M-CHU de Besançon, hôpital Saint Louis – Paris :** Diagnostiquer une tumeur du sein, Mars 2006 ,1 -3.
3. **Lacave R, Larsen C.J, Robert J** : Cancérologie fondamentale. Paris, John Libber Euro text limited, 2005, 437p.
4. **Traoré.** Cancer du sein au Mali : Anatomie clinique et suivi. Thèse de médecine2008; p23-4.
5. **Parkin D M, Whelan S L, Ferlay J, Teppo L, & Thomas D B: Cancer in 5 continents Vol.** VIII. IARC Scientific Publications, 2002 ; 155 : 87-101
6. **Centre International de Recherche sur le Cancer (CIRC) :** Communique de presse N°223 du 12 décembre 2013 ;3 :1-2.
7. **Taourel P, Cyteval C, GranierGranier C, Devaux M et Suar A :** Imageries de la maladie métastasique dans le cancer du sein ;66 :56-9.
8. **Touré P :** Bilan de la prise en charge des cancers du sein chez la femme. Expériences annales de Pathologie. Masson Paris 2003 ; 234 :92-5
9. **Sacko S.** : Le cancer au Sénégal. Thèse de médecine, Dakar 1964 ; N°1.
10. **Traoré CB, Kamate B, BayoS:**Aspects épidémiologiques et histologiques des cancers du sein à l'INRSP de Bamako à propos de 110 cas. Livres des abstracts VII ème congrès de la SAGO/SOMAGO II, Bamako, 2003, 85.
11. **Grogan G MAC :** Les néoplasies mammaires non invasives et invasives. VII èmes journées Franco-Africaines de Pathologie. 2003 ; 1-3
12. **Collège français des pathologists (CoPath) :** Tumeur du sein 2013, 10 :3
13. **Jacque D, Fabrice D :** Gray's Anatomie pour les étudiants, ELSEVIER, 1081 : 112-13.

14. **Traoré B :** Cancer du sein : aspect clinques et thérapeutiques dans lr service de chirurgie A du CHU de Point G thèse de médecine 2017 ; 76 : p (9 -70)
15. **Métastases *Cancérologie*** - *Centre Eugène Marquis CHU de Rennes, 2 rue Henri Le Guilloux, 35033 Rennes Cedex* http://www.med.univrennes1.fr/resped/s/cancero/meta/meta.html
16. **Fattorusso V, Ritter O,** Vademecum Clinique Du diagnostic au traitement. Paris, Masson, 2006, 2047p
17. **Roussy G, Leroux R, OberlingCH.:**Précis d'anatomie pathologie. *Paris ; Masson ; 1950 : 1123-1125.*
18. **Diel I J, Solomayer EF, Costa SD, Gollan G, Georner R, Wall WienerD, Kauffman M, Baster G.:** Reduction in new metastases in breast cancer with adjuvant clodronate treatment. *N. Engl J Méd, 1998; **339**: 357-63.*
19. **Fédération nationale des centres de lutte contre le cancer :** Le cancer du sein métastatique. *Standards options & recommandations, 2001, **13**, 103-9.*
20. **Contamin R, Vernard P, FerrieuJ.:** Gynécologie générale, partie 2. *Paris ; Vigot ; 1997. 736p.*
21. **Metastase (Médecine)** .Diagnostic des tumeurs primitives et secondaires http://fr.wikipedia.org/wiki/M%C3%A9tastase_(m%C3%A9decine)
22. **Foote FW,** Stewart. Lobularcarcinoma in situ: a rare of mammarycarcinoma. Am J pathol 1941, 17 : 491- 496**.**
23. **Doyon D, Cabanis EA, Frija J, Halimi P, Roger B.** Scanner à Rayon X. Paris, Masson, 2000, 1329p
24. **Doyon D, Laval-Jeantet M, Halimi Ph, Cabanis EA, Frija J.** Tomodensitométrie. Paris, Masson, 1988, 411p
25. **Tomodensitométrie** : principe et applications http://www.radcoursorg.be
26. **Brunereau L** : Imagerie sénologique, Coralie vermersch 2007 ,156 :40-3

27. **Touraine S, Malhaire C, Thibault F, Olivier L, Athanasiou A, El Koury C, et al :** Scanner thoracique en pratique sénologique diagnostique et interventionnelle, 39 :4-16
28. **Hadj Kacem H;Azizi Alaoui J; Amil T; Mahi M; Chaour S:** Imagerie des métastases osseuses.
29. **Diallo S.** : Etude des facteurs de risque du cancer de sein diagnostiqués dans les hôpitaux de Bamako et Kati. Thèse de médecine. Bamako, 2006.
30. **Sano D, Dao B, Lankoandé J, Touré B, Sakandé B, Traoré SS, Wandaogo A, Dakouré R, SanouA**. :Male breast cancer in africa, A propos of 5 cases at the Ouagadougou University Teaching Hospital. Dakar Méd. 1998; 43(1):9 –12.
31. **Keita MA :** Etude des caractères Anatomo-cliniques des cancers du sein au Mali. Thèse de med 2005 ; 72 : p (7-62)
32. **Kemenym N, Riverad E, Chirpzf Fine Needle :**Aspiration and cytologicfonding of surgicalscarlesion in womenwith breast cancer. Cancer 1992 69(1) - 148- 152.
33. **Margaret. E; Edoute. Y et coll.** Occult primary adenocarcinoma with axillary metastases. Am J surg, 1986, 152 : 13- 14.
34. **Annonier C.** : Exploration des seins de la femme. *Paris, Vigot. 1983.*
35. **Larra F.** : Manuel de cancérologie. *Doin éditeur Paris 1984 ; p239*
36. **Uzan S, GaretR.:**Cancers du sein, épidémiologie, anatomie pathologie, évolution,principes de traitement. *La revue du praticien (Paris) 1998* ***; 48*** *: 787-796.*
37. **Wélé Ali dit Agali.** Etude clinique du cancer du sein en chirurgie « B » à l'hôpital national du point « G » : À propos de 94 cas (98M 55).2. Boyle P et Ferley S. Cancer incidence and mortality in Europe. Ann. Oncol2004 10 : 10 93-1101.

38. **Thiam D :** Cancer du sein étude clinique dans le service de gynéco obstétrique de l'hôpital national du point « G » : à propos de 43 cas. 02M122 Bamako.
39. **RadesaF:**Réflexion sur l'étude statistique des cancers du sein observés dans notre service à propos de 117 cas. *Afr. Méd. 1979.*
40. **Lamine I. Traoré:**Le cancer de sein dans le service de chirurgie A de l'Hôpital National duPoint G : Aspects cliniques et thérapeutiques*Thèse de médecine. Bamako, 2005.*
41. **Métastases** osseuses https://fr.medipedia.be/metastases osseuses/comprendre/quels-cancers-provoquent-des-metastases-osseuses
42. **ThéraA:**Aspect scanographique des tumeurs cérébrale, thèse de médecine 2008, 83: p (65-9)
43. **Casey JJ, Stempel BG, Scanlon EF *et al :***The solitary pulmonary nodule in the patient with breast cancer. Surgery (1984) 96: 801-5
44. **Zidi A; Souissi B; Ridene I; Hantous-Zannad S, Baccouche I, Ben Miled-M'rad K:** Métastasespulmonaires: sémiologietomodensitométrique.

ANNEXES

FICHE ENQUETE

DATE:/ / / / Numéro d'étude : / /

Q1 DONNEES SOCIODEMOGRAPHIQUES :

- Profession : Age : Ethnie :
- Sexe 1 Féminin 2 Masculin
- Situation Matrimoniale : 1 marié 2 célibataire 3 Divorcé(e) 4 Veuf (e)
- Niveau d'étude : 1 Scolarisé (e) 2 Non scolarisé(e)
- Résidence : 1 Kayes 2 Koulikoro 3 Sikasso 4 Ségou 5 Mopti 6 Gao 7 Tombouctou 8 Kidal 9 Bamako 10 Non malien

Q 2 DONNEESCLINIQUES :

Q 2 1 Antécédents :

Q 2 1 1 Médicaux : 1 HTA, 2 UGD, 3 Diabète, 4 Asthme 5 Drépanocytose, 6 Tuberculose , 7 Absent, 8 Autres

Q 2 1 2 Chirurgicaux : 1 Nodulectomie 2 Myomectomie,

3 Hystérectomie, 4 Ovariectomie , 5 cancer 6 Abcès du Sein 7chirurgie, 8 Absent, 9 Mastectomie, 10 Autres

Q 2 1 3 Familiaux : 1 Cancer du sein, 2 Autre cancer, 3 Inconnu

Q 2 2 Circonstances de découverte : 1 Auto palpation, 2 la Douleur, 3 Ecoulement anormal, 4 Tuméfaction, 5 Examen Médical,

6 Mammographie 7 Echographie

Q 2 3 Signes Cliniques :

Q 2 3 1 Siège de la lésion sur le sein

1 Gauche, 2 Droit, 3 Bilatéral

Q 2 3 2 Inspection

1 Aspect en peau d'orange, 2 Aspect en chou-fleur, 3 Ecoulement séro-sanguinolente, 4 Ulcération nécrotique, 5 Rétracté , 6 Œdème du membre supérieur, 7 Cicatrice de mastectomie

Q 2 3 3 Palpation du sein

1 Douleur, 2 Tumeur, 3 Tumeur mal limitée, 4 Induration mammaire 5 Infiltration pariétale, 6 Cicatrice de mastectomie

Q 2 3 4 Palpation abdominale

1 Normal, 2 Hépatomégalie, 3 Splénomégalie, 4 Ascite

Q 2 3 5 Adénopathie :

1 Sous axillaire, 2 Sus claviculaire 3 Autres adénopathies,

4 Absent

Q 2 4 Renseignements biologiques : 1 NFS, 2 Ionogramme,

3 Transaminases, 4Créatinemie, 5 Glycémie, 6 Myélogramme

7 Bilurbine

Q 2 5 DONNEES ANATOMOPATHOLOGIQUES :

Q 2 5 1 Marqueurs tumoraux :

1 A C E 2 CA 15- 3 3 CAF 1

Q 2 5 2 Cytologie :

Q 2 6 Traitement :

1 Chimiothérapie, 2 Chirurgie, 3 Radiothérapie, 4 Hormonothérapie 5 Autres

Q 3 DONNEES TOMODENSITOMETRIQUES

Q 3 1 Bilan de suivi : 1 Extension, 2 pré thérapeutique, 3 Evaluation

Q 3 2 Siège :

1 Sein G: a QSE G, b QSI G , c Q I E G , d Q I I G , e Q C Gche

2 Sein D : a Q S E Drt, b Q S I Drt , c Q I E Drt , d Q I IDrt, e Q C Drt

3 Atteinte Bilatérale:

- Nature: 1 Tissulaire , 2 Mixte
- Nombre : 1= 1 , 2= 2 , 3= 3 , 4= 4 , 5 = AUTRES
- Taille : L….. mm l…….. mm E :,,,,,,,,,
- Contour : 1 régulier, 2 Irrégulier
- Limite : 1 nette, 2 floue, 3 Autres
- Densité : 1 hypodensité, 2 hyperdensité, 3 Isodensité
- Infiltration loco- régionale : 1 Non , 2 Oui
- Rehaussement : 1 Homogène 2 Hétérogène 3 Pas de prise de contraste

Q 3 3 Localisation (s) Secondaire(s)

Q 3 3 1 : Encéphalique :

- Nature : 1 Nodulaire 2 Liquidienne 3 Mixte
- Nombre : 1=1, 2=2 , 3=3, 4= 4 , 5 = Autres
- Taille : L mm, l mm, E mm
- Rehaussement : 1 Homogène, 2 Hétérogène, 3 Pas de prise de contraste

Q 3 3 2 Rachis Osseux

- Siège : Rachis cervical , 2 Rachis Dorsal, 3 Rachis Lombaire , 4 Sacrum, 5 Coccyx , 6 Autres
- Nature: 1 Ostéocondensante 2 Ostéolytique 3 Ostéoporotique 4 Fracture pathologique 6 Autres
- Rehaussement : 1 Homogène, 2 Hétérogène, 3 Pas de prise de contraste

Q 3 33 Thorax :

- Siège : 1 Poumon D, 2 Poumon G , 3 Plèvre D , 4 Plèvre G, 5 Ganglions, 6 Côtes, 7 Sternum, 8 Autres
- Nature : 1 Nodulaire, 2 Liquidienne, 3 Ostéocondensante,
- 4 Ostéolytique, 5 Ostéoporotique, 6 Fracture Pathologique, 7 Autres
- Nombre : 1=1, 2=2, 3= 3 , 4=4 , 5 Autres
- Rehaussement : 1 Homogène, 2 hétérogène, 3 Pas de prise de contraste

Q 3 3 4 Abdomen :

- Siège : 1 Foie, 2 Péritoine , 3 Reins, 4 Rate, 5 pancréas,

6 Ganglions, 7 Autres

- Nature : 1 Tissulaire, 2 liquidienne, 3 Mixte
- Nombre : 1= 1, 2=2 , 3=3 4=4, 5= Autres
- Taille : L mm, l mm, E mm
- Rehaussement : 1 Homogène, 2 Hétérogène, 3 Pas de prise de contraste

Q 3 3 5 Pelvis

- Siège : 1 Ovaires, 2 Prostate, 3 Bassin osseux, 4 Ganglions, 5 Testicules, 6 Autres
- Nature : 1 Tissulaire, 2 liquidienne, 3 Ostéo-condensante, 4 Ostéolytique, 5 Ostéoporotique, 6Fractures pathologiques, 7 Autres
- Nombre : 1=1 , 2=2, 3=3, 4=4, 5 = Autres
- Taille : L mm, l mm, E mm
- Rehaussement: 1 Homogène, 2 Hétérogène, 3 Pas de prise de contraste

Q 3 3 6 Membres : 1 supérieur, 2 Inférieur

- Siège : 1 Osseux, 2 vasculaire, 3 Musculaire, 4 Autres
- Nature : 1 Tissulaire, 2 Liquidienne, 3 Ostéo-condensante, 4 Ostéolytique, 5 Ostéoporotique, 6 Fractures Pathologiques 7 autres
- Nombre : 1=1 , 2=2, 3=3, 4=4, 5 Autres
- Taille : L mm, l mm, E mm
- Rehaussement: 1 Homogène, 2 Hétérogène, 3 Pas de prise de contraste

Q 3 3 7 Classification TNM :

1= Stade 0, 2= Stade I, 3= Stade II , 4= Stade III, 5= Stade IV

Q 3 3 8 Autres lésions associées

Fiche signalétique

Nom : CISSE

Prénom : Aboubacar Sidiki

Année de soutenance 2022

Ville de soutenance : Bamako

Pays d'origine : Mali

Email : docteur240@yahoo.fr

Tél : 00223 76333198

Titre du mémoire : Profil tomodensitométrique et anatomopathologique des cancers du sein au service de radiologie du centre hospitalier universitaire mère enfant (le Luxembourg).

Secteur d'intérêt : Santé

Lieu de dépôt : Bibliothèque de la faculté de médecine et d'odontostomatologie

Centre d'intérêt : Imagerie médicale

Résumé :

Les observations ont concerné le profil tomodensitométrique et anatomopathologique des tumeurs du sein.

Le but de notre travail était de décrire les caractères sociodémographiques des patents, de déterminer les différents sites et la fréquence des métastases ; et de décrire les aspects scannographiques et histologique dans le diagnostic d'extension ; thérapeutique et d'évaluation.

Notre étude était rétrospective descriptive sur une période de 12 mois allant de janvier 2020 à décembre 2020 au service de radiologie et d'imagerie médicale du CHUME le Luxembourg. Les principales métastases étaient : pulmonaires (59%), suivies des métastases ganglionnaires (66%) osseuses (51%), hépatiques (29%) et cérébrales (2%). L'association métastase pulmonaire, ganglionnaire, hépatique et osseuse représentait 27% des associations les plus fréquentes.

Quant à l'aspect histologique le carcinome infiltrant de type non spécifique grade II SBR et TNM était le plus fréquent.

La tranche d'âge était de 12 à 90 ans comme extrêmes et la moyennes d'âge 52 ans. Sur les 130 patients de l'échantillon d'étude 103 présentaient une ou plusieurs localisations secondaires soit 74% ; qui constituent de nos jours la problématique de prise en charge avec un pourcentage élevé de décès.

Mots clés : Profil, imagerie, histologie, métastase, localisation, cancer du sein

Summary:

The observations concerned the CT and pathological profile of breast tumors.

The aim of our work was to describe the sociodemographic characteristics of the patients, to determine the different sites and the frequency of metastases; and to describe the scannographic and histological aspects in the diagnosis of extension; therapeutic and evaluation.

Our study was retrospective descriptive over a period of 12 months from January 2020 to December 2020 in the radiology and medical imaging department of the CHUME le Luxembourg. The main metastases were: pulmonary (59 %), followed by lymph node (66%), bone (51%), liver (29%) and brain (2%). The combination of lung, lymph node, liver and bone metastasis represented 27% of the most frequent combinations.

As for the histological aspect, infiltrating intra-canal carcinoma grade II SBR and TNM was the most frequent.

The age range was 12 to 90 years as extremes and the mean age 52 years. Of the 130 patients in the study sample, 103 had one or more secondary locations, i.e. 74%; these are nowadays the main problem of management with a high percentage of deaths.

Key words: Profile, imaging, histology, metastasis, location, breast cancer

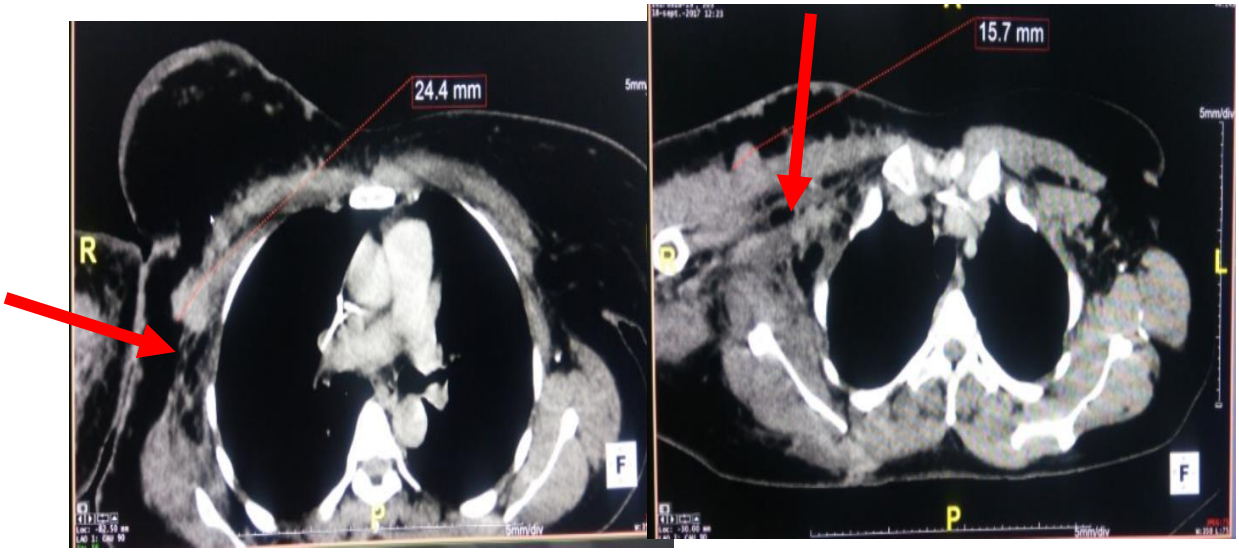

ICONOGRAPHIE

Figure 20 : TDM thoracique :en coupe axiale et fenêtre médiastinale après injection de produit de contraste, met en évidence des adénopathies axillaires droite chez une femme de 45ans.

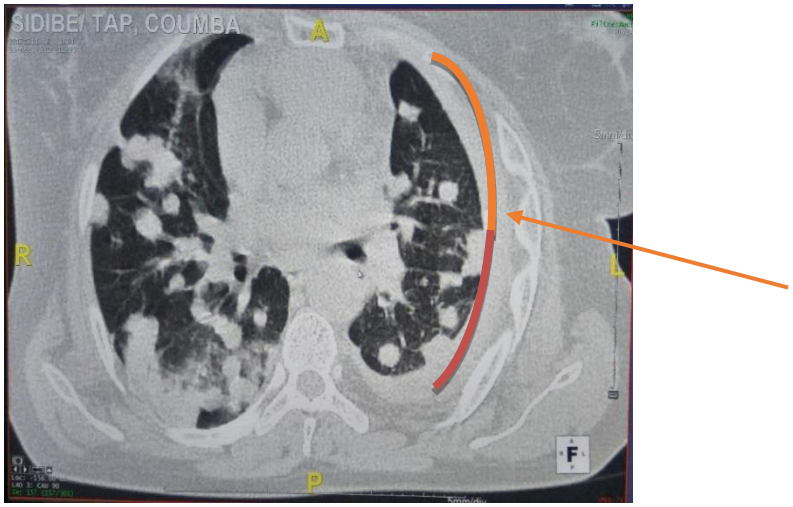

Figure 21 :TDM thoracique en coupe axiale et fenêtre parenchymateuse(a): après injection de produit de contraste met en évidence des nodules parenchymateux et sous pleuraux bilatéraux en lâchers de ballons et une pleurésie.

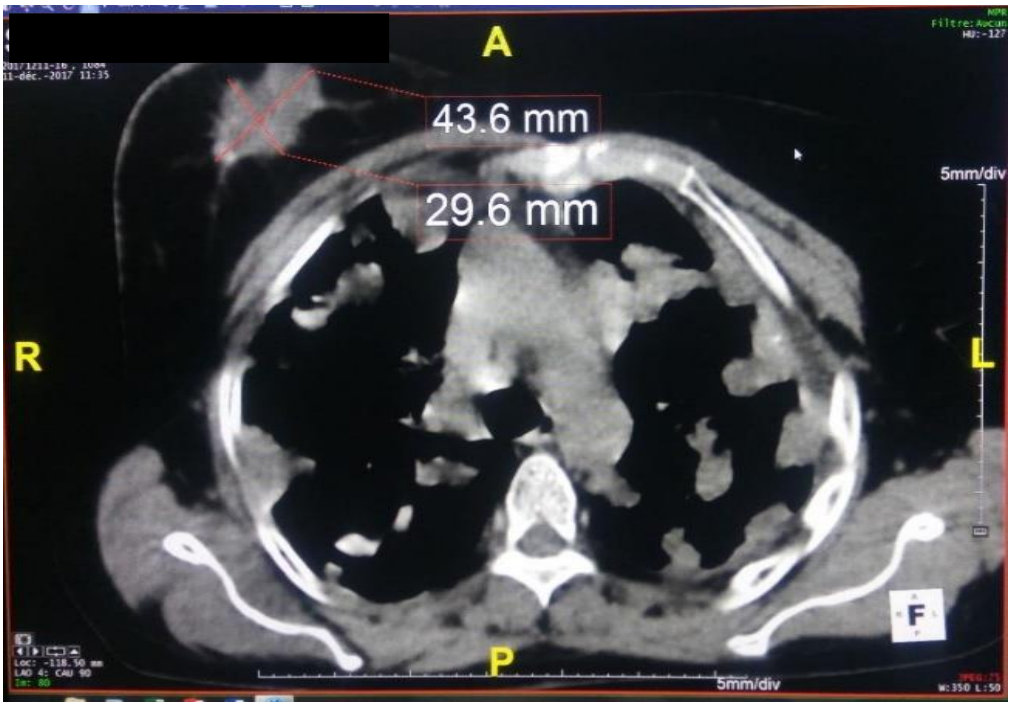

Figure 22 : TDM thoracique en coupe axiale et fenêtre médiastinale (b): après injection de produit de contraste met en évidence des lâchers de ballonnet une masse mammaire droite chez une femme de 45ans.

(a)

(b)

Figure 23: TDM abdominale en coupe axiale (a) sans injection de produit de contraste et (b) après injection de produit de contraste au temps portal, met en évidence des nodules hépatiques chez une femme de50 ans.

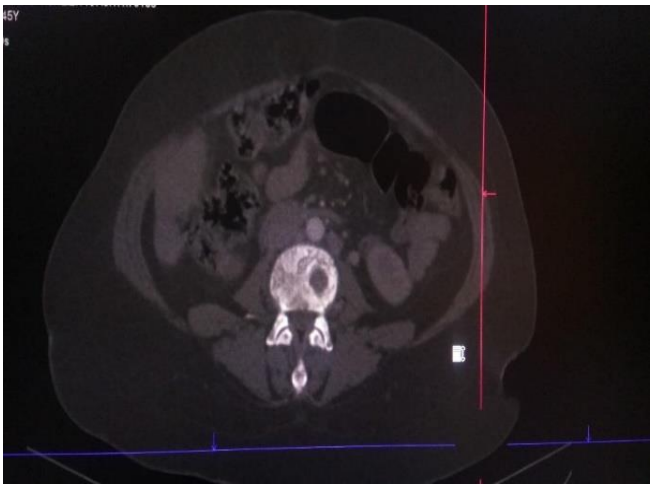

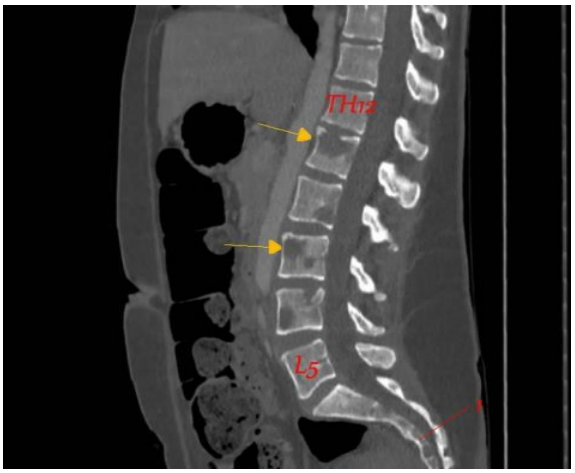

(a) **(b)**

Figure 24:TDM abdominale en coupe axiale (a) et sagittale (b), en fenêtre osseuse sans injection de produit de contraste, met en évidence de multiples ostéolyses sur le rachis lombaire (flèche jaune) chez une femme de 55ans.

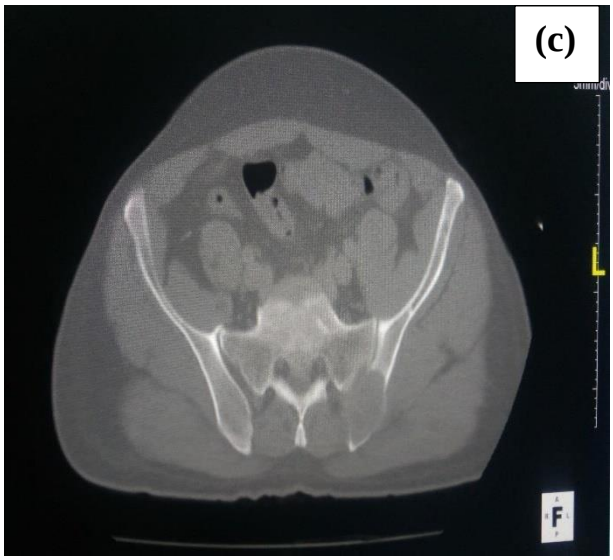

Figure 25 : TDM pelvienne en coupe axiale(c) en fenêtre osseuse et (d) en fenêtre normale sans injection de produit de contraste, met en évidence une ostéolyse sur l'ail iliaque gauche (flèche rouge) chez une femme de 50ans.

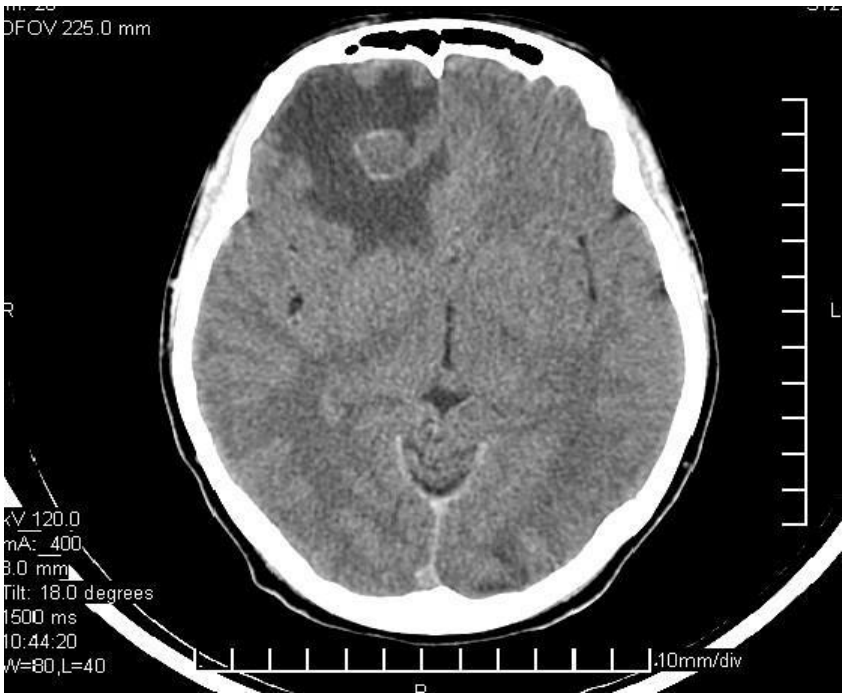

Figure 26 : TDM cérébrale en coupe axiale et fenêtre parenchymateuse, avec injection de produit de contraste, met en évidence une lésion hypodense frontale gauche entourée d'un œdème péri-lésionnel chez une femme de 65 ans (flèche jaune