

**Ministère de l'enseignement
Supérieur et de la
Recherche Scientifique.**

**République du Mali
Un Peuple - un But - une Foi**

Université des Sciences, des Techniques et des Technologies de Bamako.



**Faculté de Médecine et d'Odonto-
Stomatologie**

Année universitaire : 2020-2021

N° :

Mémoire

**PRISE EN CHARGE DES COMPLICATIONS DES
FISTULES ARTÉRIO-VEINEUSES NATIVES POUR
HÉMODIALYSE CHRONIQUE À L'HOPITAL DU
MALI.**

Présenté et soutenu le : 15/12/2021

Par Dr Mamadou Salo KOITA.

**Pour l'obtention du Diplôme d'Etudes Spécialisées (D.E.S) de Chirurgie Thoracique
et Cardio-Vasculaire (CTCV).**

Jury :

Président : Pr Zimogo Zié SANOGO

Membres: Pr Birama TOGOLA

Pr Brehima COULIBALY

Co-directeur: Pr Moussa Abdoulaye OUATTARA

Directeur : Pr Seydou TOGO

Remerciements

Ils s'adressent à tous ceux qui ont participé à notre formation ou à la réalisation de ce travail, particulièrement :

- A nos maitres, à tout le personnel du Service de Chirurgie Thoracique, du Bloc opératoire et de tous les autres services de l'Hôpital du Mali pour la collaboration et leurs soutiens.
- A tous nos encadreurs de stages de l'Hôpital du Mali, des CHU "Point G", " Gabriel TOURE", de l'Hôpital "Mère enfant le Luxembourg" pour leur encadrement et leur assistance durant toute cette formation.
- A tous les enseignants et les membres du comité pédagogique du DES de chirurgie thoracique et cardiovasculaire venant du Mali ou d'ailleurs pour leur disponibilité et la promptitude avec laquelle ils ont nous enseigné.
- A, ma famille, mes amis et collaborateurs DES pour tous ceux qu'ils ont faits pour moi.
- **AUX MEMBRES DU JURY :** Professeur Zimogo Zié SANOGO, Professeur Brehima COULIBALY, Professeur Birama TOGOLA, Professeur Seydou TOGO, Professeur Moussa Abdoulaye OUATTARA, pour l'amélioration de la qualité de ce travail.

Liste des abréviations

AOMI : artériopathie oblitérante des membres inférieurs.

AV : anévrisme vrai.

AVC : accident vasculaire cérébral.

AVK : anti vitamine K

CHU : centre hospitalier universitaire.

FA : faux anévrisme.

FAV : fistule artério-veineuse.

HDM : hôpital du Mali.

HTA : hypertension artérielle.

IRCT : insuffisance rénale chronique terminale.

IRM : imagerie par résonance magnétique.

ORL : oto-rhino-laryngologie.

PAV : pontage artério-veineux.

TRAUMA : traumatisme.

SOMMAIRE

I-INTRODUCTION.....	1
II-OBJECTIFS.....	3
1-Objectif général.....	3
2-Objectifs spécifiques.....	3
III-GENERALITES.....	4
1-Définitions.....	4
2-Historique.....	4
3-Rappel anatomique.....	5
3.1-Veines des membres supérieurs.....	5
3.2-Artères des membres supérieurs.....	7
4-Evaluation de l'état vasculaire avant la confection de la FAV..	9
4.1-Evaluation du capital veineux.....	9
4.2-Evaluation artérielle.....	10
5-Différents types de fistules artério-veineuses	10
5.1-Fistules artério-veineuses natives.....	10
5.2-FAV prothétiques.....	15
6-Physiologie.....	17
7-Surveillance des FAV.....	18
8-Physiopathologie.....	20
9-Différents types de complications.....	22
9.1-Complications précoces (immédiates).....	22

9.1.1-Hémorragie/Hématome.....	22
9.1.2-Infections	24
9.1.3-Syndrome de vol ischémique	26
9.1.4-Thrombose	30
9.2-Complications secondaires ou à moyen terme	31
9.2.1-Thrombose	31
9.2.2-Echec de maturation (FAV immature).....	31
9.2.3-Sténose	32
9.2.4-Hyperdébit	40
9.2.5-Anévrismes	43
9.3-Complications tardives ou à long terme.....	49
9.3.1-Sténose	49
9.3.2-Thrombose.....	49
9.3.3-Anévrisme.....	49
9.3.4-Hyperdébit.....	49
9.3.5-Nécrose cutanée.....	49
10-Prévention des complications des FAV.....	51
11-Morbimortalité liée au traitement.....	51
IV- PATIENTS ET METHODE.....	53
V-RESULTATS.....	59
VI-DISCUSSION.....	78
CONCLUSION.....	89

SUGGESTIONS.....	90
RESUME.....	91
BIBLIOGRAPHIE.....	92
ANNEXE.....	101

I-INTRODUCTION

L'insuffisance rénale chronique (IRC) reste un problème majeur de santé publique dans le monde en raison de ses répercussions médicales et socio-économiques [1]. Actuellement, le meilleur traitement repose sur la transplantation rénale [2,3]. Si cette dernière est d'accès facile en occident, elle reste encore inaccessible dans les pays en voie de développement comme le nôtre.

L'alternative possible reste l'hémodialyse à la disposition de nos patients. Cette dernière nécessite un abord vasculaire de qualité, offrant un débit sanguin suffisant. La fistule artério-veineuse (FAV) native représente le meilleur abord vasculaire en raison de sa longévité, son taux faible de complication et de mortalité [4–6].

La fistule artério-veineuse (FAV) native pour hémodialyse est l'anastomose chirurgicale entre une artère et une veine de voisinage dans le but d'avoir un débit sanguin suffisant pour l'hémodialyse [7].

Ces abords vasculaires peuvent avoir des complications telles que les hémorragies, les thromboses, les infections, les sténoses, les anévrysmes, le haut débit et l'ischémie distale de membre [8]. Celles-ci peuvent engager le pronostic vital du malade à court et à moyen terme [9,10].

Les facteurs de risque de ces complications peuvent être liés au patient ou aux soignants ou même liés aux comorbidités.

En Europe, on estime que les éventuels problèmes et complications se manifestent toujours en l'espace de 4 semaines [11]. En effet, l'incidence globale d'échec précoce varie de 20 à 50 % en Europe [12], malgré leurs progrès dans le domaine des soins, des techniques chirurgicales et endovasculaires, d'imagerie et de surveillance [11,13].

En Afrique les complications à moyen et à long terme sont les plus rapportées dans la littérature et les données sont très variées [1,5,14]. Cependant il faut mentionner que jusqu'à 30 % des FAV ne seront pas utilisables une année

après leur création en milieu tropical [3,10]. Dans une étude réalisée en Guinée en 2019, Baldé rapportait 58% de complications [7]. Au Burkina Faso, Zida et col rapportaient plus de 47% de complications dans leur étude en 2008 [14].

Au Mali, la fréquence des complications précoces varie de 14% à 70 % selon Sogodogo, Touré et Togola qui retrouvaient respectivement 29%, 69,6% et 14% [3,15,16].

Dans notre institution, la confection et la prise en charge des complications des FAV représente 25% des activités chirurgicales en général et 90% des activités de chirurgie vasculaire [15]. Au Mali, il existe très peu de données de la littérature sur la prise en charge des complications des FAV. C'est pourquoi nous avons initié ce travail afin d'apporter notre expérience dans la prise en charge des complications des FAV natives.

II-OBJECTIFS

1-Objectif général

Etudier les résultats de la prise en charge des complications des fistules artério-veineuses natives pour hémodialyse chronique à l'hôpital du Mali.

2-Objectifs spécifiques

Déterminer la fréquence des complications,

Identifier les facteurs de risque de complication,

Décrire les aspects diagnostiques des complications,

Décrire les aspects thérapeutiques et évolutifs.

III-GENERALITES

1-Définitions :

1.1-Fistule artério-veineuse native :

Elle correspond à l'anastomose directe, chirurgicale entre une artère et une veine de voisinage dans le but d'avoir un débit sanguin suffisant pour l'hémodialyse [7,17].

1.2-Hémodialyse :

L'hémodialyse consiste à la séparation des substances dissoutes de poids moléculaires différents par diffusion à travers une membrane perméable [3].

2-Historique :

Les principes de l'épuration extra-rénale destinés à traiter l'urémie aiguë ou chronique ont été conçus dès le début du 20ème siècle.

KOLFF fut le premier à utiliser le rein artificiel dans le traitement de l'urémie aiguë en 1943.

En 1960, SCRIBNER réalisa un shunt artério-veineux qui permettra l'utilisation chronique du rein artificiel jusque-là réservé au traitement de l'insuffisance rénale aiguë ; faute d'abord vasculaire permanent. Deux canules en téflon sont insérées en termino-terminal dans la lumière d'une veine superficielle et d'une artère de l'avant-bras. Elles sont prolongées par des tubulures en silicone, sortant à travers la peau et permettant le branchement au rein artificiel. Dans l'intervalle des séances les 2 tubulures sont connectées l'une à l'autre. Ce qui assure une circulation artério-veineuse permettant de prévenir la thrombose. Les complications des shunts sont fréquentes [18].

La Fistule artério-veineuse a été conçue et mise au point en 1966 par Brescia, Cimino ; K.Appel et B.Hurwich. Les trois premiers sont des néphrologues, le 4^{ème} étant le chirurgien. L'anastomose est faite au poignet

entre l'artère radiale et la veine céphalique avec l'aide de lunettes grossissantes. Elle apparait d'emblée comme un très grand progrès par rapport au shunt de Scribner. En terme de longévité, elle peut rester fonctionnelle durant plus de 25 ans [3,18]. La technique chirurgicale a ensuite sensiblement évolué et des fistules dites proximales brachio-céphaliques ou brachio-basiliques sont apparues [12].

3-Rappel anatomique :

La réalisation des FAV nécessite une parfaite connaissance de l'anatomie des membres.

3.1-Veines des membres supérieurs (fig1) :

L'avant-bras et le bras sont drainés par deux réseaux veineux dont l'un profond et l'autre superficiel. Les veines profondes sont satellites des artères. Elles sont munies de valvules. Elles ne sont pas utilisées pour la création des FAV en dehors des veines brachiales [18].

3.1.1-Veine céphalique :

Fait suite à la céphalique du pouce et à l'extrémité externe de l'arcade veineuse dorsale [18]. Elle monte le long du bord latéral de l'avant-bras et du bras. Elle rejoint le sillon delto-pectoral et s'abouche dans la veine axillaire [15].

3.1.2-Veine médiale anté-brachiale :

De trajet variable ; commence au poignet et rejoint le milieu du pli du coude où elle se divise en veine médiane céphalique en dehors et médiane basilique en dedans. Le réseau veineux superficiel de l'avant-bras forme au pli du coude le classique M veineux de Winslow (fig1). Il existe d'autres variantes telles que le Y veineux et le N veineux [18].

3.1.3-Veine basilique :

Elle est palpable au bord médial de l'avant-bras. Cette veine est superficielle jusqu'au milieu du bras où elle perfore l'aponévrose et devient profonde. La brièveté de son trajet sus-aponévrotique justifie sa superficialisation secondaire jusqu'à la base du creux axillaire (15).

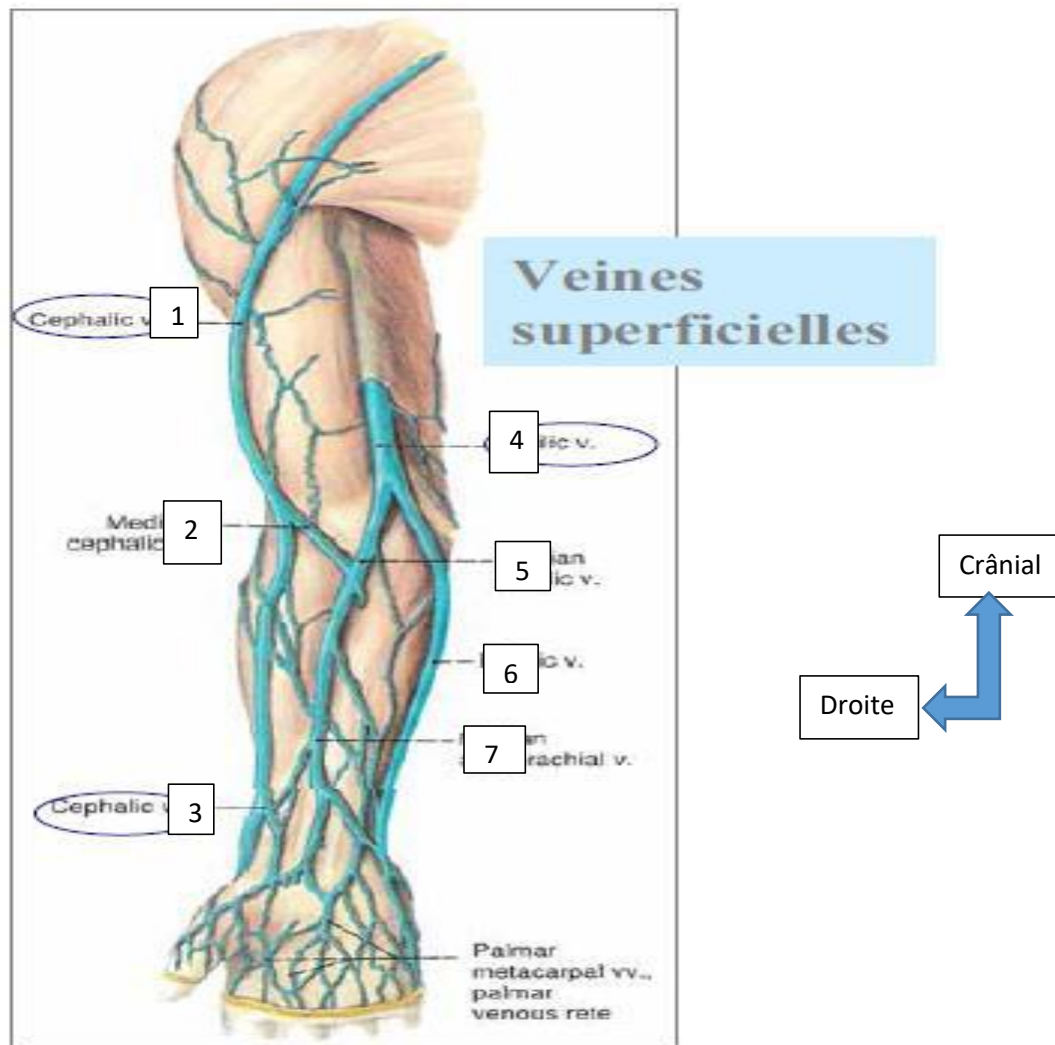


Figure1 : veines des membres supérieurs. 1.Veine céphalique brachiale ; 2.Veine médiane céphalique ; 3.Veine céphalique radiale ; 4.Veine basilique brachiale ; 5.Veine médiane basilique ; 6.Veine basilique au poignet ; 7.Veine médiane antébrachiale ;

$$M \text{ Veineux} = 3 + 2 + 5 + 6.$$

3.2-Artères des membres supérieurs (fig2):

3.2.1-L'artère subclavière :

Elle fournit la vascularisation artérielle du membre supérieur. L'artère subclavière devient axillaire en entrant dans le creux axillaire et se continue par l'artère brachiale [15].

3.2.2-L'artère brachiale:

Elle a un trajet interne au bras et se divise à la face antérieure du coude en deux branches (radiale et cubitale). Elle est sous cutanée et palpable au tiers inférieur du bras dans le sillon formé par les muscles brachial antérieur et biceps [15].

3.2.3-L'artère radiale :

Elle est superficielle à la moitié inférieure de l'avant-bras et palpable au bord médial du tendon du long supinateur [15].

3.2.4-L'artère ulnaire :

Elle est difficilement palpable de par son calibre et sa situation entre le tendon du muscle cubital antérieur et le tendon du fléchisseur du cinquième doigt [15].

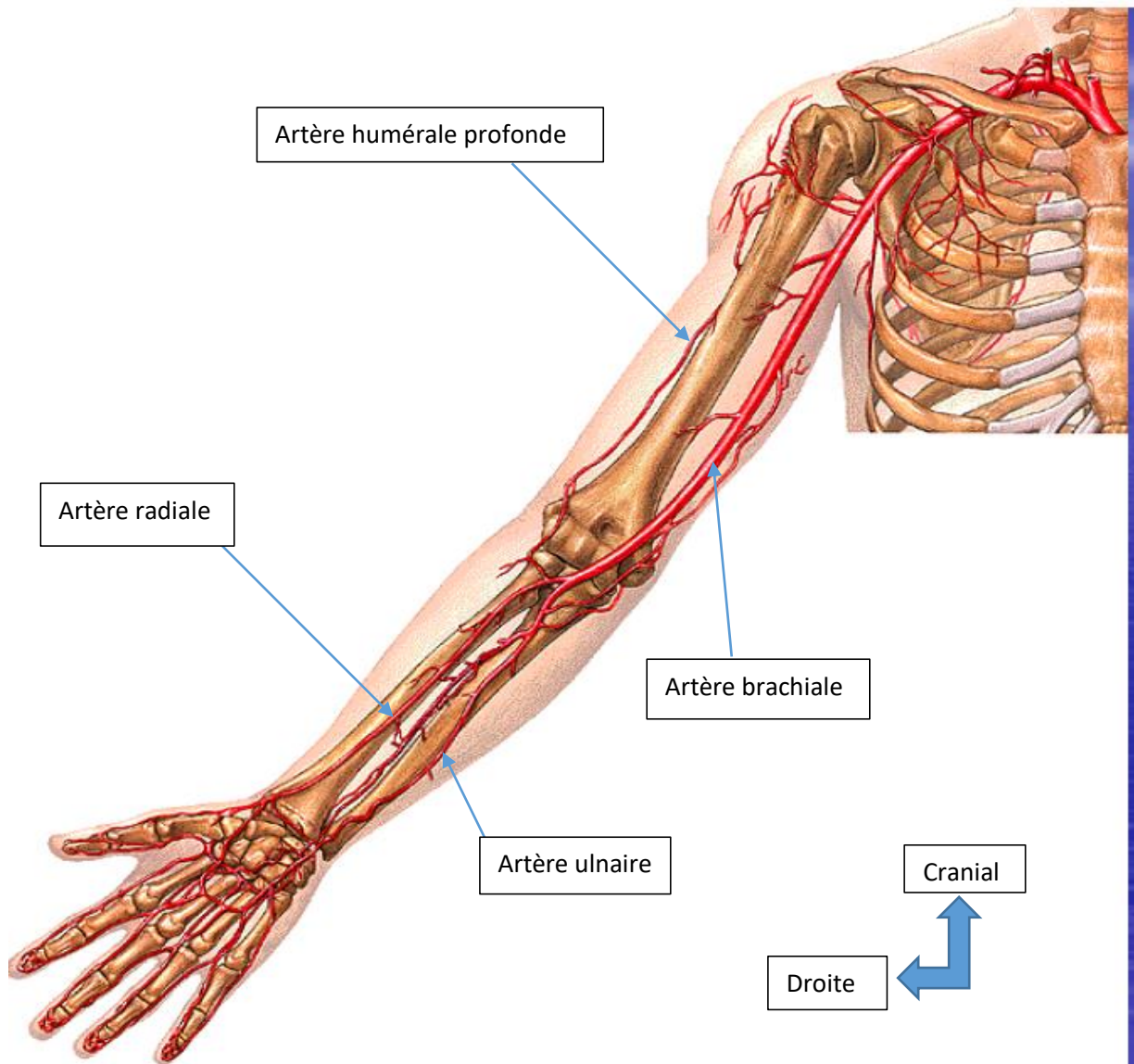


Figure 2: Artères du membre supérieur.

4-Evaluation de l'état vasculaire avant la confection de la FAV :

4.1-Evaluation du capital veineux :

4.1.1-Examen clinique :

L'examen se fait sur patient torse nu de façon comparative avec et sans garrot sur les deux membres. A l'inspection, on recherchera une éventuelle cicatrice d'intervention ou de traumatisme. La constatation d'un œdème du membre supérieur ou d'une circulation collatérale de l'épaule fera penser à une sténose veineuse centrale telle que la veine subclavière. La palpation appréciera la souplesse des veines. Le bon état d'une veine de l'avant-bras est vérifié par la visibilité et la palpation de celle-ci sur tout son trajet du poignet jusqu'au pli du coude. Ainsi une veine thrombosée est dure et roule sous le doigt. La vidange de la veine sera appréciée à l'ablation du garrot, après avoir mis le membre en élévation. Une veine normale se vide rapidement [15].

Le capital veineux peut être classé selon **la classification de Bamako :**

Classe I (ou réseau veineux bon) : réseau veineux visible sans garrot et sans autres lésions ou anomalies cliniquement décelables.

Classe II (ou réseau veineux moyen) : réseau veineux visible uniquement sous garrot, sans autres lésions ou anomalies cliniquement décelables.

Classe III (ou réseau veineux mauvais) : réseau veineux mal visible ou pas visible sous garrot avec ou sans anomalies cliniquement décelables [3,15].

4.1.2-Examen para clinique :

4.1.2.1-Echo-Doppler :

L'écho-Doppler dresse une carte précise du réseau veineux superficiel et profond, tandis qu'il apprécie mal les sténoses veineuses proximales ou centrales que l'on rencontre fréquemment chez les patients ayant des antécédents de cathétérisme veineux central. Il précise le calibre [19].

4.2-Evaluation artérielle :

4.2.1-Examen clinique :

4.2.1.1-Palpation :

Elle permet d'apprécier les pouls radial, cubital et huméral.

On peut se servir de manœuvre pour apprécier la qualité de la vascularisation de la main.

La manœuvre ou test d'Allen : c'est un geste médical permettant de s'assurer que l'artère ulnaire du patient est fonctionnelle et qu'elle peut suppléer l'artère radiale au cas où celle-ci serait lésée lors de son utilisation.

Elle consiste à comprimer les artères radiale et ulnaire au niveau du poignet. On demandera ensuite au patient de faire des mouvements de pompe avec sa main jusqu'à ce que celle-ci se décolore. Puis on décomprime l'artère ulnaire en vérifiant que la main se recoloré [15].

4.2.1.2-Auscultation :

Elle recherchera un souffle sur le trajet artériel qui peut être en rapport avec une sténose ou une ancienne fistule faiblement perméable [15,19].

4.2.2-Examen para clinique :

4.2.2.1-Echo-Doppler :

Il recherchera des anomalies telles des plaques d'athérome, des calcifications, des sténoses et précise le calibre du vaisseau [19].

5-Différents types de fistules artério-veineuses :

5.1-Fistules artério-veineuses natives :

La fistule artério-veineuse (FAV) native est l'accès vasculaire de choix pour l'hémodialyse chronique en raison de sa longévité, son taux faible de complication et de mortalité par rapport aux pontages artério-veineux

[10,20–23]. L'anastomose est le plus souvent réalisée au membre supérieur, de préférence du côté non dominant [6].

5.1.1-Fistule artério-veineuse radio-céphalique au poignet (fig3) :

La FAV radiale distale est l'accès recommandée en première ligne [24–26]. Une communication entre la veine radiale superficielle (veine céphalique distale) et l'artère radiale est créée au poignet [19,27]. La perméabilité à 1 an se situe entre 70 et 85 % [28]. Elle peut rester fonctionnelle jusqu'à 30 ans [29]. Le taux d'échec primaire est de 15 à 20 % [28]. Le taux de vol ischémique est inférieur à 2 % [28,30,31].

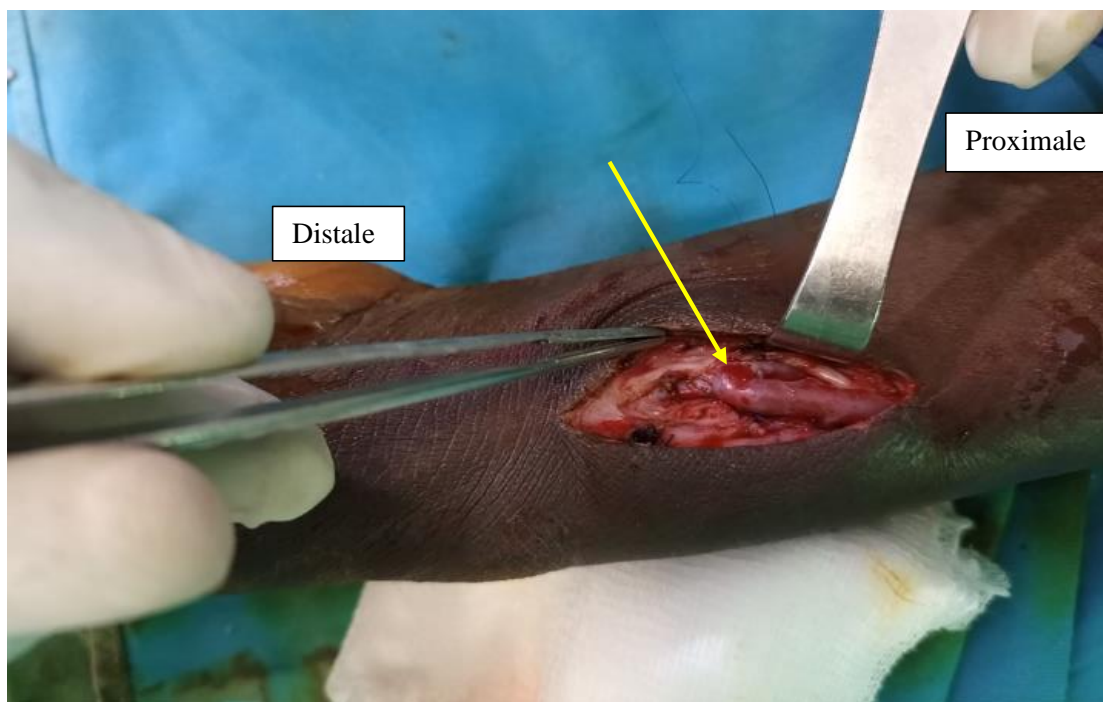


Figure 3 : vue per opératoire d'une FAV radio-radiale au poignet gauche chez un patient de 34 ans; flèche indiquant l'anastomose artério-veineuse. [Source : chirurgie thoracique, Hôpital du Mali].

5.1.2-Fistule ulno-basilique au poignet (fig4):

L'anastomose est réalisée entre la veine cubitale superficielle (veine basilique distale) et l'artère ulnaire au poignet [32]. Ces vaisseaux sont de taille plus petite que les vaisseaux radiaux. La position imposée aux malades ayant ce type de FAV durant les séances d'hémodialyse est très inconfortable [17,19].

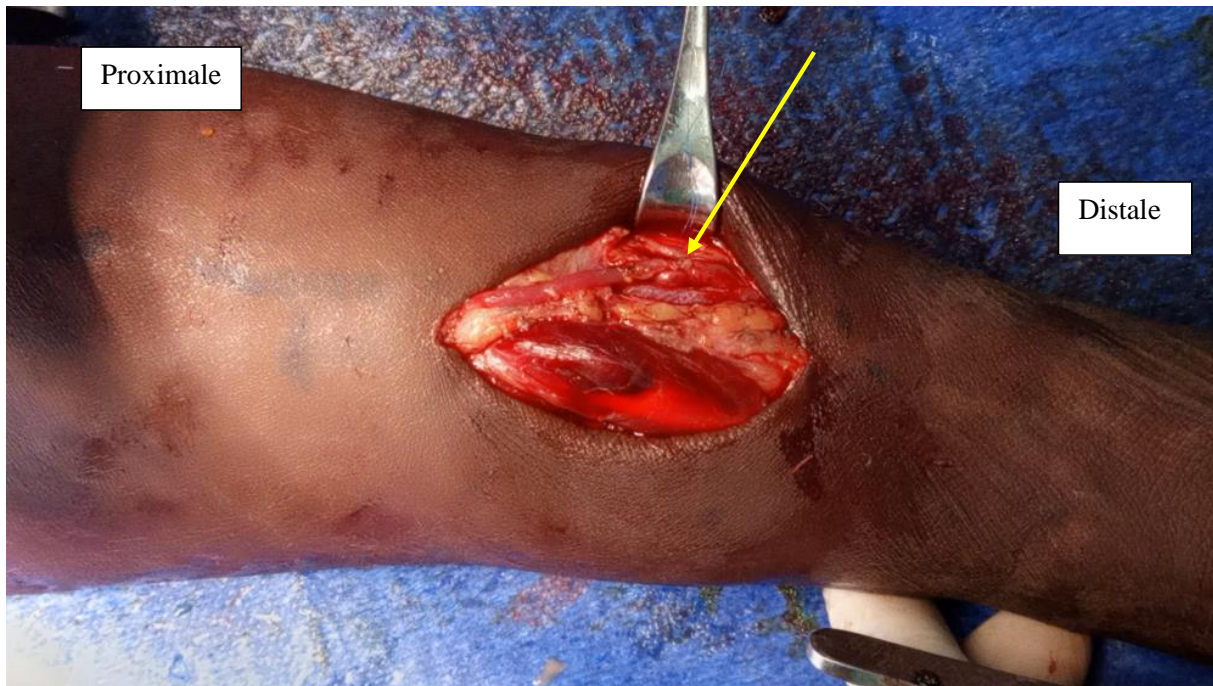


Figure 4 : vue peropératoire d'une fistule ulno-basilique au poignet droit chez une patiente de 31 ans après quatre échecs ; Flèche indiquant l'anastomose. [Source : chirurgie thoracique, Hôpital du Mali].

5.1.3-Fistule huméro-céphalique au coude :

Anastomose entre la veine céphalique et l'artère brachiale (fig5) [19,33]. La perméabilité à 1 an est de 80 % [28]. Le taux d'échec primaire est de 9 à 12% [31]. Ces fistules se compliquent plus fréquemment de vol avec ischémie de la main [28,34] et d'insuffisance cardiaque (à long terme) [28,30].

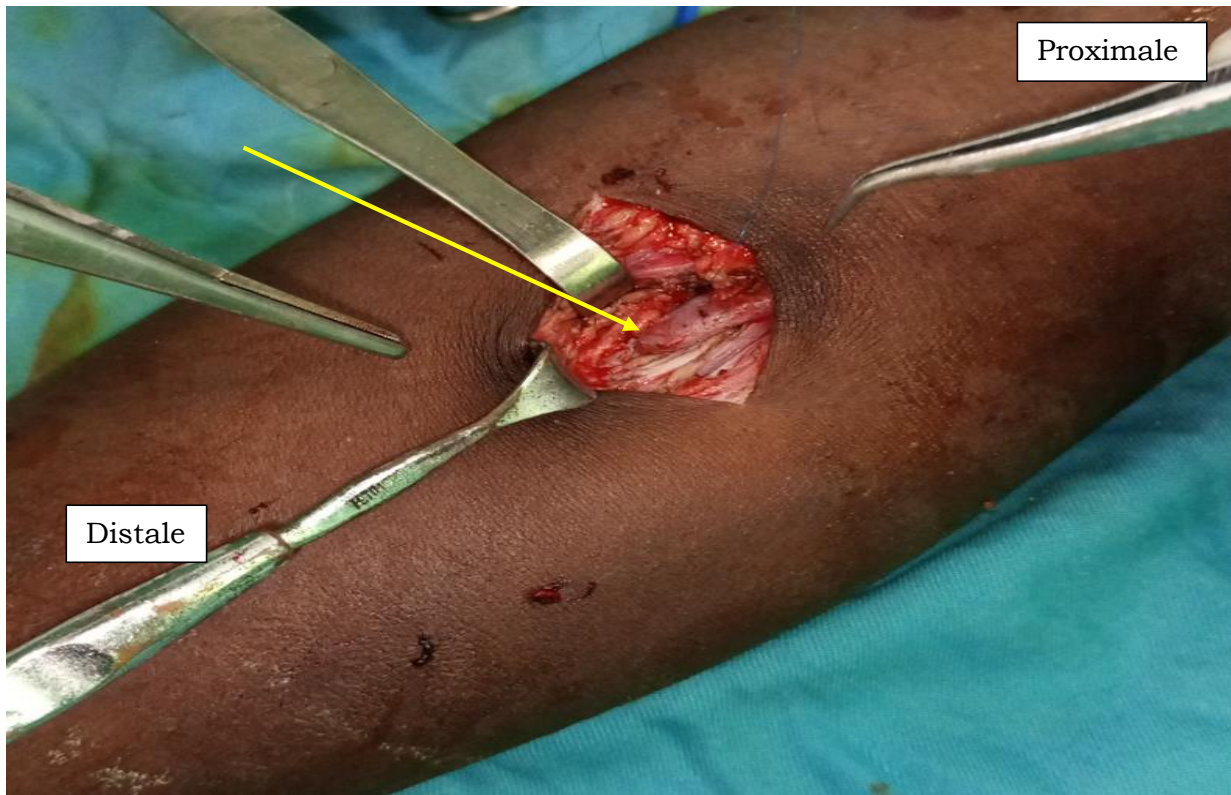


Figure 5 : vue per opératoire de la Fistule Huméro-céphalique gauche chez un patient de 25 ans, flèche indiquant l'anastomose. [Source : chirurgie thoracique, Hôpital du Mali].

5.1.4-Fistule huméro-basilique au coude :

Anastomose entre la veine basilique et l'artère brachiale, qui nécessite toujours une superficialisation chirurgicale de cette veine ; souvent réalisée dans un deuxième temps opératoire (fig6) [9,19,35]. Il s'agit de ramener une veine artérialisée, enfouie dans le tissu sous cutané, au niveau superficiel, de façon à la rendre ponctionnable [36]. La perméabilité à 1 an est de 50 % [28]. Le taux d'échec primaire est de 29-36% [31]. Elles se compliquent également de vol avec ischémie de la main et d'insuffisance cardiaque [28].

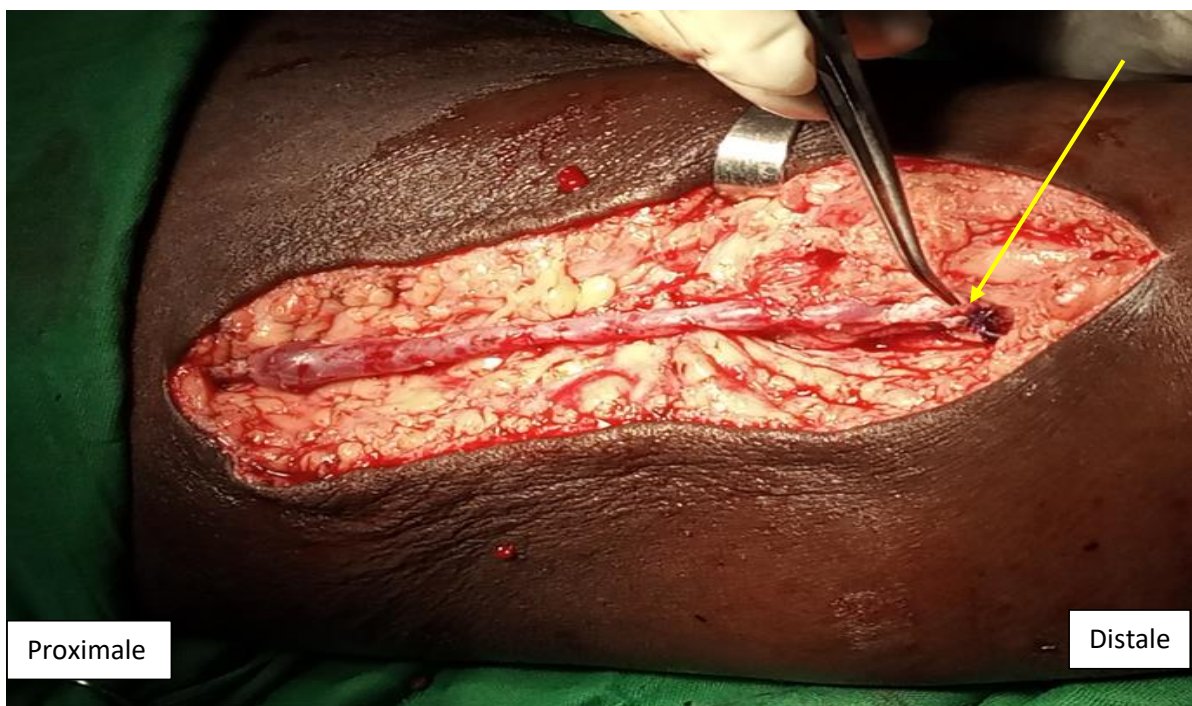

Figure 6 : vue per opératoire de la fistule huméro-basilique gauche avec superficialisation de la veine. Flèche indiquant l'anastomose artério-veineuse. [Source : chirurgie thoracique, Hôpital du Mali].

5.1.5-Fistules à la cuisse

Les abords vasculaires pour hémodialyse au niveau de la cuisse, sont en règle générale utilisés comme alternative quand sont épuisées toutes les possibilités de réalisation d'un abord aux membres supérieurs.

Il s'agit principalement de l'anastomose directe de la veine saphène interne sur l'artère fémorale superficielle basse ou sur l'artère poplitée sus articulaire [2,18].

Cette attitude est justifiée par :

Le risque infectieux qui est plus important au niveau de la cuisse qu'au niveau du membre supérieur ;

L'existence fréquente d'une pathologie obstructive athérosclérotique des membres inférieurs ;

Le nombre élevé des collatérales de la veine saphène interne qui peut être responsable d'une insuffisance de développement du tronc veineux artérialisé du fait d'une fuite à leur niveau ;

Le manque de commodité pour le malade au cours de l'hémodialyse [18].

5.2-FAV prothétiques :

En l'absence de veine superficielle ou de veine profonde susceptible d'être superficialisée, force est de recourir à une prothèse vasculaire [33,37,38].

Le pontage artério-veineux est défini comme l'interposition d'un segment biologique ou synthétique, destiné aux ponctions entre une artère et une veine [17,18,38].

Deux types de configuration de pontages artério-veineux sont possibles:

Les pontages rectilignes, ou lignes artério-veineuses, relient deux sites anastomotiques éloignés ;

Les pontages courbes, ou anses artério-veineuses, reviennent sur eux-mêmes [17,29].

5.2.1-Pontages à l'avant-bras :

Il s'agit de :

Pontages rectilignes radio-céphaliques (fig7) et radio-basiliques [2,18] ;

Pontages rectilignes cubito-céphaliques et cubito-basiliques : ces pontages sont peu réalisés ;

Pontages à partir de l'artère humérale : pontages en boucle huméro-basilique ou huméro-céphalique. Le plus fréquemment réalisé est l'anse humérale à l'avant-bras [17].

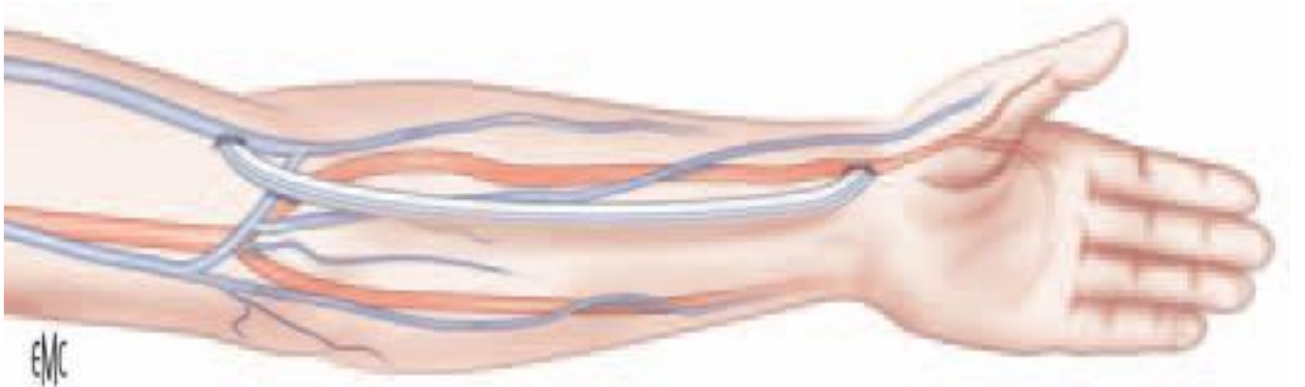


Figure 7 : Pontage rectiligne artério-veineux radio-céphalique.

5.2.2-Pontages artério-veineux au bras :

Il s'agit dans la grande majorité des cas de pontages rectilignes nécessitant un abord de l'artère humérale au tiers inférieur du bras, un peu au-dessus du pli du coude, et des veines superficielles, plus souvent basilique que céphalique, à la racine du membre ou, en leur absence, de la veine axillaire, voire de la jonction axillo-sous-clavière. Les veines humérales, trop fines et fragiles, ne peuvent recevoir ce type de pontage [2,17].

5.2.3-Pontages artério-veineux à la cuisse :

En raison du risque infectieux qu'ils font courir, les pontages artério-veineux sont exceptionnellement réalisés à la cuisse [17,31].

6-Physiologie :

6.1-De la maturation de la FAV :

Après liaison avec l'artère, la veine va se dilater sous l'effet de l'augmentation de pression, parfois d'une manière considérable [29,37,39]. On peut atteindre des diamètres de l'ordre de 1 cm. Cette dilatation est néanmoins limitée par les tissus environnants. L'artère, malgré une paroi riche en fibres musculaires et élastiques (qui limitent ses possibilités de dilatation), subit aussi une augmentation de sa lumière qui atteint un diamètre de l'ordre de 4 mm [39]. On observe alors une augmentation importante de débit, causée initialement par l'élévation de la pression motrice, puis alimentée par la dilatation progressive des vaisseaux, même chez l'adulte âgé [39]. La FAV va se développer pendant environ 4 à 6 semaines, correspondant au temps de maturation chez l'adulte [6,19,40]. Le débit va atteindre au moins 600 ml/min [24,32]. Chez l'enfant, la maturation de la veine peut être beaucoup plus lente et il est recommandé de créer la fistule 3 à 6 mois avant le début présumé de l'hémodialyse [19].

6.2-Fonctionnement normal de la FAV

L'examen montre en principe une veine régulièrement dilatée. Elle reste souple et peut être facilement comprimée. L'écoulement sanguin dans le système artériel est normalement laminaire. La différence de pression de part et d'autre de l'anastomose artério-veineuse entraîne une augmentation importante du débit et de la vitesse de circulation [39]. Le passage du flux sanguin va provoquer des turbulences au niveau de l'anastomose. Ces turbulences sont responsables des vibrations des tissus (thrill), perçues à la palpation dont la traduction acoustique est le souffle [31,34,36,41]. Le thrill est maximum au niveau de l'anastomose et va en diminuant au fur et à mesure que l'on s'éloigne de celle-ci. C'est le meilleur témoin du bon fonctionnement d'une fistule artério-veineuse [39].

7-Surveillance des FAV :

Dès la création de la FAV, la surveillance est essentielle pour prévenir et/ou diagnostiquer les complications [6]. Elle est basée sur l'examen clinique, les explorations échographiques et radiologiques, les mesures de débit de la FAV et les mesures de quantité de dialyse [42,43].

7.1-Surveillance clinique

Elle est assurée par l'examen régulier réalisé par le médecin néphrologue au minimum tous les 6 mois, et plus fréquemment en fonction de l'évolution de la FAV [41]. Normalement, l'examen clinique d'un patient avec une FAV fonctionnelle ne retrouve pas de plainte à l'interrogatoire (paresthésie, douleur), pas d'œdème, ni de circulation collatérale, une main bien colorée à l'inspection [31,44], un thrill perçu sur les premiers centimètres de la veine et de façon plus fort à l'anastomose à la palpation et enfin à l'auscultation un bruit continu sur la veine [31,44,45].

Des manœuvres sont réalisables : le test d'élévation du bras durant lequel, la veine artérialisée doit se collaber, le test d'augmentation du pouls : à la compression de la FAV, la zone en amont de la compression doit avoir une augmentation du pouls [31,41,46].

Certaines complications sont facilement mises en évidence : thrombose, infection, anévrysme, ischémie, d'autres comme la sténose, sont plus difficiles à diagnostiquer [31].

7.2-Surveillance para clinique

7.2.1-Les mesures per dialytiques

Les mesures de débit effectuées au cours des séances d'hémodialyse sont basées sur les méthodes de dilution : dilution ultrasonique (Transonic®), thermodilution (BTM Fresenius), dialysance ionique [42,44,47,48].

Un débit inférieur à 400ml/min [6], une chute du débit de plus de 25% et la présence d'une recirculation lors de l'hémodialyse constituent les meilleurs indicateurs du risque de thrombose [31,42,46,49]. La surveillance doit aussi évaluer les conséquences de la FAV sur l'organisme. Un débit supérieur à

2000 ml/min est associé à des signes d'insuffisance cardiaque [45,50]. La vascularisation de la main doit être évaluée dès la création de la FAV et après dilatation de la FAV (angioplastie), à la recherche de signes d'hypovascularisation [50]. En cas de retentissement cardiaque ou d'hypoxémie de la main, une stratégie de réduction de débit ou de modification de l'hémodynamique de la FAV doit être étudiée [42].

7.2.2-Les mesures en dehors des séances de dialyse

7.2.2.1-Echo-Doppler

Une surveillance systématique programmée (3 à 6 mois) des FAV peut être effectuée par échographie-Doppler. Cet examen a pour but de réaliser une exploration morphologique et hémodynamique de la FAV. Il permet donc de dépister des sténoses, thromboses, anévrysmes, pseudo-anévrysmes et d'évaluer le débit de FAV [13,44,48]. On considère généralement que le débit normal de la FAV chez un adulte est de 600 à 800 ml/min en cas de fistule distale (poignet) et de 900 à 1200 ml/min en cas de fistule proximale au coude. Ce débit est de 5-10 ml/kg/min chez l'enfant [11,19,42]. L'écho-Doppler donne également de renseignements sur les critères empiriques de maturation de la FAV native.

Critères empiriques de maturation des FAV natives :

La FAV native doit généralement respecter la règle des 6 [11,24,42,50].

- **6 semaines** : le temps minimum de maturation.
- **6 mm** : le diamètre minimum de la veine artérialisée.
- **6 mm** : la profondeur maximum de la veine artérialisée.
- **6 cm** : la longueur minimum sur laquelle la veine artérialisée est ponctionnable.
- **600 ml/min** : le débit sanguin minimum de la FAV.

L'indice de résistance sera calculé qui est normalement inférieur à 0,7. Les chiffres supérieurs à celui-ci témoignent la présence d'un obstacle d'aval [31].

7.2.2.2-Angiographie (fistulographie) :

L'angiographie n'est plus un examen diagnostique en soi et ne se conçoit que dans la perspective de la dilatation concomitante des sténoses dépistées [39,51].

8-Physiopathologie :

La pathophysiologie des complications des FAV est encore mal élucidée. De nombreux auteurs suggèrent néanmoins l'impact des modifications hémodynamiques [39]. Le débit important provoqué par l'anastomose calibrée entre l'artère et la veine doit entraîner une dilatation progressive des vaisseaux sains. Mais les vaisseaux de mauvaise qualité ne vont pas se dilater, ou pire se sténoser voire se thromboser [4]. Il s'agit de la première des complications d'une FAV. Les causes d'échec de ce type ne sont pas toujours évidentes. Une fibrose de la veine elle-même peut en être la cause ou bien une sténose au niveau de l'anastomose [39]. L'échec de maturation va se traduire par l'absence de thrill jusqu'à quatre à six semaines après la création de la FAV.

Lors de l'hémodialyse, les ponctions réalisées trois fois par semaine portent atteinte à la FAV et la modifient. Chaque ponction crée une blessure de la paroi veineuse avec parfois une perte de substance au niveau de l'aiguille. Elle va se refermer mais le vaisseau est fragilisé. On observe que celui-ci se dilate progressivement, créant un anévrisme au niveau des sites de ponction [39]. Une ponction transfixiante ou une compression inadéquate est responsable d'une collection de sang à l'extérieur du vaisseau. Cette collection sera maintenue par les tissus de voisinage, entraînant un hématome pulsatile (pseudo-anévrisme). Si l'écoulement sanguin continu, l'hématome va augmenter progressivement de taille jusqu'à la rupture ou même comprimer la FAV.

Dans le cas des FAV, les sténoses sont localisées notamment au niveau de l'anastomose ou de la partie veineuse [39].

Les mécanismes d'apparition et de développement sont variés, et ne découlent pas forcément de l'athérosclérose. Le plus incriminé est l'hyperplasie intimale ou fibreuse [11,19]. Après la connexion artérioveineuse, les cellules endothéliales vont s'opposer aux forces de cisaillement induites par l'écoulement sanguin dans la FAV. Cet effet de contrainte va provoquer un accroissement des cellules musculaires lisses (hyperplasie). L'évolution se fait vers le rétrécissement de la lumière vasculaire, entraînant une chute du débit de la FAV. Le ralentissement du courant sanguin va provoquer la formation d'un thrombus pouvant conduire à la perte de la FAV [39]. Le cathétérisme veineux central est une cause fréquente de sténose veineuse centrale. La sténose veineuse centrale fait barrière à l'écoulement normal du flux de la fistule. En amont de la sténose, il apparaît une augmentation des pressions dans la veine, une dilatation importante de la veine, une circulation collatérale de l'épaule avec risque de survenue d'un gros bras [19].

L'endormissement du patient sur le bras porteur de la fistule, la pose de garrot en amont de la fistule, le port de vêtements serrés entraînent une constriction du sang dans la FAV avec comme conséquence la formation d'un thrombus [11]. Dans ces conditions le thrill et le souffle ne seront pas perçus.

Les fistules d'hémodialyse occasionnent des modifications hémodynamiques tant au niveau périphérique que central. En effet elles induisent une augmentation du débit cardiaque (par une augmentation du volume circulant ainsi que du volume d'éjection systolique) et une diminution des résistances vasculaires périphériques. Ces modifications sont en rapport avec l'augmentation de la fréquence, de la contractilité et des pressions de remplissage cardiaque. Ces phénomènes sont responsables de l'apparition de l'hypertrophie ventriculaire gauche. Dans la grande majorité des cas, cette augmentation de débit est bien tolérée.

En cas de fistule artérioveineuse à haut débit, surtout si le débit de la

FAV est supérieur à 2 litres/minute, le cœur ne sera pas capable d'élever suffisamment son débit afin de répondre à une telle surcharge. Ces modifications provoquent l'installation d'une insuffisance cardiaque congestive [24,50].

Après création de la FAV, un vol physiologique s'installe dans 80% des cas. C'est-à-dire, une partie du sang artériel, destinée à la partie distale du membre, retourne dans la veine artérialisée. Ce vol dévient pathologique si la quasi-totalité du sang reflux vers la FAV (Hémodétournement). Cela se produit si le réseau artériel d'aval est de mauvaise qualité (calcifications). Dans ces conditions, la circulation du lit artérielle distale est presque nulle. Une hypoxémie s'installe dans les régions hypoperfusées avec souffrance cellulaire. Le patient va se plaindre de douleurs, de fourmillement et une sensation de froideur du membre. Le risque évolutif est la nécrose tissulaire nécessitant une amputation. Ce phénomène de vol apparait d'autant plus dans les cas d'hyper-débit [39,52].

9-Différents types de complications :

Certaines complications sont communes aux FAV directes et aux FAV prothétiques. D'autres sont spécifiques à l'une ou à l'autre des techniques. D'autres sont liées à l'évolution naturelle de l'abord vasculaire et semblent inéluctables au fil des séances de dialyse [17]. Les complications peuvent être classées comme suit [53]:

9.1-Complications précoces (immédiates) :

9.1.1-Hémorragie/Hématome :

Il s'agit d'une complication très grave mettant immédiatement en jeu le pronostic vital des patients déjà spontanément anémiques [1,54]. Elle est responsable de 0,4 à 1,6% de décès des malades hémodialysés [1].

9.1.1.1-Etiologies :

L'hémorragie peut être favorisée par le maintien d'un traitement antiagrégant plaquettaire encadrant l'intervention [5,54]. L'hémorragie précoce et

modérée de sang veineux est en général liée au défaut d'hémostase d'une petite veine qui se révèle après l'artérialisation [5,17]. Les hémorragies précoces et abondantes de sang rouge sont liées à une fuite sur l'anastomose ou sur l'une des collatérales de la veine. Elles aboutissent à la formation d'un hématome susceptible de comprimer la veine, de favoriser la survenue d'une fibrose gênant la maturation d'une FAV directe ou de gêner l'incorporation d'une prothèse. Le risque de surinfection secondaire est également majoré [17,33]. Parfois, l'hémorragie est décalée et survient du fait d'une héparinisation excessive au décours de la première dialyse suivant l'intervention, effectuée sur un cathéter [17]. L'infection du site opératoire peut être à l'origine de saignement [54]. Si la FAV est jugée mature, l'hémorragie peut résulter d'un mauvais maître de la technique de ponction, d'une mauvaise manipulation de l'aiguille ou d'un mouvement du bras du patient pendant la dialyse [11]. Il peut s'agir enfin d'une Compression insuffisante, d'un trouble de coagulation, d'une anémie, d'une hypertension veineuse (sténose en aval), ou d'une nécrose sur points de ponction [54,55].

9.1.1.2-Signes et symptômes :

L'hémorragie extériorisée se reconnaît facilement par l'écoulement du sang à travers une brèche. L'hématome se présente comme une tuméfaction localisée, dure [11] voire pulsatile (3) dont l'aspect de la peau va de bleu-violet à jaune-marron au fur et à mesure que l'hématome se résorbe [11].

9.1.1.3-Diagnostic :

Le diagnostic de l'hémorragie est essentiellement clinique.

Un hématome est suspecté à la clinique par une tuméfaction pulsatile. L'échographie confirme le diagnostic de l'hématome qui est entretenu par un jet systolique ; elle étudie son rapport avec la FAV [15].

9.1.1.4-Traitement :

Devant un tableau d'hémorragie, l'attitude thérapeutique est univoque ; elle consiste en un geste d'hémostase en urgence [1].

En cas d'hémorragie modérée, une compression modérée et une surélévation du bras permettent en général de régler rapidement le problème [17].

En cas d'hémorragie abondante, il est préférable de réintervenir pour évacuer précocement les hématomes, parfaire l'hémostase et laver abondamment le site opératoire pour en prévenir la surinfection [11,17].

9.1.2-Infections :

Globalement les infections sont à l'origine d'environ 20% des pertes des abords vasculaires [11]. Le taux d'infection sur FAV natives est de 2 à 3%, et sur pontage il varie de 11 à 35% [1,5].

Deux types d'infections sont à distinguer : Infection du site opératoire et infections des zones de ponction.

9.1.2.1-Infection du site opératoire :

9.1.2.1.1-Etiologies :

L'infection du site opératoire est principalement due à une mauvaise hygiène du patient ou une mauvaise manipulation de la FAV [11,56]. Elle peut également être causée par la contamination d'un hématome ou d'une lymphocèle péri-anastomotique post-opératoire. Elles sont favorisées par l'existence d'un diabète [11,18,56]. La technique de la boutonnière semble augmenter le risque infectieux (qui consiste à canuler en insérant l'aiguille à chaque séance de dialyse au même endroit de la FAV, avec un même angle et une même profondeur afin de créer un tunnel) [29,57].

Le staphylocoque doré est le germe le plus souvent rencontré, mais des infections à Gram négatif sont également possibles [3,9,11,18].

9.1.2.1.2-Signes et symptômes :

Elles se manifestent par : une rougeur localisée, une sensibilité locale, une chaleur locale, un œdème local [11], une extravasation de liquide séreux ou purulent locale [11,27,53] et une augmentation de la température corporelle. Même en l'absence de ces signes cliniques, une infection peut être présente, en particulier si le patient présente un sepsis inattendu ou une

élévation des paramètres inflammatoires [11]. Les risques sont très importants : hémorragie externe, septicémie, greffe valvulaire cardiaque [27].

9.1.2.2-Infections de la zone de ponction : Elles sont favorisées par une mauvaise asepsie lors des ponctions ou le grattage des sites de ponction. Elles se manifestent par des taches blanches sur la peau avec une inflammation minime ou inexistante, des tuméfactions ou des douleurs [11].

9.1.2.3-Diagnostic :

Le diagnostic de certitude repose sur la culture des prélèvements.

9.1.2.4-Traitement :

9.1.2.4.1-Traitement préventif : repose sur :

Les règles d'hygiène péri-opératoire : asepsie rigoureuse ;

Les règles d'hygiène lors de la ponction en dialyse : gants, masque ;

Les règles d'hygiène chez le patient : l'hygiène corporelle, traitement des infections ORL, cutanées et pulmonaires [58].

9.1.2.4.2-Traitement curatif :

En cas d'infection du site opératoire le traitement varie suivant la nature du montage.

- ✚ **FAV native** : la mise à plat chirurgicale est la règle ; plus rarement, la fermeture cutanée après parage paraîtra raisonnable. La réfection ultérieure de l'anastomose sera généralement nécessaire.

- ✚ **FAV prothétique** : l'exérèse complète de la prothèse est ici la règle absolue, car l'infection intéresse toute la prothèse et les tentatives de traitements antibiotiques conservateurs font prendre des risques énormes. L'anastomose veineuse est réséquée en totalité. Si l'anastomose artérielle siège à l'avant-bras, on fera une exérèse emportant cette anastomose avec son versant artériel. Si l'anastomose artérielle siège au coude ou au bras, une interruption de la continuité de l'artère brachiale serait possible en raison de la richesse de la circulation collatérale, mais elle ferait courir le risque d'ischémie

distale. En cas de création ultérieure d'un nouvel abord au même bras, on fera donc un patch veineux conservant la continuité artérielle [3,5].

En cas d'infection du site de ponction :

- ✚ **Sur FAV native:** les antibiotiques suffisent le plus souvent ;
- ✚ **Sur FAV prothétique :** un drainage de l'abcès est généralement nécessaire ; l'exérèse du segment infecté de la prothèse sera faite dans un deuxième temps. La mise en place simultanée d'un pontage en dérivation est rarement raisonnable [9].

9.1.3-Syndrome de vol ischémique :

Après la création d'une FAV pour hémodialyse, la majorité des patients développent un certain degré de vol physiologique en raison d'un changement de l'hémodynamique locale et de la dérivation du sang artériel distal vers le réseau veineux à basse résistance [59,60].

Le vol pathologique correspond au détournement du flux sanguin (hémodétournement) de son trajet normal vers la veine artérialisée, se traduisant par une ischémie distale du membre [11,59,60]. C'est une complication rare mais redoutable.

Le risque d'hémodétournement varie, en fonction du type de FAV, de 1% à 2% pour les FAV situées au niveau de l'avant-bras, jusqu'à 5% à 15% pour les fistules situées au niveau du coude et du bras; et de 3 à 4% pour les PAV [5,52].

9.1.3.1-Etiologies :

Le vol ischémique survient plus volontiers chez les patients appartenant à l'un des groupes suivants : diabétiques, patients âgés, athéromateux, patients possédants de nombreux abords vasculaires du même côté [5,33,61].

9.1.3.2-Signes et symptômes :

Les manifestations peuvent aller d'une simple sensation de main froide jusqu'à des douleurs intolérables. L'ischémie peut apparaître spontanément dans les suites immédiates de la création de la FAV ou être démasquée lors

des premières séances de dialyse, en raison de l'aggravation progressive du phénomène de vol.

Le risque évolutif est l'apparition de la nécrose digitale [17,18,62].

9.1.3.3-Diagnostic :

Cliniquement, l'ischémie se traduit par des douleurs et par une froideur du membre [17]. L'écho-Doppler permet de poser le diagnostic et d'identifier la cause. Le laser-Doppler ou la photo-pléthysmographie à infrarouge peuvent être réalisés pour mesurer la pression digitale [60].

L'angiographie permet d'éliminer une sténose centrale. Ce dernier rentre dans le cadre du bilan pré thérapeutique [19,60].

9.1.3.4-Traitement :

Les options thérapeutiques incluent :

- ✚ **le cerclage calibré ou banding** de la veine de drainage de la fistule permet de réduire le débit de la FAV en réduisant la surface de l'anastomose (voir hyperdébit ci-dessous) [62]. Cette technique est actuellement considérée comme peu fiable et a été abandonnée par la plupart des auteurs [1].
- ✚ **le RUDI** (revision using distal outflow) consiste à ligaturer l'origine de la veine de drainage de la fistule et à la réalimenter par un pontage effectué à partir d'une artère plus distale et donc de plus fin calibre (voir hyperdébit ci-dessous) [62].
- ✚ **le procédé DRIL** (revascularisation distale avec ligature intermédiaire), décrit en 1988 par Schanzer, est considéré comme le traitement de choix du syndrome de vol [52,59]. Le taux de réussite varie entre 77% et 90% [1]. Le principe de cette intervention consiste en une ligature de l'artère en aval de la FAV, visant à supprimer le flux rétrograde, et l'interposition d'un greffon entre l'artère en amont de la FAV et immédiatement en aval de la ligature artérielle (fig8), visant à rétablir

une perfusion distale satisfaisante [5,19,60]. Cependant, cette opération impose de faire un nouveau pontage.

- ✚ Une alternative à DRIL, bien que rarement rapportée est **la plicature**. Il s'agit de la plicature de la veine juste en amont de l'anastomose sur une longueur d'un centimètre environ (fig9) [59].
- ✚ **L'angioplastie** a prouvé son efficacité dans la prise en charge de l'ischémie distale en rapport avec des lésions veineuses ou artérielles [1].
- ✚ Néanmoins **la fermeture de la FAV** est parfois nécessaire dans les formes d'ischémies graves et vues tardivement [1], car les tentatives de réduction de débit se soldent en général par des échecs [9].

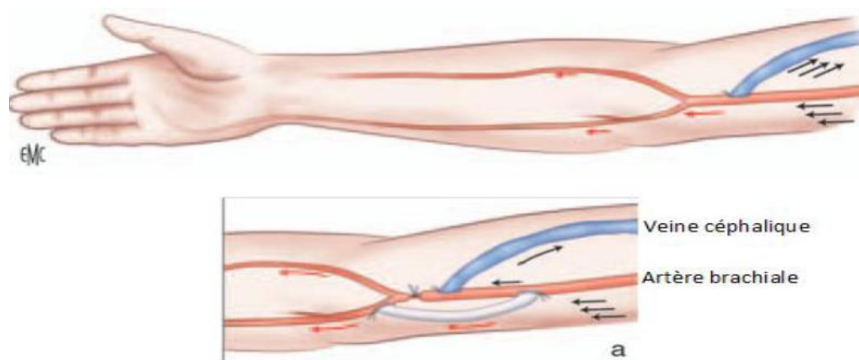


Figure 8 : représentation schématique de l'intervention de DRIL.

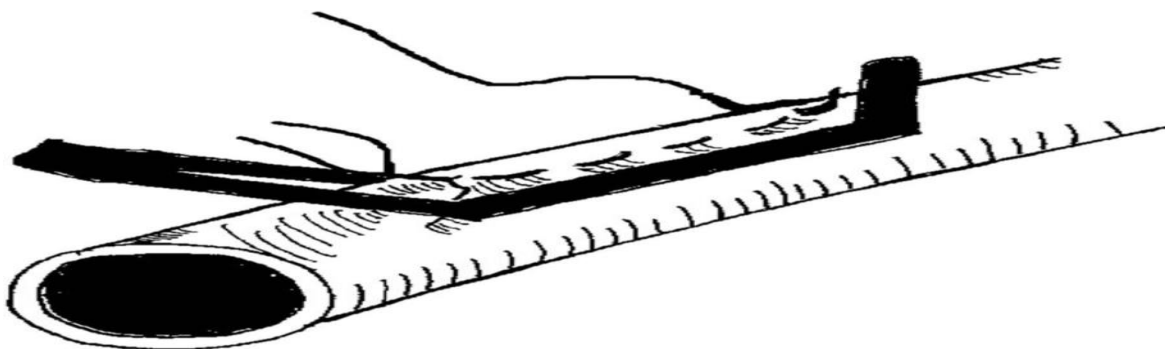


Figure 9 : Schéma de la plicature d'une veine native par suture horizontale avec un clamp de Satinski comme guide du degré de plicature.

9.1.4-Thrombose :

La thrombose correspond à la formation d'un caillot sanguin (thrombus) dans la FAV. Elle peut être précoce ou tardive, partielle ou totale [11]. Elle est la principale cause de perte de la FAV [11,63].

9.1.4.1-Etiologies :

La thrombose de la FAV survient dans 90% des cas sur une sténose préexistante devenue hémodynamiquement significative [27,46,61,64]. Elle peut être liée à une hypotension [1,27,65,66], une compression prolongée après retrait des aiguilles de dialyse, un traumatisme ou un hématome [1]. Les comorbidités telles que le diabète [62,63], l'HTA, la cardiopathie, l'obésité et la dyslipidémie constituent un risque de thrombose de la fistule [16,63,67].

D'autres facteurs peuvent intervenir : le tabagisme, la dialyse précoce sur la FAV, la prise d'antihypertenseurs surtout les bêtabloqueurs [65,68].

9.1.4.2-Signes et symptômes :

La thrombose se reconnaît par la disparition du thrill et du souffle, une absence de sang lorsque la FAV est ponctionnée. Sur l'artère, le pouls est bien perçu [11,27]. Les infirmiers peuvent facilement la suspecter lorsqu'ils constatent un faible débit dans la FAV durant l'hémodialyse. Elle peut s'accompagner d'une augmentation du débit dans les veines collatérales ou d'un œdème distal [11]. Si une thrombose est suspectée, une échographie Doppler peut confirmer le diagnostic en mettant en évidence une absence de flux [27].

9.1.4.3-Diagnostic :

Cliniquement, la veine de la fistule est dure, remplie de caillots. Il n'existe ni thrill ni souffle. Sur l'artère, le pouls est bien perçu. L'écho-Doppler retrouve le thrombus avec l'absence de flux dans la FAV [39].

9.1.4.4-Traitement :

La prise en charge chirurgicale consiste en une thrombectomie associée à une correction de la cause [49,69].

Lorsque la thrombose intéresse seulement l'anastomose artério-veineuse ou les premiers centimètres de la veine d'une fistule siégeant à l'avant-bras, une réfection de l'anastomose est indiquée [5,19,61].

Lorsque cette thrombose anastomotique survient sur une fistule au coude, et également lorsque la thrombose s'étend au tronc de la veine, le meilleur traitement est radiologique : thromboaspiration et angioplastie endoluminale [58,61,70,71]. La prévention de la thrombose reste capitale et se base sur le dépistage et le traitement à temps des sténoses [1].

9.2-Complications secondaires ou à moyen terme :

9.2.1-Thrombose : (voir complications précoces).

9.2.2-Echec de maturation (FAV immature) :

Il s'agit d'un manque de développement de l'artère et de la veine de drainage jusqu'à 3 à 4 semaines après la création de la FAV [11,17].

Elle concerne 20 à 50% des nouvelles FAV en Europe [11,12].

9.2.2.1-Etiologies :

L'immaturité de la FAV peut être due à un hypodébit secondaire à une sténose anastomotique ou juxta-anastomotique sur la veine de drainage (la sténose veineuse peut être due à : une erreur technique, un choix non adapté des vaisseaux, un mauvais état initial de l'artère ou de la veine ou son engainement par une fibrose séquellaire d'un ancien hématome) [17,62].

Dans certains cas, l'absence de développement est le fait d'une sténose artérielle distale et volontiers calcifiée (plus fréquemment observée chez les malades diabétiques, les personnes âgées, les obèses et les malades ayant un long passé d'hémodialyse) [17,72,73].

Le développement de la FAV peut être difficile à apprécier cliniquement en raison d'une situation trop profonde de la veine de drainage (cas de FAV huméro-basiliques, FAV chez sujet obèse) [17].

9.2.2.2-Signes et symptômes :

Cliniquement la veine artérialisée n'est pas palpable sous la peau, le thrill et le souffle sont absents. L'évolution se fait vers la sténose et la thrombose [4,11,72].

9.2.2.3-Diagnostic :

Cliniquement, il n'y a ni thrill ni souffle sur le trajet de la veine. A l'écho-Doppler, les vaisseaux n'ont pas augmenté de taille et le débit n'a pas augmenté. L'écho-Doppler peut révéler la cause telle que la sténose [17].

9.2.2.4-Traitement :

La récupération de tels accès suppose l'identification préalable de la cause du défaut de maturation et sa correction [17]. Les veines dilatées, mais trop profondes (FAV humérobasiliques, malades obèses) doivent être superficialisées. Les artères qui ne se dilatent pas sous l'effet d'une fistule peuvent parfois être dilatées (angioplastie percutanée), ou imposer de trouver une autre artère pour alimenter la fistule [4,40]. Les veines « pathologiques » peuvent être dilatées (angioplastie) ou exclues par la création d'une nouvelle fistule [4,72].

9.2.3-Sténose :

1.8-Sténose :

Elle correspond à une réduction de la lumière vasculaire d'au moins 50%, associée à des altérations fonctionnelles et hémodynamiques déterminant une réduction du débit sanguin [11,74–76].

Tous les segments de la FAV, qu'il s'agisse de l'artère afférente, de la zone de ponction, des veines de drainage et des gros troncs veineux proximaux peuvent être intéressés [11,17,75,77].

9.2.3.1-Etiologies :

Quel que soit le moment où elle survient, la sténose de la FAV est causée par une hyperplasie intimale ou fibreuse qui survient au niveau des premiers millimètres de la veine [11,18,19].

Une sténose de la zone de ponction peut être due à des ponctions traumatisantes préalables à la confection de la FAV ou être consécutives, après la mise en route de la dialyse, à des ponctions transfixiantes effectuées sur une veine dont la maturation n'est pas optimale ou à des ponctions par des aiguilles trop longues traumatisant la face postérieure de la veine [11,17]. Elle peut être secondaire à une erreur technique lors de la confection telle qu'une suture sténosante ou une torsion de la veine [9,11,66]. Ces sténoses peuvent également être en rapport avec un mauvais état de l'artère et de la veine, ou la survenue d'un hématome ou d'une infection postopératoire [9].

La pose préalable de cathéters veineux centraux peut être à l'origine d'une sténose veineuse centrale (veine sub-clavière) [11,66].

Les sténoses de la crosse de la veine céphalique sont souvent en rapport avec la compression de la veine dans la traversée de la paroi aponévrotique antérieure de l'aisselle (traversée thoraco-brachial) ou avec l'épaississement d'une valvule [17,47].

9.2.3.2-Signes et symptômes :

En fonction de la localisation de la sténose, les signes cliniques seront différents, orientant donc le praticien [11].

9.2.3.2.1-Sténose de l'artère afférente :

Elle engendre un faible débit sanguin à travers la FAV, causant des difficultés de ponction et des changements anormaux des pressions artérielles (pressions artérielles négatives) [11,17,47]. Ce type de sténose peut s'observer dès les toutes premières étapes de la ponction [11].

9.2.3.2.2-Sténoses de l'anastomose artérielle et sténoses juxta-anastomotiques :

En cas de sténose juxta-anastomotique (premiers centimètres de la fistule) [77], il est possible d'assister à un phénomène de coup de « béliet ». Au lieu d'être continu, le thrill est uniquement présent dans la systole. Lors de la palpation de la FAV sur toute sa longueur, le pouls disparaît soudainement

à la rencontre du site de la sténose. En amont de la sténose, les pulsations sont très faibles et la veine n'est pas entièrement développée. Le site exact de la sténose peut être senti par une brusque diminution de la taille de la veine [11,41].

9.2.3.2.3-Sténose de la zone de ponction :

Il s'agit d'une sténose de la partie centrale de la FAV. Elle est située à distance de l'anastomose artério-veineuse.

Dans de tels cas un thrill et un souffle forts sont perceptibles entre l'anastomose et la sténose, tandis qu'aucun thrill ou souffle peut n'être perçu en amont de la sténose [11,19,76].

Elle peut passer inaperçue pendant le déroulement de la dialyse lorsqu'elle se localise entre la zone de ponction artérielle et celle de ponction veineuse [9,11,17].

9.2.3.2.4-Sténoses de la veine de drainage à l'exception des gros troncs veineux proximaux :

Elles sont les plus fréquentes [78] et se manifestent habituellement par une hyperpression veineuse avec œdème du membre supérieur et parfois apparition d'anévrismes veineux [17,18,78]. Souvent, l'hémostase des points de ponction est difficile à obtenir à l'issue des séances de dialyse [17].

On note également un retard à la vidange veineuse de la fistule, évaluée en comprimant la région anastomotique et en élevant le bras [11,17,47].

9.2.3.2.5-Sténoses des gros troncs veineux proximaux :

Les sténoses des veines proximales sont redoutables car elles peuvent mettre en péril l'accès et compromettre toute future création d'accès sur le membre concerné. Elles intéressent la veine sous-clavière et son drainage d'aval. Elles sont particulièrement fréquentes après cathétérisme de la veine sous-clavière [19,61]. Cliniquement, elles entraînent une hyperpression veineuse majeure avec développement d'un œdème invalidant du membre supérieur et survenue d'un « gros bras » dès les premières séances de dialyse [17].

L'écho doppler est l'examen morphologique le plus performant pour la détection des sténoses car il permet de les localiser, d'évaluer leur sévérité et le débit de l'abord avec une sensibilité et valeur prédictive positive élevées [31,77-79].

9.2.3.3-Diagnostic :

Cliniquement, la sténose est suspectée devant des difficultés de ponction de la FAV, de faible débit lors de l'hémodialyse, des difficultés d'hémostase au retrait des aiguilles d'hémodialyse [11,51].

L'écho-Doppler (ED) est l'examen de référence pour le diagnostic des sténoses superficielles. Les principaux avantages sont l'absence d'irradiation et d'utilisation de produit de contraste iodé. Les signes à l'écho-Doppler sont la sténose elle-même, l'augmentation des pressions entre l'anastomose et la sténose (sténose veineuse) et un bas débit de la FAV [78-80]. Cependant, l'écho-Doppler visualise mal les sténoses proximales telles que la sténose de la veine sub-clavière. Dans ces conditions, l'angiographie (fistulographie) semble la mieux indiquée [79].

9.2.3.4-Traitement :

En cas de sténoses de l'artère afférente, le traitement est bien codifié. En cas de lésion courte, il repose sur l'angioplastie percutanée. En cas de lésion longue, il est parfois possible d'effectuer une revascularisation par pontage de l'artère lésée [17]. Le plus souvent, il est préférable d'envisager la création d'une nouvelle FAV sur un site différent [17,74].

En cas de sténoses de l'anastomose artérielle et sténoses juxta-anastomotiques, si la FAV est sur l'avant-bras ; il vaut mieux effectuer d'emblée la ligature du segment juxta-anastomotique de la veine, suffisamment proche de l'artère pour ne pas laisser de moignon veineux potentiellement emboligène, puis réimplanter la veine immédiatement au-dessus de l'anastomose précédente (réfection de l'anastomose). Cette

anastomose, latéroterminale, n'offre en général pas de difficulté puisqu'elle est faite sur des vaisseaux déjà dilatés par la fistule précédente [17,19,61].

Dans le cas d'une FAV plus proximale, au pli du coude, le traitement par réimplantation directe est rendu difficile par l'éloignement de l'artère et de la veine, localisées de part et d'autre des reliefs musculaires. Bien qu'une angioplastie percutanée soit souvent possible [31,81], il peut être nécessaire d'interposer entre l'artère et la veine un court greffon de PTFE.

Les sténoses de l'anastomose artérielle d'un pontage prothétique sont fréquentes mais souvent très bien tolérées. Il est rare qu'elles imposent d'en faire une correction chirurgicale conventionnelle par patch ou par réimplantation proximale, voire par angioplastie percutanée.

En cas de sténoses de la zone de ponction ; le traitement peut faire appel à l'angioplastie percutanée (en évitant autant que possible la mise en place d'un stent qui pourrait se trouver exposé à la peau au décours des ponctions répétées) [17,19,81]. On peut les traiter par la chirurgie conventionnelle [17]. Selon les cas, elles sont alors accessibles à une angioplastie par patch, à une résection-anastomose ou surtout au remplacement du segment lésé par une courte prothèse de PTFE. La réimplantation proximale de la FAV est une alternative possible lorsqu'elle préserve un segment veineux suffisamment long pour y effectuer les futures ponctions.

Les sténoses de la zone de ponction d'un pontage prothétique peuvent être traitées par angioplastie percutanée ou par remplacement du segment lésé par un nouveau segment de PTFE. Parfois, il faut rapidement penser à créer un autre accès lorsque le pontage est très dégénéré ou a fait l'objet de nombreuses reprises chirurgicales ou angioplasties [17].

En cas de sténoses de la veine de drainage à l'exception des gros troncs veineux proximaux :

Si la FAV est distale, les sténoses des veines du bras doivent être traitées avant qu'elles ne provoquent une augmentation de volume de l'avant-bras ou une thrombose de l'accès [17]. L'angioplastie percutanée est ici plus

adaptée que la chirurgie [74,78,80]. Actuellement, l'angioplastie des sténoses des FAV sous guidage écho-Doppler est fréquemment rapportée [78–80]. Les sténoses des veines superficielles au coude peuvent parfois être corrigées par la création d'une nouvelle anastomose veino-veineuse (veine superficielle de proximité) ou par une angioplastie percutanée [17].

Le traitement des sténoses de la crosse de la veine céphalique fait appel à l'angioplastie percutanée qui doit être prudente en raison du risque de déchirure veineuse [17,51,82]. En cas d'échec ou de récurrence à court terme, la transposition de la veine céphalique sur la veine basilique peut être indiquée.

Les sténoses du drainage d'une FAV humérobasilique sont généralement la conséquence d'une hyperplasie intimale développée à la limite de la veine superficielle et de la veine non superficielle [17]. Leur traitement repose le plus souvent sur l'angioplastie percutanée [80,83], parfois suivie de la mise en place d'un stent [31]. La prolongation de la veine basilique superficielle par un segment de PTFE est indiquée en cas d'échec de l'angioplastie ou de resténose précoce [17].

En cas de sténoses des gros troncs veineux proximaux :

Le traitement des sténoses des gros troncs veineux proximaux repose actuellement sur l'angioplastie percutanée, effectuée à l'aide de ballons à haute pression et parfois associée à la mise en place d'un stent [17,31,82,83]. La recanalisation préalable du tronc veineux occlus est parfois nécessaire mais n'est pas toujours couronnée de succès. En cas d'échec ou de récurrence précoce, il est nécessaire d'envisager un traitement chirurgical qui impose une cléidectomie interne pour aborder la veine sous-clavière.

Il peut s'agir d'une correction directe de la veine sous-clavière, soit par résection et suture terminoterminal, soit par endophlébectomie à la curette et fermeture sur un patch veineux ou prothétique. La transposition de la veine sous-clavière dans la veine jugulaire est parfois possible, en libérant la veine jugulaire jusqu'au tronc veineux innominé afin d'en éviter la plicature.

Inversement, il est possible de basculer la veine jugulaire interne vers la veine sous-clavière ou axillaire ou de transposer la veine jugulaire controlatérale en position sous-clavière. Les pontages entre la veine axillaire et la veine jugulaire interne homolatérale ou la veine axillaire controlatérale sont en général effectués à l'aide d'une prothèse armée en PTFE de 6, 8, 10 ou 12 mm de diamètre plutôt qu'à l'aide d'une greffe veineuse saphène spiralée. Ces pontages sont tunnellisés sous la clavicule.

Les pontages axillo-innomés et axillo-atriaux ou sous-clavio-innomés et sous-clavioatriaux sont effectués par cervicosternotomie et sont tunnellisés sous la clavicule.

Enfin, il est possible de prolonger la FAV par un pontage en PTFE jusqu'à la veine jugulaire interne, après avoir pris soin d'en ligaturer l'amont pour éviter un retentissement intracrânien.

Cette anastomose faite sur une veine aux parois très fines peut néanmoins se compliquer à son tour rapidement de sténose.

Lors de toutes ces interventions, il est préférable d'hépariniser localement la FAV et de la clamber afin de diminuer l'hyperpression veineuse [17].

9.2.3.5-Technique d'Angioplastie endoluminale percutanée :

9.2.3.5.1-procédure :

Après examen de la FAV, une angiographie est réalisée pour évaluer son anatomie. Celle-ci doit analyser l'ensemble du réseau veineux jusqu'à la veine cave supérieure car plusieurs sténose peuvent exister à la fois. Le segment artériel doit être évalué également par injection rétrograde et compression manuelle en aval de la zone de ponction de la veine. L'agent utilisé est le plus souvent radio opaque permettant au radiologue de regarder en temps réel les images sous scopie [31]. Ensuite un guide est monté dans la FAV jusqu'à la veine centrale. Cela permet aussi de rechercher des anomalies en cas d'impossibilité de monter le guide, puis le ballon est introduit et acheminé le long du guide jusqu'à la lésion la plus proximale.

Une fois positionné au niveau de la sténose, une pression de 10 atmosphères (atm) est réalisée et si cela n'est pas suffisant, des pressions de 15 à 20 atm peuvent être appliquées. Après dilatation, il est important de laisser le guide. Une nouvelle angiographie sera réalisée pour évaluer la réussite du traitement et à la recherche de complications, puis le guide pourra être retiré [31]. L'Echo-Doppler peut permettre de guider l'ensemble de la procédure d'angioplastie avec ou sans pose de stent [78,79].

9.2.3.5.2-Complications du geste :

La récurrence de sténose est l'une des premières complications, celle-ci peut se voir dans les heures ou jours qui suivent et est liée à l'élasticité de la lésion.

En cas de suspicion de sténose élastique, on peut : utiliser des pressions plus fortes pour dilater la lésion, utiliser des ballons à ultra haute pression, utiliser un stent ou réaliser la chirurgicale conventionnelle [31].

Les complications liées au geste sont basses, estimées à 1,1% [31]. La plus fréquente est la rupture de la veine.

Le traitement consiste à réexpandre le ballonnet durant 5 minutes pour arrêter l'hémorragie. Si cela est insuffisant, on peut effectuer la mise en place d'un stent [31].

9.2.3.5.3-Mise en place de Stent :

Généralement, 3 indications sont retenues pour l'utilisation d'un stent. Tout d'abord en cas d'échec d'angioplastie avec une prise en charge chirurgicale difficile ou contre indiquée. Ensuite, dans le cas de resténose rapide d'une lésion après une première angioplastie. Ainsi deux épisodes d'angioplastie dans un intervalle de 3 mois est une indication à la mise en place d'un stent. Cependant, dans le cas des sténoses élastiques, la chirurgicale conventionnelle doit être discutée en première intention car elle permet de traiter la sténose de façon définitive. Pour les sténoses de la veine céphalique,

difficilement accessible chirurgicalement, la mise en place de stent donne un résultat plus satisfaisant que l'angioplastie simple [31].

La dernière indication est la rupture de veine post angioplastie avec extravasation de sang, en effet le risque est la création d'un hématome qui à terme peut entraîner une compression et altérer le débit de FAV.

Différents types de stent sont disponibles : les autos expansives parmi lesquels on retrouve ceux en acier inoxydable ou en Nitinol (Titanium et nickel), les stents couverts par un matériel prothétique (PTFE ou Dacron) permettant une canulation, et les Drug-eluting couvert d'un inhibiteur de m-TOR.

Les stents ne sont pas une solution durable, ils peuvent prolonger la durée de vie d'un abord mais à court terme car ils vont promouvoir à terme l'hyperplasie intinale, ainsi la perméabilité primaire à 1an est très faible de l'ordre de 20% et la pose de ce type de matériel nécessite le plus souvent de nombreuses réinterventions [31].

9.2.4-Hyperdébit :

1.5-Hyperdébit :

La définition de l'hyperdébit varie selon les auteurs. Cependant la plupart considèrent l'hyperdébit comme un débit fistulaire supérieur ou égal à 2000 ml/min. Alors que pour d'autres, un débit supérieur à 1500 ml/min est considéré comme haut débit [50].

9.2.4.1-Etiologies :

L'ancienneté de la fistule et les anastomoses trop larges seraient des facteurs favorisant le développement d'un haut débit [69].

9.2.4.2-Signes et symptômes :

L'hyperdébit peut se révéler devant des signes d'insuffisance cardiaque à haut débit (dyspnée, turgescence des veines jugulaires, œdèmes des membres inférieurs, crépitations pulmonaires bilatérales) [11,17,50], ou des

signes d'ischémie (membre froid, douleur) en rapport avec les phénomènes de vol vasculaire ou d'hyperpression veineuse [17].

9.2.4.3-Diagnostic :

L'hyperdébit est suspecté devant des signes d'insuffisance cardiaque. L'écho-Doppler confirme le diagnostic avec un débit fistulaire supérieur à 2litres/min [24].

9.2.4.4-Traitement :

Parmi les complications des fistules, l'hyperdébit est celle dont la correction nous semble la plus difficile qu'elle soit associée à une ischémie ou non. Différentes méthodes de correction ont été décrites dont le dénominateur commun est la réduction de débit [84].

D'une manière schématique, la suppression d'une FAV à gros débit s'impose si la création d'une FAV plus distale et à moindre débit est possible [17].

Le recalibrage d'anastomose (réduction d'anastomose) a l'avantage d'être peu délabrant et ne consomme pas de capital veineux ou artériel. La procédure chirurgicale consiste à isoler l'anastomose par clamps sur toutes ses branches pour ensuite la refaire en diminuant son grand axe, qu'on tente de ramener environ vers 4 mm pour les fistules brachiales (6 mm pour les radiales) [84].

Le banding ou cerclage est loin d'avoir fait ses preuves. Un élément composé de polytétrafluoroéthylène (PTFE) est suturé au tour de la veine juxtananastomotique (fig10), réduisant ainsi son diamètre avec comme résultat une réduction du flux artério-veineux [50].

En cas de haut débit sur une fistule distale, la ligature de l'artère proximale ne laissant subsister que l'alimentation par l'artère distale à contre-courant permet de réduire le débit de moitié (fig11) ;

En cas de haut débit sur fistule proximale, on a recours à la ligature de l'origine de la veine de drainage au coude, suivie de la réalimentation de la veine par un pontage prothétique branché au poignet sur une artère de petit calibre (technique RUDI) (fig12). Ce pontage peut avantageusement être

remplacé par une bascule de l'artère radiale, particulièrement chez l'enfant [5,17,19].

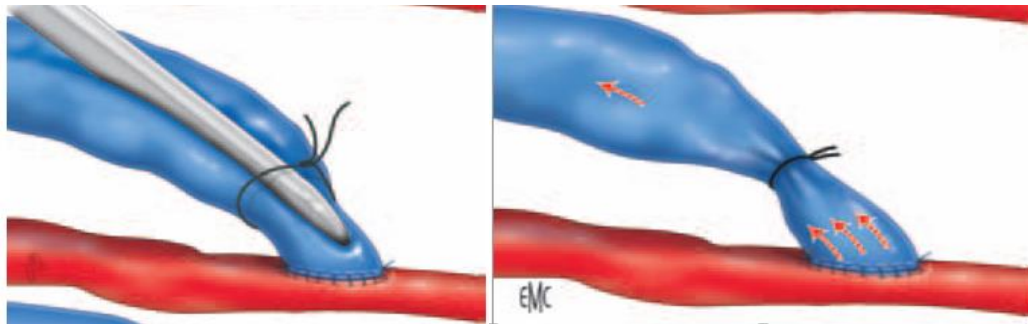


Figure 10 : Cerclage calibré (banding) d'une fistule artério-veineuse directe.

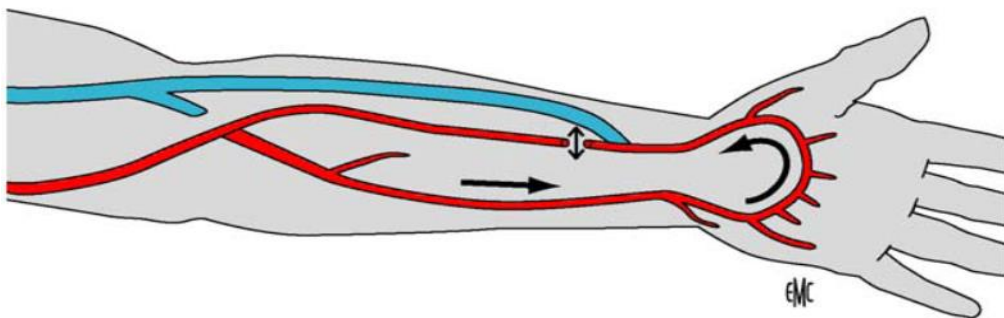


Figure 11 : Ligature de l'artère radiale proximale pour réduction de débit d'une fistule artério-veineuse distale.

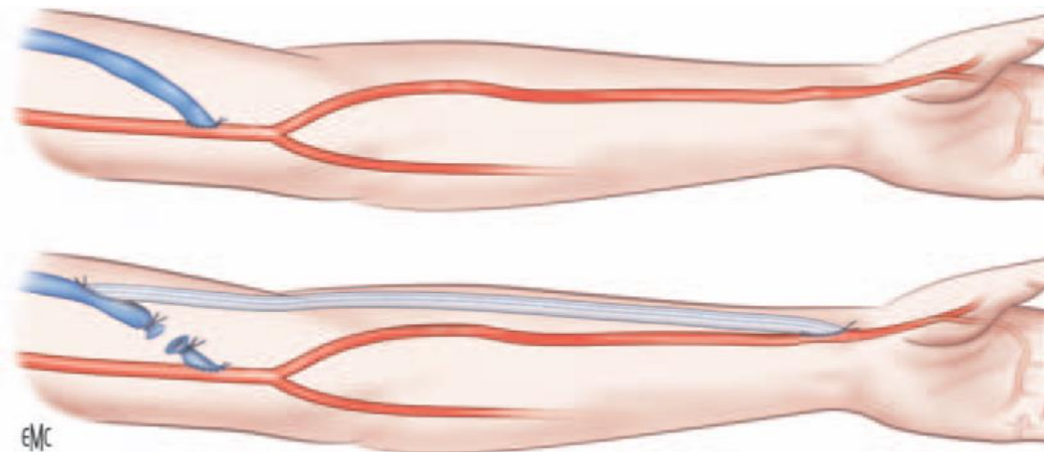


Figure 12 : Report distal de l'anastomose artérielle par pontage pour réduction de débit d'une fistule artério-veineuse proximale.

9.2.5-Anévrismes :

Un anévrisme de la FAV est un élargissement localisé (ou une protubérance) de la paroi vasculaire, correspondant à au moins 1,5 fois la taille considérée normale pour le segment [11].

Leur incidence est très variable dans la littérature allant de 2 à 10 % [85,86]. Le délai d'apparition est compris entre 1,2 et 4,4 ans après la création de la fistule [86].

9.2.5.1-Etiologies :

Les étiologies des anévrismes des FAV ne sont pas claires, mais il a été avancé qu'une augmentation de la pression veineuse en raison d'une sténose veineuse centrale, des ponctions répétées au même site et une immunosuppression pouvaient être en cause [11].

Les anévrismes sont principalement causés par la technique de la boutonnière [11,29]. Les infections peuvent également être à l'origine d'anévrismes.

Les faux anévrismes sont la plus part du temps causés par l'extravasation de sang suite au retrait de l'aiguille de dialyse, une technique d'hémostase insuffisante ou inappropriée, une ponction transfixiante et une zone de ponction conduisant à l'affaiblissement ou à la destruction de la paroi du vaisseau [11].

9.2.5.2-Signes et symptômes :

Deux types différents d'anévrismes peuvent être observés (fig13):

- ✚ **Le faux anévrisme** est une rupture locale de la paroi vasculaire apparaissant comme une masse non compressible avec collection de sang à l'extérieur du vaisseau qui contient à la fois des tissus fibreux et de la néointima [11,17,85]. Ils se présentent généralement comme des masses douloureuses, sensibles et pulsatiles. Ils sont à risque de complications telles que les infections, la nécrose cutanée et la rupture [11].

✚ **Les anévrismes vrais** sont limités par une paroi vasculaire. Il y a une dilatation avec perte du parallélisme des trois tuniques de la paroi vasculaire, localisée et permanente [19,69,87].

Cliniquement, ils se présentent comme une dilatation pulsatile localisée, la peau s'amincie progressivement au contact de l'anévrisme.

Le risque majeur est la rupture anévrismale [27].

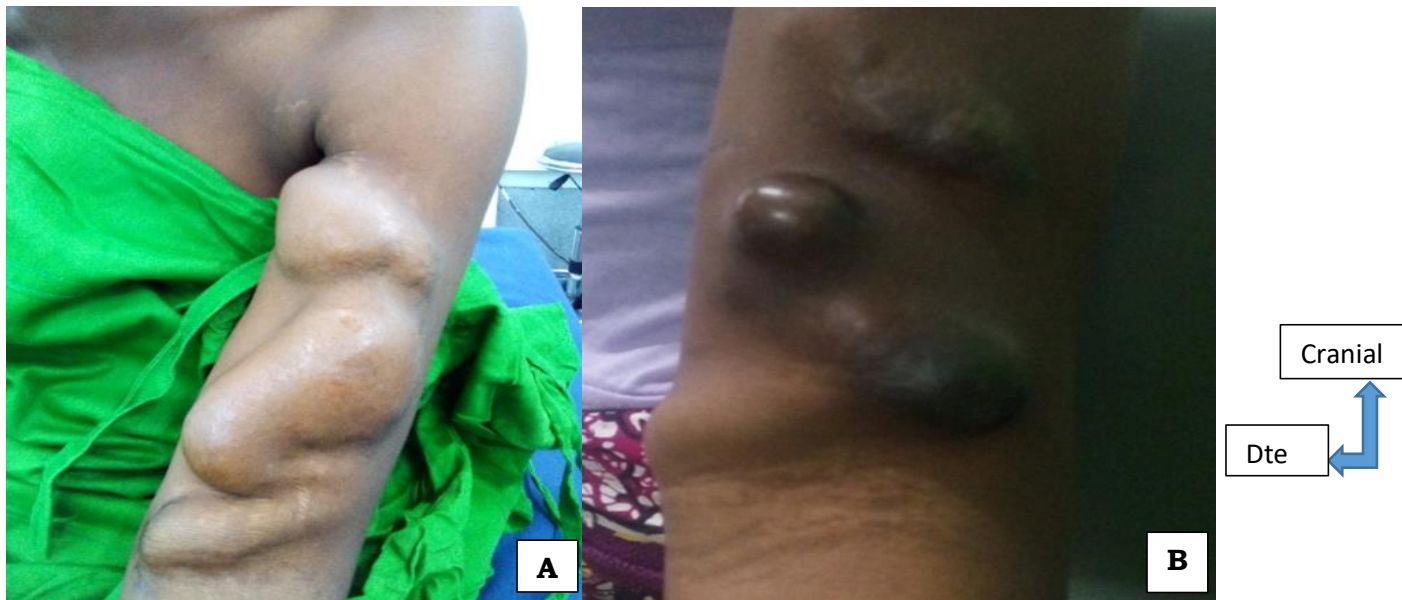

Figure13 : **A**: Anévrisme vrai thrombosé sur FAV huméro-céphalique gauche chez un patient de 40 ans. **B**: Faux anévrisme en pré rupture sur FAV huméro-céphalique droite chez un patient de 45ans. [source : chirurgie thoracique, Hôpital du Mali].

9.2.5.3-Diagnostic :

Les anévrismes se reconnaissent facilement par une tuméfaction pulsatile localisée sur le trajet de la veine artérialisée. Le thrill est présent en l'absence de thrombose. L'écho-Doppler confirme le diagnostic en révélant soit une dilatation localisée de la veine avec perte du parallélisme de la paroi vasculaire (anévrisme vrai) soit un hématome alimenté par une brèche vasculaire (faux anévrisme). Il permet aussi de rechercher la cause (sténose), une thrombose et un haut débit associé [21].

9.2.5.4-Traitement :

A l'heure actuelle, le traitement chirurgical n'est pas encore bien codifié. Le choix entre une exclusion de la fistule devant une dilatation anévrismale ou une chirurgie conservatrice est souvent fait au cas par cas.

En cas de faux anévrisme :

Les faux anévrismes sont traités par évacuation chirurgicale et fermeture de l'orifice vasculaire [61]. En cas de problème infectieux, il faut se résoudre à supprimer la FAV [17].

En cas d'anévrisme vrai :

Le traitement chirurgical des anévrismes artériels obéit aux règles habituelles de la chirurgie artérielle : mise à plat avec mise en place d'un greffon, résection anévrismale et interposition d'un greffon ou mise à plat avec réimplantation de la veine sur l'artère, mise à plat avec fermeture de l'orifice au niveau de la veine.

Le traitement par endoprothèse couverte est une alternative possible [5,17,69].

Lorsqu'il s'agit d'anévrisme veineux vrai, en l'absence d'autres problèmes, l'abstention thérapeutique est la règle malgré la gêne esthétique [17,86].

Dans le cas de FAV natives dégénérées et anévrismales, il faut disséquer progressivement les faces latérales de l'anévrisme pour finalement en réséquer le dôme en emportant la zone d'effraction vasculaire. La réparation est faite par une endoanévrismorrhaphie reconstructrice (anévrismorrhaphie

conservatrice) menée par un double surjet aller-retour de Blalock au monofilament de Prolène® ou d'Ethilon ® 4 × 0 ou 5 × 0 (fig14) [17,21,85]. Le surjet est latéralisé afin de libérer la face antérieure de la fistule pour les ponctions [85].

Le remplacement de la zone lésée par un court segment prothétique de PTFE est également possible. Il faut cependant savoir abandonner à temps une FAV ancienne et très dégénérée et penser à créer rapidement un autre accès qui évitera une dialyse transitionnelle sur cathéter temporaire. Dans quelques cas, il est possible de transformer la FAV en effectuant une anastomose veinoveineuse dans une veine superficielle de proximité [17].

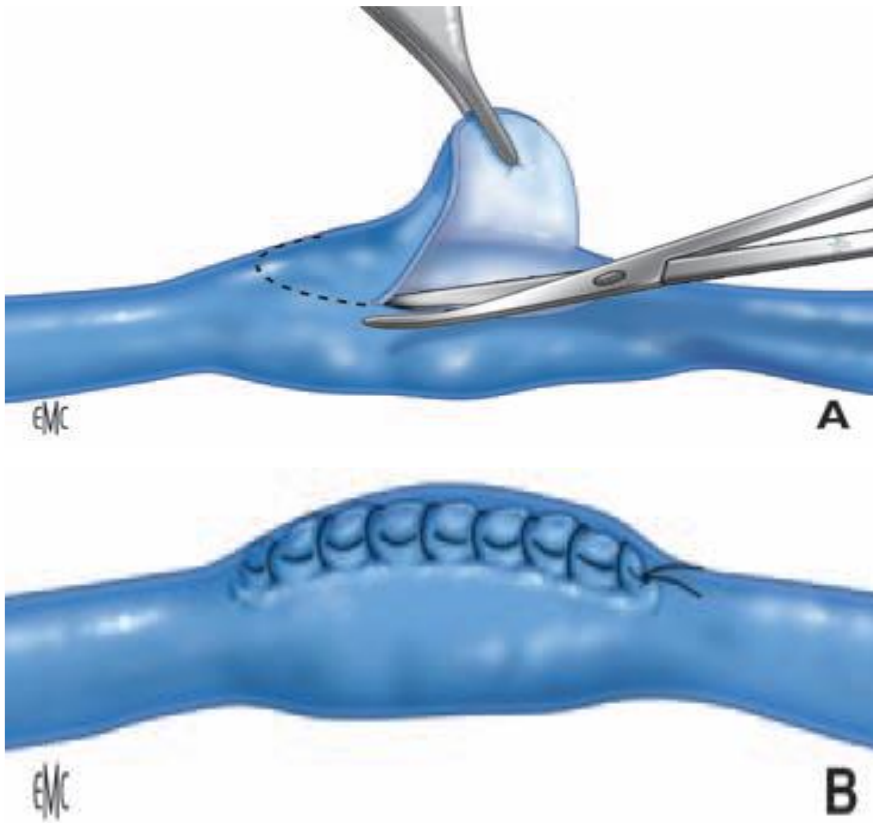


Figure 14: Traitement d'un anévrisme veineux. A. Résection du « dôme saillant ». B. Endoanévrismorrhaphie latérale reconstructrice.

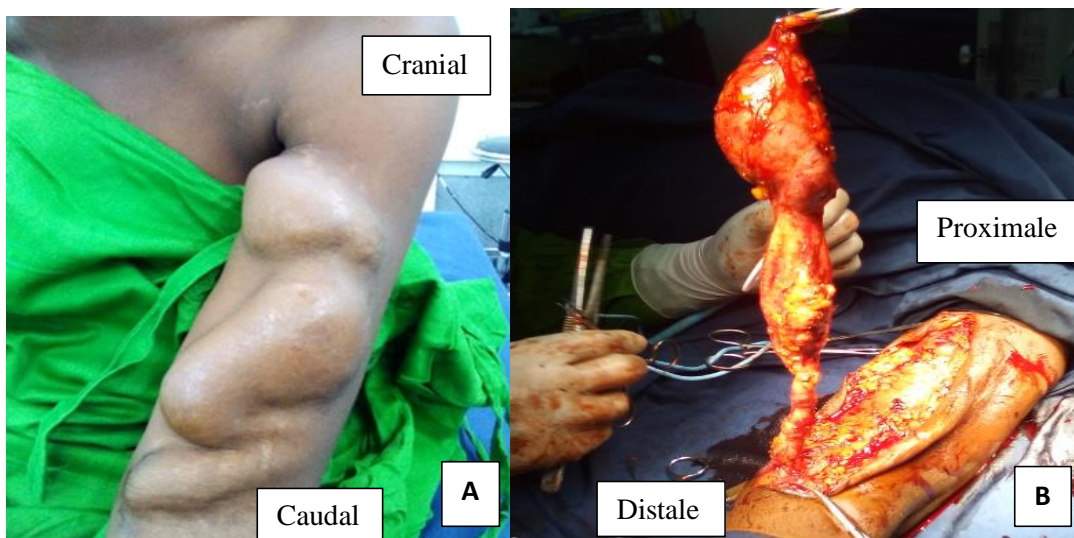


Figure 15: A. Anévrisme huméro-céphalique gauche thrombosé chez un patient de 42 ans ; B. Vue peropératoire de la résection anévrismale. [Source : chirurgie thoracique, Hôpital du Mali].

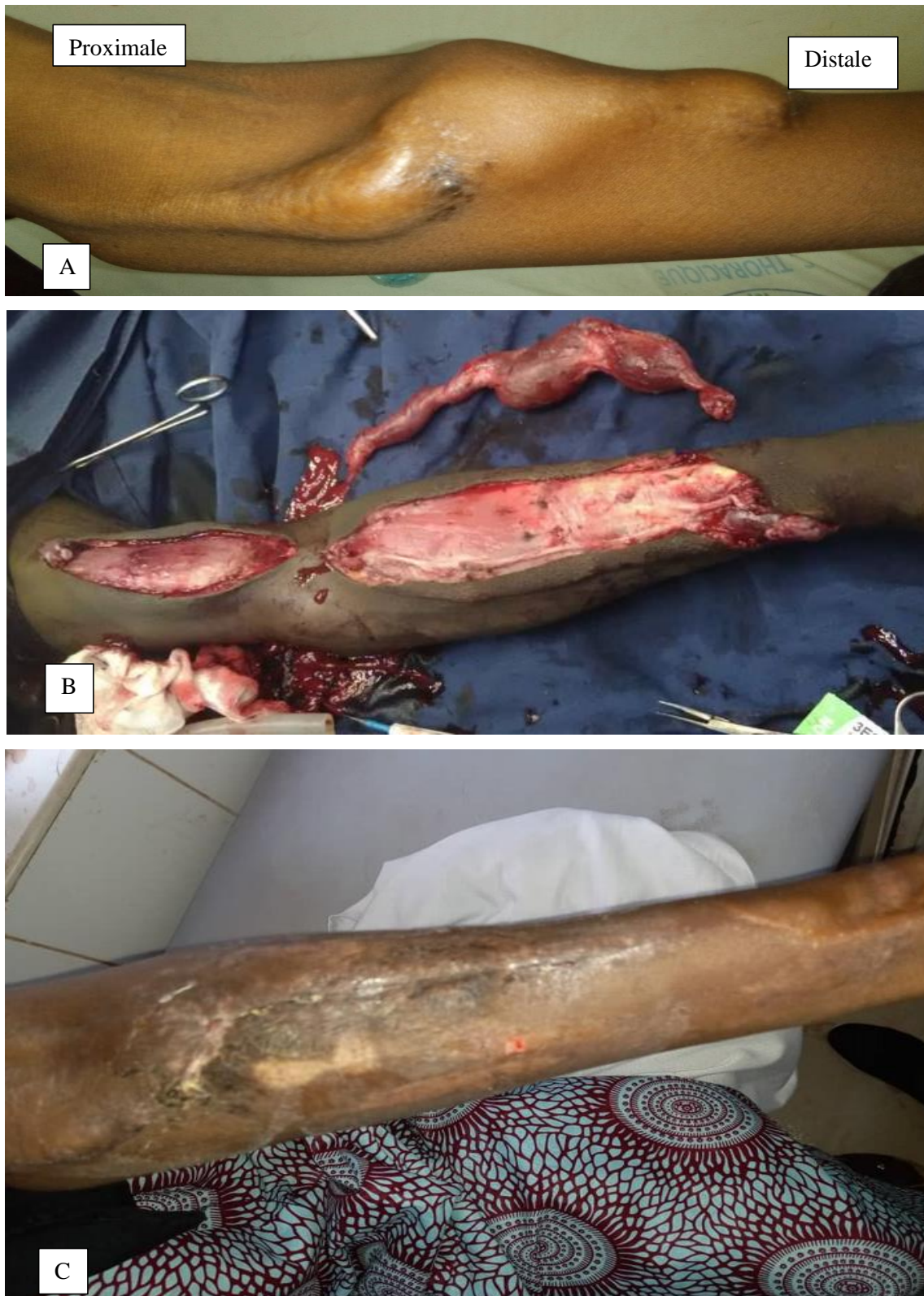

Figure16 : A.Anévrisme vrai sur FAV radio-céphalique gauche chez une patiente de 36 ans. B.Vue per opératoire de la résection anévrismale et l'anastomose huméro-céphalique au coude. C.Cicatrice post-chirurgicale. [Source : chirurgie thoracique, Hôpital du Mali].

9.3-Complications tardives ou à long terme :

9.3.1-Sténose : (voir complications à moyen terme).

9.3.2-Thrombose : (voir complications précoces).

9.3.3-Anévrisme : (voir complication à moyen terme).

9.3.4-Hyperdébit : (voir complications à moyen terme).

9.3.5-Nécrose cutanée (fig17) :

9.9.1-Etiologies :

Deux facteurs étiologiques sont associés : une hyperpression veineuse par sténose d'aval et des ponctions trop rapprochées les unes des autres [19].

9.9.2-Signes et symptômes :

Elle se reconnaît devant l'apparition d'un « clou » noir de quelques millimètres de diamètre, avec un anneau inflammatoire autour, siégeant au milieu d'une zone de ponction, souvent au sommet d'une dilatation anévrismale ou en amont d'une sténose [55].

Le risque majeur est l'hémorragie massive [19].

9.9.3-Diagnostic :

Il est essentiellement clinique par la constatation d'un clou noir au niveau des zones de ponction. L'écho-Doppler peut être réalisé à titre de recherche étiologique [55].

9.9.4-Traitement :

La nécrose nécessite un traitement chirurgical en urgence [55].

Le choix du traitement dépend de l'état de la peau, de l'état de la veine artérialisée, de la présence d'une sténose d'aval et de la présence d'une infection [55]. Le but est d'arrêter définitivement une éventuelle hémorragie, de préserver si possible l'abord vasculaire.

La technique consiste à réséquer la peau nécrosée, suturer la paroi de la veine artérialisée puis assurer une bonne couverture cutanée soit par une plastie cutanée (par rotation d'un lambeau cutané) [19,55], soit par une suture directe sans tension [55].

Il faut toujours rechercher une sténose d'aval associée qui nécessite un traitement propre, généralement par angioplastie endoluminale [19].

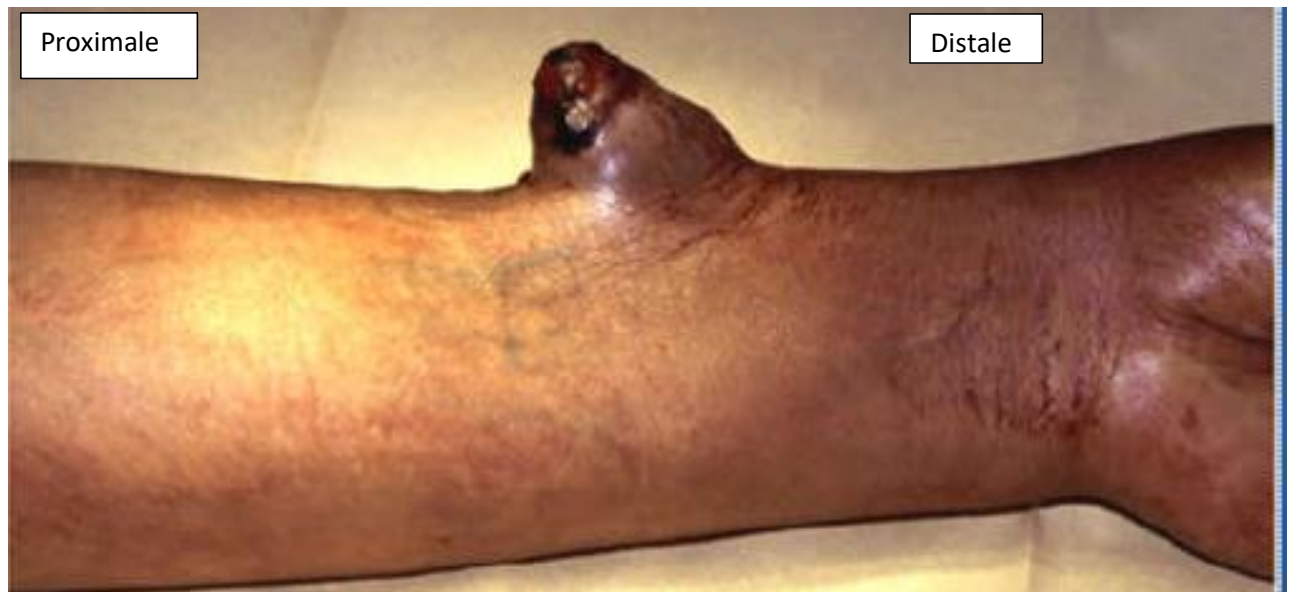

Figure17: Peau cicatricielle, mal vascularisée suite aux ponctions.

[Source : Marek Rawa].

10-Prévention des complications des FAV :

10.1-Individuelle :

- ✚ Vérifier les vibrations de la FAV matin et soir.
- ✚ Consulter immédiatement en cas de douleur, de gonflement, de changement de couleur.
- ✚ Assurer une bonne hygiène du membre.
- ✚ Protéger le membre porteur contre tout traumatisme.
- ✚ Ne pas se coucher sur le membre porteur de la FAV.
- ✚ Ne pas exposer la FAV au soleil ou à une forte chaleur ; si possible humidifier la en appliquant de la pommade.
- ✚ Eviter le port de vêtements serrés et toute charge sur le membre (montre) [29].

10.2-Collective :

- ✚ Préserver le capital vasculaire des insuffisants rénaux en évitant de ponctionner les vaisseaux à la face antérieure de l'avant-bras et du bras.
- ✚ Eviter la pose d'un garrot et la mesure de la tension artérielle sur le membre porteur de la FAV.
- ✚ Eviter les ponctions de la FAV hors des séances de l'hémodialyse.
- ✚ Renforcer l'asepsie lors des manipulations de la FAV.
- ✚ Utiliser des aiguilles adaptées lors de l'hémodialyse [29].

11-Morbimortalité liée au traitement :

Les techniques d'angioplastie endoluminale offrent les meilleures perspectives dans la gestion des complications. Cependant la récurrence de sténose reste fréquente après angioplastie pouvant nécessiter plusieurs séances de traitement [88]. La perméabilité après angioplastie percutanée varie de 41 à 76% à 6 mois et de 31 à 45% à 1 an. L'angioplastie des veines centrales a un taux de perméabilité plus faible à 6 mois, environ 25% [31].

Les complications les plus fréquentes, liées à la chirurgie conventionnelle sont surtout l'hémorragie en post-opératoire immédiate, l'échec de maturation et la thrombose précoce. La mortalité liée au traitement est presque nulle [1].

IV- PATIENTS ET METHODE :

1-Cadre de l'étude :

L'étude a été réalisée dans le service de chirurgie thoracique de l'Hôpital du Mali, créé en septembre 2011 dans le cadre d'une coopération sino-malienne.

Avant sa création, il existait une unité de chirurgie thoracique au service de chirurgie A au CHU du point G. C'est le personnel de cette unité qui a été transféré à l'Hôpital du Mali pour son ouverture.

Il s'occupe principalement de la prise en charge diagnostique et thérapeutique des pathologies chirurgicales du thorax, du cœur et des vaisseaux, des glandes mammaires, de l'œsophage, de la thyroïde ; et accessoirement des activités de chirurgie générale. En plus de cette tâche le service a aussi une mission de formation et de recherche.

Les activités médicales sont actuellement réparties entre 6 chirurgiens thoraciques et cardiovasculaires, 2 chirurgiens généralistes (dont un expatrié), 5 infirmiers titulaires et des vacataires sous la coordination d'un surveillant de service. Le personnel de soutien est composé de brancardiers et des techniciens de surface.

Le service dispose d'une unité d'hospitalisation de 21 lits avec des installations de vide et gaz médicaux, d'une unité de consultation externe, une unité de kinésithérapie.

L'hôpital dispose d'une unité de bloc opératoire rattachée au service d'anesthésie et de réanimation. Ce bloc est composé de 3 salles opératoires dont une est équipée d'un système de bloc intégré de type OR1 relié à une salle de cours et de démonstrations opératoires. Il est commun à tous les services de chirurgie qui sont au nombre de sept. Il est équipé d'une colonne de vidéothoracoscopie, d'un médiastinoscope et d'un amplificateur de brillance. En terme d'imagerie les radiographies numérisées, la tomodensitométrie, les échographies et l'imagerie par résonance magnétique

sont les moyens d'explorations actuellement disponibles. Les radiographies et scanner étaient disponibles tous les jours et toutes les heures en cas d'urgence.

L'examen IRM est réalisé sur programmation. La phlébographie, qui occupe une place importante dans le diagnostic des sténoses proximales et l'angioplastie endoluminale, n'était pas disponible.

Un laboratoire d'analyses médicales qui ne pouvait toujours faire face aux différents examens bactériologiques tels que les hémocultures et les cultures de pus pour des raisons diverses (manque de réactifs, de personnel qualifié à certaines heures, de disques ou de bouillons de culture).

2-Type et période d'étude :

Il s'agissait d'une étude rétrospective, transversale et descriptive allant de janvier 2012 à décembre 2020 (08 ans).

3-Echantillonnage :

3.1-Critères d'inclusion :

Tous les patients pris en charge dans le service pour complication de fistule artério-veineuse native.

3.2-Critères de non inclusion :

Les complications survenant sur FAV prothétiques,
Les complications des cathéters veineux centraux,

3.3-Paramètres étudiés :

Les données de l'examen clinique, de l'imagerie, de la prise en charge thérapeutique et de l'évolution étaient les variables étudiées.

3.4-Collecte de données :

Les informations ont été collectées à partir des dossiers médicaux, des registres de consultation externe, d'hospitalisation, de comptes rendus opératoires, des patients et/ou des familles.

4-Deroulement de l'étude :

4.1-Mode de recrutement et mode de prise en charge:

Tous les dossiers des insuffisants rénaux qui ont séjourné dans le service de chirurgie thoracique étaient revus. Les patients admissibles et joignables étaient convoqués ou contactés au téléphone pour des informations supplémentaires.

4.1.1-Clinique :

L'examen clinique du patient permettait d'évoquer le diagnostic.

4.1.2-Para clinique :

L'écho-Doppler permettait de confirmer le diagnostic de certaines complications (sténoses, thromboses, hématomes, anévrismes, haut débit).

4.2.3-Traitement :

4.2.3.1-Médical :

Le traitement médical, reposait sur l'hygiène corporelle et buccodentaire, l'administration d'antalgique, d'antibiotiques si nécessaire et des soins locaux.

4.2.3.2-Chirurgical :

4.2.3.2.1-Indications :

En cas d'hémorragie une exploration chirurgicale était réalisée dans le but d'obtenir une hémostase parfaite.

En cas d'infection sur FAV on réalisait un prélèvement pour la recherche bactériologique, un parage de la plaie et une suppression de la FAV si nécessaire.

Pour les thromboses et les échecs de maturation, une nouvelle FAV était créée.

En cas d'anévrisme vrai, étaient réalisée une résection du sac anévrisimal plus ou moins la création de nouvelle FAV.

Les faux anévrismes étaient corrigés par évacuation d'hématome et suture de la brèche vasculaire.

Une exclusion de la FAV et la confection d'une nouvelle FAV étaient réalisées en cas d'hyperdébit.

4.2.3.2.2-Préparation du malade :

Les patients qui ont consulté pour une hémorragie, étaient directement amenés au bloc opératoire pour hémostase chirurgicale. Un prélèvement pour l'hémogramme et le groupage/rhésus était réalisé sur table opératoire.

Les patients et leur accompagnant étaient informés sur la complication en cours et ses modalités de prise en charge. Un bilan préopératoire et une consultation pré-anesthésique étaient réalisés.

Les comorbidités associées étaient corrigées (diabète, HTA, anémie sévère) avant l'intervention.

4.2.4-Surveillance et suivi :

La surveillance chirurgicale était systématique et dépendait du type de traitement.

A l'hôpital, de façon générale, elle était clinique et portait sur l'aspect général du malade, l'état du membre, l'état du pansement, l'aspect des téguments, la chaleur cutanée, la présence ou non du pouls distal. Le thrill et le souffle étaient appréciés pour ceux qui ont reçu une nouvelle FAV.

A la sortie, un protocole de surveillance était adapté à chaque patient. Les patients sans signes d'appel étaient vus chaque 72heures en salle de soins pour le pansement et la surveillance de la plaie opératoire. Ils avaient des rendez-vous de consultation externe avec le chirurgien deux semaines après leur sortie, puis un mois, trois mois et six mois. Au cours de ces consultations, un examen clinique était effectué pour s'assurer de l'absence de toute complication.

4.2-Analyse des données :

Les données étaient saisies sur le logiciel Excel 2013 et analysées à l'aide du logiciel statistique SPSS 20, version française (2013). Nous avons utilisé le test khi2 pour comparer nos résultats. Le seuil de significativité a été fixé à un $P < 0,05$.

5-Définitions opérationnelles :

5.1-Complications immédiates ou complications avant l'utilisation de la FAV : se sont celles survenues dans l'intervalle écoulé entre la confection et la première ponction de la FAV.

5.2-Complications à moyen terme : sont celles survenues à partir de la première ponction de la FAV jusqu'à six mois.

5.3-Complications à long terme ou complications tardives : sont celles recueillies au-delà de six mois après la confection de la FAV.

5.4-Maturation de la FAV : La FAV est considérée comme mature lorsque l'artère et la veine se dilatent ; la veine devenant aisément ponctionnable, sans risque de ponctions transfixiantes avec une augmentation considérable de son débit (au moins 600ml/min chez l'adulte et 5-10 ml/kg/min chez l'enfant).

5.5-Hémodialyse précoce sur la FAV : il s'agit d'une hémodialyse réalisée sur la FAV avant trois semaines après sa création.

5.6-Echec primaire de la FAV : il s'agit d'une FAV qui n'a jamais permis de réaliser une hémodialyse depuis sa création.

5.7-Niveau socioéconomique bas : il s'agissait des malades qui n'avaient pas de source de revenu et qui avaient besoin d'une aide financière.

5.8-Niveau socioéconomique moyen : ces patients avaient un revenu entre 40.000 et 150.000 F CFA par mois.

5.9-Niveau socioéconomique bon : ces patients avaient un revenu supérieur à 150.000F CFA par mois.

6-Considération d'éthique :

L'anonymat a été préservé et les résultats n'ont servi qu'à des fins scientifiques.

V-RESULTATS

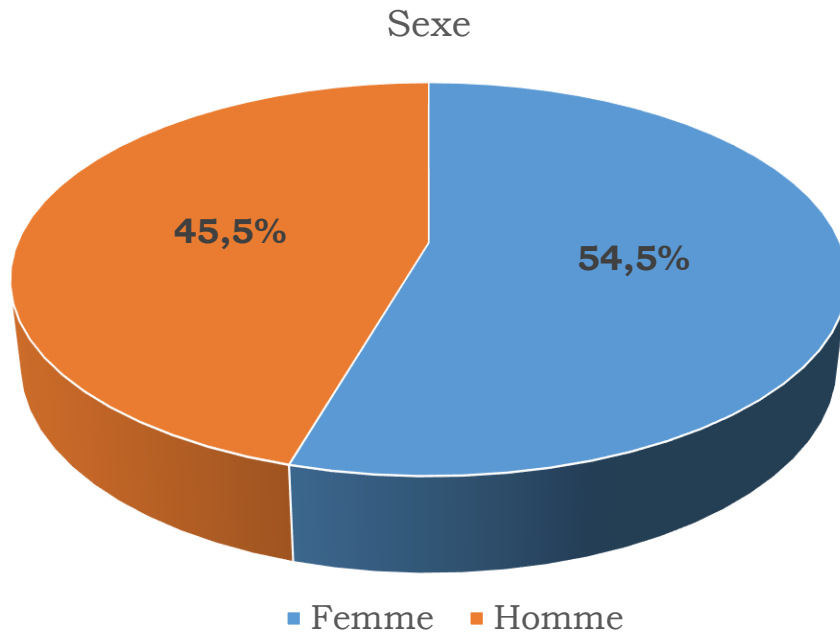
Durant la période de l'étude, 184 insuffisants rénaux chroniques ont été opérés et 77 patients ont présenté une complication de leur FAV, soit une fréquence de 41,8%. Les principales caractéristiques qui suivent, étaient retrouvées chez ces patients.

1-Données sociodémographiques

Tableau 1 : Répartition des patients selon la tranche d'âge.

Tranches d'âge	Effectifs	Pourcentage
20-39	24	31
40-59	37	48
≥ 60ans	16	21
Total	77	100

L'âge moyen était de 46,5 ans avec un écart type de 13,1 ans et des extrêmes de 22 et 77 ans.



Graphique 1 : répartition des patients selon le genre.

Le sex-ratio était de 0,8.

Tableau 2 : répartition des patients selon le niveau socioéconomique.

Niveau socio-économique	Effectifs	Pourcentage
Bon	10	13
Moyen	20	26
Bas	47	61
Total	77	100,0

Le niveau socioéconomique était bas dans 61% des cas.

2-Facteurs de risque de complications des FAV.

Tableau3 : répartition des patients selon les facteurs liés aux soignants.

Facteurs	Effectifs (n=65)	Pourcentage
Hémodialyse précoce sur FAV	2	2,6
Antécédent d'hémodialyse par cathéter veineux central.	63	81,8

Les patients étaient dialysés sur cathéter veineux central dans 81,8% des cas.

Tableau 4 : répartition des patients selon les facteurs liés au patient.

Facteurs liés au patient	Effectifs (n=100)	Pourcentage
Tabac	10	13
Age \geq 60 ans	17	22,1
Choc direct sur FAV	2	2,6
Prise d'anti HTA	69	89,6
Fracture claviculaire droite	1	1,3
Prise d'Anti Vitamine K	1	1,3

La prise d'anti hypertenseur était incriminée dans 89,6% des cas suivie d'un âge avancé dans 22% des cas.

Tableau 5 : répartition des insuffisants rénaux chroniques terminaux selon les comorbidités.

Tares	Effectifs (n=160)	Pourcentage
Vasculopathie	5	6,5
HTA	69	89,6
Diabète	5	6,5
Anémie	77	100
Néphrectomie	2	2,6
Antécédent d'AVC	1	1,3
Hépatite virale B	1	1,3

L'anémie était retrouvée dans 100% des cas, suivie de l'hypertension artérielle dans 89,6% des cas.

3-Aspects cliniques :

Tableau 6 : répartition des patients selon le lieu de confection de FAV.

Lieu de confection	Effectifs	Pourcentage
France	2	2,6
Hôpital du Mali	39	50,6
Mauritanie	1	1,3
CHU du Point G	22	28,6
Structure privée	10	13,0
Tunisie	3	3,9
Total	77	100

Les FAV réalisées à l'Hôpital du Mali représentaient 50,6% des cas.

Tableau 7 : répartition des patients selon le membre porteur.

Membre porteur	Effectifs	Pourcentage
Membre supérieur droit	9	11,7
Membre supérieur gauche	68	88,3
Total	77	100

Le membre supérieur gauche était concerné dans 88,3% des cas.

Tableau 8 : répartition des patients selon le siège de la FAV.

Siège	Effectifs	Pourcentage
Coude	39	50,6
Poignet	38	49,4
Total	77	100

Les FAV étaient réalisées au coude dans 50,6% des cas.

Tableau 9: répartition des patients selon le type d'anastomose.

Type d'anastomose	Effectifs	Pourcentage
Brachio-basilique	6	7,8
Brachio-céphalique	33	42,9
Radio-céphalique	38	49,4
Total	77	100

La FAV radio-céphalique était la plus représentée soit 49,4 % des cas, suivi des FAV brachio-céphalique dans 42,9% des cas.

Tableau 10 : répartition des patients selon le nombre de FAV reçu.

Nombre de FAV	Effectifs	Pourcentage
1 FAV	57	74,0
2 FAV	12	15,6
3 FAV	6	7,8
4 FAV	1	1,3
5 FAV	1	1,3
Total	77	100

La majorité des patients était à leur première FAV soit 74% des cas.

Tableau 11 : répartition des patients selon les signes fonctionnels.

Signes fonctionnels	Effectifs (n= 9)	Pourcentage
Douleur locale	5	6,5
Palpitations	2	2,6
Dyspnée d'effort	2	2,6

La douleur représentait 6,5% des cas.

Tableau 12: répartition des patients selon les signes physiques.

Signes physiques	Effectifs (n=86)	Pourcentage
Hémorragie	11	14,3
Absence de thrill	42	54,5
Tuméfaction locale	32	41,5
Chaleur locale	1	1,3

L'absence de thrill était le signe le plus retrouvé soit 54,5% des cas.

4-Aspects para cliniques :

4.1-Examens biologiques :

Répartition des patients en fonction du taux de leucocyte :

Il existait une hyperleucocytose dans 5 cas soit 6,5%.

Tableau13 : répartition des patients en fonction du taux d'hémoglobine.

Taux d'hémoglobine	Effectifs	Pourcentage
1-6,9g/dl	14	18,2
7-11g/dl	63	81,8
Total	77	100,0

Dans 81,8% des cas les patients avaient un taux d'hémoglobine compris entre 7 et 11g/dl.

4.2-Imagerie :

Tableau 14 : répartition des patients selon le type de complication à l'écho-Doppler.

Echo Doppler	Effectifs (n=42)	Pourcentage
Thrombose totale	14	18,2
Hyper débit	4	5,2
Dilatation anévrismale	10	13
Hématome	10	13
Bas débit + thrombose partielle sur anévrisme	4	5,2

La thrombose totale de la FAV était la plus fréquente soit 18,2% des cas.

5-Aspects diagnostiques :

Tableau 15 : répartition des patients selon le type de complication.

Diagnostic	Effectifs	Pourcentage
Hémorragie	4	5,2
Hématome post-ponction	1	1,3
Infection du site opératoire	1	1,3
Thrombose	28	36,4
Echec de maturation	8	10,4
Anévrismes	31	40,2
Hyperdébit	4	5,2
Total	77	100

Les anévrismes représentaient 40,2% de l'ensemble des complications.

Tableau 16 : répartition des patients selon la période de survenue des complications.

Période de survenue	Effectifs	Pourcentage
Complications précoces	19	24,7
Complications à moyen terme	22	28,6
Complications tardives	36	46,7
Total	77	100

Les complications tardives étaient les plus retrouvées soit 46,7% des cas.

Tableau 17: répartition des patients selon les complications précoces.

Complications précoces	Effectifs (n=19)	Pourcentage
Hémorragie	3	3,9
Infection du site opératoire	1	1,3
Thrombose	15	19,5

La thrombose précoce était retrouvée dans 19,5% des cas.

Tableau 18 : répartition des patients selon les complications à moyen terme.

Complications à moyen terme	Effectifs (n=22)	Pourcentage
Thrombose	5	6,5
Echec de maturation	8	10,4
Anévrismes*	9	11,7

Anévrismes: Faux anévrismes (8), Anévrisme vrai (1). Les anévrismes représentaient 11,7% des cas, suivi de l'échec de maturation dans 10,4%.

Tableau 19: répartition des patients selon les complications tardives.

Complications tardives	Effectifs (n=36)	Pourcentage
Anévrismes*	22	28,6
Hyperdébit	4	5,2
Thrombose	8	10,4
Hémorragie sur points de ponction	1	1,3
Hématome post-ponction	1	1,3

Anévrismes : Faux anévrisme (5), Anévrisme vrai (17).

Les anévrismes étaient les plus représentés soit 28,6% des cas.

6-Données thérapeutiques

Tableau 20: répartition des patients selon le traitement médical.

Traitement	Effectif (n=83)	Pourcentage
Antibiothérapie	6	7,8
Antalgique	76	98,7
Compression d'hémostase	2	2,6
Soins locaux (pansements)	1	1,3

L'administration d'antalgique représentait 96,1%.

NB : deux patients ont reçu un traitement conservateur (par compression).

Tableau 21 : répartition des patients en fonction du geste chirurgical.

Traitement	Effectifs (n=97)	Pourcentage
Hémostase chirurgicale	3	3,9
Suppression de FAV	5	6,5
Parage de plaie	1	1,3
Confection de nouvelle FAV	58	75,3
Résection anévrysmale	20	25,9
Evacuation d'hématome et réparation de la FAV	10	12,9

Une nouvelle FAV était réalisée dans 75,3% des cas.

7-Données évolutives

Tableau 22: répartition des patients selon les complications post-opératoires.

Type de complication	Effectifs (n=5)	Pourcentage
Pseudo anévrisme	1	1,3
Thrombose précoce	1	1,3
Hémorragie	3	3,8

Les hémorragies étaient retrouvées dans 3,4% des cas.

Tableau 23: répartition des patients selon la cause du décès.

Cause du décès	Effectifs	Pourcentage
Hémorragie sur FAV	1	1,3
Rupture d'anévrisme sur FAV	1	1,3
Insuffisance rénale	1	1,3
Total	3	3,9

La mortalité était de 3,9% dont un patient en per opératoire.

8-Données analytiques :

Tableau 24 : siège de la FAV et survenue de complications précoces.

Complications précoces	Hémorragie	Infection	Thrombose	Total
Siège				
Coude	1	1	5	7
Poignet	2	0	10	12
Total	3	1	15	19

P = 0,31 ; il n'existait pas de corrélation statistiquement significative entre le siège de la FAV et la survenue des complications précoces.

Tableau 25 : siège de la FAV et survenue de complications à moyen terme.

Complications à moyen terme	Thrombose	Echec de maturation	Anévrisme	Total
Siège				
Coude	2	4	4	10
Poignet	3	4	5	12
Total	5	8	9	22

P = 0,93 ; il n'existait pas de corrélation statistiquement significative entre le siège de la FAV et la survenue des complications à moyen terme.

Tableau 26 : siège de la FAV et survenue de complications tardives.

Complications tardives	Anévrisme	Hyperdébit	Thrombose	Autres *	Total
Siège					
Coude	16	3	2	1	22
Poignet	6	1	6	1	14
Total	22	4	8	2	36

Autres : hémorragie sur points de ponction et hématome post-ponction.

P = 0,07 ; il n'y avait pas de corrélation statistiquement significative entre le siège de la FAV et la survenue des complications tardives.

Tableau 27: tranche d'âge et survenue des complications.

Complications	Hémorragie	Infection	Thrombose	Echec de maturation	Anévrisme	Hyperdébit	Autres*	Total
Tranche d'âge								
20-39	2	1	5	1	15	0	0	24
40-59	0	0	15	3	15	3	1	37
≥ 60 ans	1	0	8	4	1	1	1	16
Total	3	1	28	8	31	4	2	77

Autres : (voir tableau 26).

P = 0,02 ; il existait une corrélation statistiquement significative entre la tranche d'âge et la survenue des complications.

Tableau 28: Comorbidités et survenue des complications.

Comorbidités	Complications							Total
	Hémorragie	Infection	Thrombose	Echec de maturation	Anévrisme	Hyperdébit	Autres*	
Vasculopathie	0	4	0	1	0	0	0	5
HTA	2	1	25	8	29	4	0	69
Diabète	0	0	3	1	1	0	0	5
Anémie	3	1	28	8	31	4	2	77
Néphrectomie	0	1	0	0	1	0	0	2
Antécédent d'AVC	0	0	1	0	0	0	0	1
Hépatite B	0	0	1	0	0	0	0	1
Total	5	7	58	18	62	8	2	160

Autres : (voir tableau 28).

$P < 0,0001$; il existait une corrélation statistiquement significative entre les comorbidités et la survenue des complications.

VI-Discussion

Nous avons constaté dans cette étude que les complications des FAV natives sont fréquentes soit 41,8%.

1-Données sociodémographiques :

1.1-L'âge :

L'âge moyen de nos patients était de $46,5 \pm 13,1$ ans avec des extrêmes de 22 et 77 ans. Ce résultat est comparable à ceux de Touré I. au Gabon et de Baldé en Guinée qui rapportaient respectivement 48 ± 6 ans et 44 ± 17 ans [7,65]. Ce résultat semble être inférieur à celui observé en Europe qui est d'environ 60 ans [12]. Cette variation de données pourrait s'expliquer par le fait que l'espérance de vie est plus élevée en Europe qu'en Afrique.

1.2-Le sexe :

Une prédominance féminine était constatée dans notre étude avec sex-ratio de 0,8. Ce résultat est similaire à ceux de Hernandez, de Radoui et al qui rapportaient une prédominance féminine avec sex-ratio respectivement de 0,79 et 0,82 [12,66]. Cette prédominance pourrait être due au fait que le calibre artériel est plus petit chez la femme que chez l'homme. Par contre d'autres auteurs rapportaient le contraire. C'est le cas de Nourddine et Boughalem au Maroc, de Zida et al au Burkina, de Fokou et al au Cameroun, de Kalfat et al en Tunisie avec respectivement un sex-ratio de 2, 2,5, 2,7 et 1,37 [1,14,58,89].

1.3-Le niveau socioéconomique :

La majorité de nos patients nécessitaient une intervention de l'assistance médicale dans 61% des cas. Dans leur étude, Togola et al retrouvaient aussi un bas niveau socio-économique dans 60% des cas [16]. Par ailleurs, Zida et al affirmaient que le frein au développement de la prise en charge des patients en insuffisance rénale chronique terminale dans les pays en développement serait d'ordre socio-économique [14]. Cela pourrait être en

rapport avec la chronicité de l'insuffisance rénale et le long parcours des soins.

2-Facteurs de risque de complications des FAV.

Dans notre série un seul patient pouvait avoir plusieurs facteurs de risque. Certains étaient liés au personnel soignant et d'autres au patient lui-même.

Il existait un antécédent d'hémodialyse à travers un cathéter veineux central dans 63 cas soit 81,8%. Ces patients attendaient soit la confection d'une FAV soit la maturation de leur FAV. Dans son étude, Touré CAS rapportait une hémodialyse par cathéter central dans 79,4% [15]. Or les cathéters veineux centraux courent un risque potentiel d'infections et de sténoses veineuses centrales [19]. Ce résultat pourrait être en rapport avec un retard de consultation des patients chez le néphrologue.

D'autres facteurs majeurs étaient présents tels que : le traitement anti hypertenseur dans 69 cas, l'âge avancé (≥ 60 ans) dans 17 cas, le tabagisme dans 10 cas, l'hémodialyse précoce sur FAV dans 2 cas et le choc direct sur la FAV dans 2 cas.

Ailleurs il existait des comorbidités associées telles que : l'anémie dans tous les cas, l'hypertension artérielle dans 69 cas, le diabète dans 5 cas, la vasculopathie dans 5 cas (athérome des membres supérieurs, médiacalcosse artérielle diffuse des membres supérieurs, sténose de la veine sub-clavière gauche et AOMI), la néphrectomie dans 2 cas et l'hépatite B dans 1 cas.

Plusieurs auteurs rapportent la présence de l'hypertension artérielle chez les insuffisants rénaux chroniques à travers le monde.

Dans notre série, 89,6% des patients étaient hypertendus. Tous ces patients prenaient au moins un anti hypertenseur. Ce traitement réduirait le risque cardiovasculaire chez ces patients, mais il peut être à l'origine des épisodes d'hypotension délétères pour la FAV.

Ramanamidora rapportait une association de l'hypertension artérielle et d'autres facteurs de risque dans plus de 90% [33]. Bahadi et al notaient un

traitement antihypertenseur avec au moins deux classes thérapeutiques chez environ 50% de leurs patients [68].

3-Données cliniques

3.1-Lieu de confection de la FAV :

La FAV était confectionnée à l'Hôpital du Mali dans 50,6% des cas. Cela pourrait être dû au fait que l'étude se réalisait dans cet établissement.

3.2-Membre porteur et siège de la FAV :

Dans notre série la FAV était sur le membre supérieur gauche dans 88,3% des cas. La FAV radio-céphalique était la plus représentée soit 49,4%. Nos résultats concordent avec les recommandations de Kidney Disease Outcomes Quality Initiative (KDOQI) (25,86). Cependant la moitié de nos FAV siégeait au pli du coude soit 50,6% des cas. Cette différence pourrait s'expliquer par le fait que certains patients avaient reçu plusieurs FAV.

3.3-Nombre de FAV :

Plusieurs patients avaient reçu au moins deux FAV soit 20 cas avec un total de 108 FAV. Cela pourrait être en rapport avec la fréquence des échecs précoces.

4-Signes cliniques :

Plusieurs signes pouvaient se retrouver chez le même patient.

Il existait un signe fonctionnel dans 11,7% des cas, dominés par la douleur locale soit 6,5% des cas. La douleur reste un symptôme majeur qui pousse le malade à consulter un médecin. Elle permet au médecin de chercher rapidement la cause et d'intervenir à temps. Dans leur étude, Baldé et al retrouvaient la douleur dans 56,9% des cas.

L'examen clinique permet souvent de faire en partie le diagnostic de certaines complications.

C'est le cas des thromboses, le fait important étant la disparition du thrill. Quant aux anévrismes, ils sont évoqués devant la tuméfaction en regard de la voie d'abord ou légèrement à distance [5].

Dans notre série, il y'avait une absence de thrill dans 54,5% des cas, suivi d'une tuméfaction locale dans 41,5% des cas. Nos résultats sont similaires à ceux de jiber et al qui rapportaient une absence de thrill dans 45,2%, suivi d'une tuméfaction locale dans 12,9% [5].

5-Examens para cliniques :

5.1-Biologie :

En cas d'insuffisance rénale chronique, la production par les reins de l'érythropoïétine est réduite, avec comme conséquence une diminution de production des globules rouges [90]. Dans notre étude, une anémie était présente dans tous les cas.

Une hyperleucocytose était retrouvée dans 5 cas. Elle pourrait être due à une infection sur cathéter veineux central.

5.2-Imagerie :

5.2.1-Echo-Doppler :

Actuellement l'écho-Doppler est l'examen de choix pour le diagnostic des complications et des dysfonctionnements des FAV natives, du fait qu'il est peu couteux, disponible, simple, indolore et sans risque d'injection [91]. Dans notre série, il permettait de poser le diagnostic dans 54,6% des cas. Parmi ces complications, il y'avait une thrombose totale dans 18,2%, une dilatation anévrysmale dans 13%, un hématome dans 13%, un hyperdébit dans 5,2% et une association bas débit, thrombose partielle et anévrysmale dans 5,2%. Ailleurs, il permettait à Baldé et al de faire la part entre un hématome intrinsèque et celui extrinsèque [7].

5.2.2-Angiographie (fistulographie) :

L'angiographie n'est plus un examen diagnostique en soi et ne se conçoit que dans la perspective de la dilatation concomitante des sténoses dépistées [51]. Cet examen n'était pas disponible au Mali.

5.2.3-Angio-scanner :

L'angio-scanner n'était pas réalisé du fait d'une part il était cher pour nos patients et d'autre part il y avait un risque de toxicité liée au contraste iodé.

6-Données Diagnostiques

Les complications se répartissaient en trois groupes qui sont : les complications précoces dans 19 cas (24,7%), les complications à moyen terme dans 22 cas (28,6%) et les complications tardives dans 36 cas (46,7%).

Nous avons remarqué que la fréquence des complications augmente avec l'âge de la FAV. Sogodogo avait fait la même remarque dans son étude (3). Cela pourrait se justifier par les ponctions répétitives de la FAV. En effet les ponctions itératives de la FAV, fragilisent la paroi vasculaire et l'expose à la survenue de complication [24,39].

6.1-Complications précoces

Au Mali, la fréquence des complications précoces peut aller de 14 à 70 % puisque certains auteurs tels que Sogodogo, Touré C.A.S et Togola rapportaient respectivement de complications précoces dans 29% des cas, 69,6% des cas et 14% des cas [3,15,16]. Dans notre série, elle était de 24,7% soit 19 cas. Ces complications étaient représentées par la thrombose dans 19,5% des cas (15 cas), l'hémorragie post-opératoire dans 3,9% des cas (3 cas) et l'infection du site opératoire dans 1,3% des cas (1 cas). Les complications précoces étaient également dominées par des thromboses dans la série de Touré C.A.S et celle de Togola et col qui rapportaient respectivement 53,8% et 58,3% [15,16]. Cela pourrait s'expliquer par le fait que l'échographie préopératoire n'était pas systématique au Mali. Le taux faible des complications infectieuses pourrait être lié à la rareté des infections sur fistules artério-veineuses natives. Dans leur étude au Sénégal, Dieng et al n'avaient que 3,5% des cas [20].

6.2-Complications à moyen terme

Les complications à moyen terme étaient de 28,6% soit 22 cas. Parmi ces complications on notait les anévrismes dans 9 cas soit 11,7% (dont 8 cas de faux anévrisme), l'échec de maturation dans 8 cas soit 10,4% et la thrombose dans 5 cas soit 6,5%. Nos données sont différentes de celles rapportées par Touré C.A.S en 2018. Dans son étude les complications à moyen terme étaient de 5,3% avec une prédominance de thrombose dans 58,7% des cas [15]. Ce taux élevé de faux anévrisme dans notre série pourraient être lié soit à une erreur de ponction lors de l'hémodialyse soit à une compression inadéquate après le retrait des aiguilles.

6.3-Complications tardives

Les complications tardives représentaient 46,7% soit 36 cas. Elles étaient dominées par les anévrismes dans 22 cas soit 28,6% (dont 17 cas d'anévrisme vrai), la thrombose dans 8 cas soit 10,4%, l'hyperdébit dans 4 cas soit 5,2%, l'hématome post-ponction dans 1 cas soit 1,3% et l'hémorragie sur points de ponction dans un cas soit 1,3%.

La dilatation anévrysmale sur FAV est un processus lent dont le risque évolue avec l'âge de la FAV. Le délai d'apparition est rapporté dans la littérature entre 1,2 et 4,4 ans après la création de la fistule [85].

Notre résultat (28,6%) avoisine à celui de Fokou et col (Cameroun) qui avaient plus d'anévrismes soit 26,54% [89].

Toutes fois, certains auteurs affirment que les complications tardives sont dominées par la sténose et la thrombose. Par exemple Jiber, Touré C.A.S et Togola rapportaient respectivement une prédominance de thromboses dans 25,8%, 12,7% et 41,6% [5,15,16].

Nous n'avons pas trouvé de sténose dans notre série, mais les thromboses étaient au second rang. Cela pourrait être dû à un défaut de surveillance de la FAV. De ce fait, les signes d'alerte passeront inaperçu et les malades vont consulter au stade de thrombose qui est la complication ultime de la sténose.

7-Données thérapeutiques

7.1-Traitement médical :

Le traitement médical était basé sur l'administration d'antalgique dans 76 cas (98,7%), une antibiothérapie probabiliste dans 6 cas (7,8%), des soins locaux (pansement) dans 1 cas, une compression d'hémostase et l'arrêt temporaire de l'AVK dans 1 cas et une compression d'hématome avec surélévation de membre dans 1 cas. Il s'agissait d'un traitement complémentaire pour la majorité des patients. Mais deux patients avaient reçu un traitement conservateur (compression d'hémostase et compression d'hématome avec surélévation de membre).

Les deux cas d'hématome de Jiber et col s'étaient résorbés également par une simple compression et surélévation du membre [5].

7.2-Traitement chirurgical.

Le traitement chirurgical était réalisé chez 75 patients soit 97,4%. Cela s'explique par le fait que deux patients avaient reçu un traitement conservateur.

7.2.1-Complications hémorragiques :

Les hémorragies lorsqu'elles sont extériorisées ne peuvent être traitées par compression locale et imposent la reprise chirurgicale. Il en est de même pour l'hématome postopératoire qui augmente le risque infectieux [5]. Dans notre série, le traitement des hémorragies post-opératoires reposait sur l'hémostase chirurgicale (3 cas).

7.2.2-Infection :

Dans notre étude, nous avons recensé un cas d'infection du site opératoire. Le traitement chirurgical consistait en la suppression de la FAV associée à un parage de la plaie. Puis une antibiothérapie probabiliste et des soins locaux étaient réalisés. Jiber et al réalisaient dans un premier temps, un traitement conservateur associant un drainage de la plaie, des soins locaux et une antibiothérapie adaptée. La suppression de la FAV était réalisée en cas d'échec [5]. Dans notre cas, la FAV n'était plus récupérable.

7.2.3-Thrombose :

L'avènement des techniques endovasculaires a révolutionné le traitement des thromboses des FAV. En effet, grâce aux techniques de thrombolyse médicamenteuse, de thromboaspiration et parfois de thrombolyse mécanique, il est devenu presque toujours possible de réaliser en un temps la désobstruction de la FAV et surtout le traitement de la sténose veineuse qui est à l'origine de la thrombose [17].

Ces techniques qui permettent de préserver le capital veineux du patient, n'étaient pas disponibles dans notre contexte. Dans notre série, une nouvelle FAV était réalisée dans tous les cas (n=28).

7.2.4-Echec de maturation :

Le traitement des défauts de maturation repose sur l'angioplastie percutanée ou la réfection de l'anastomose voire la confection d'une nouvelle FAV [4]. Notre traitement reposait sur la confection d'une nouvelle FAV dans tous les cas (n=8). Cela pourrait être dû à l'indisponibilité des techniques endovasculaires dans notre contexte.

7.2.5-Anévrismes :

Les faux anévrismes sont traités par évacuation chirurgicale de l'hématome associée à la fermeture de l'orifice vasculaire [19]. Nous rejoignons les données de la littérature, nous avons réalisé une évacuation d'hématome associée à la réparation de la FAV dans 10 cas.

En cas d'anévrisme vrai, l'on peut réaliser une mise à plat avec mise en place d'un greffon, une résection anévrismale et interposition d'un greffon ou une mise à plat avec réimplantation de la veine sur l'artère [17,21,69].

En l'absence d'autres problèmes, l'abstention thérapeutique est la règle malgré la gêne esthétique [17].

Si la FAV est dégénérée et anévrismale, on peut réaliser une anévrismorraphie conservatrice [5,17]. Il faut cependant savoir abandonner à temps une FAV ancienne et très dégénérée et penser à créer rapidement

un autre accès qui évitera une dialyse transitionnelle sur cathéter temporaire [17]. Dans notre étude, nous avons réalisé une résection anévrysmale associée à la confection d'une nouvelle FAV dans 18 cas, et une résection anévrysmale simple dans 2 cas. Derbel et al réalisaient la technique d'anévrysmorrhaphie conservatrice dans tous les cas (n= 40) [85].

7.2.6-Hyperdébit :

Différentes méthodes de correction ont été décrites dont le dénominateur commun est la réduction de débit [86].

En général, la suppression d'une FAV à gros débit s'impose si la création d'une FAV plus distale et à moindre débit est possible [17].

Le recalibrage d'anastomose a l'avantage d'être peu délabrant et ne consomme pas de capital veineux ou artériel. Ce traitement consiste à isoler l'anastomose par clamps sur toutes ses branches. Ensuite une réfection de l'anastomose est réalisée en diminuant son grand axe à environ 4 mm pour les fistules brachiales (6 mm pour les radiales) [84].

Le banding ou cerclage est loin d'avoir fait ses preuves.

En cas de haut débit sur une fistule distale, la ligature de l'artère proximale ne laissant subsister que l'alimentation par l'artère distale à contre-courant permet de réduire le débit de moitié.

En cas de haut débit sur fistule proximale, on a recours à la technique RUDI ; c'est-à-dire la ligature de l'origine de la veine de drainage au coude, suivie de la réalimentation de la veine par un pontage prothétique branché au poignet sur une artère de petit calibre [17,19,21].

Dans notre série, nous avons réalisé une suppression de FAV et la confection d'une nouvelle dans tous les cas (n=4).

8-Données évolutives

Les complications post-opératoires étaient de 6,4%, constituées par l'hémorragie post-opératoire dans 3 cas (3,9%), un pseudo-anévrysmes dans 1 cas (1,3%) et une thrombose précoce dans 1 cas (1,3%). Ce taux faible de complication pourrait être dû à la taille de l'échantillon.

La conduite à tenir était une hémostase chirurgicale dans 3 cas, une cure anévrismale dans 1 cas et une confection de nouvelle FAV dans 1 cas.

Le taux de mortalité lié à la prise en charge des complications des FAV, est faible dans la littérature [31]. Dans notre série, elle était de 3,9% soit 3 cas. Ces décès étaient causés par un choc hémorragique dans 2 cas (hémorragie sur FAV et rupture anévrismale) et l'insuffisance rénale chronique dans 1 cas. Cette mortalité était nulle dans l'étude de Kalfat et celle de Dieng [1,20].

9-Données analytiques :

9.1- Sièges de la FAV et Complications :

Un site distal est la caractéristique ayant la plus forte incidence sur la survenue d'échec selon plusieurs séries. Cela s'explique principalement par des vaisseaux de plus petits calibres et une paroi vasculaire plus fréquemment altérée en rapport avec des ponctions veineuses (voire artérielles) itératives (phlébites, thromboses partielles) chez des patients polymorbides [68].

Dans notre étude, nous n'avons pas trouvé de relation statistiquement significative entre le siège de la FAV et la survenue des complications précoces ni des complications à moyen terme ni des complications tardives avec respectivement $P = 0,31$, $P = 0,93$ et $P = 0,07$. Cela pourrait être dû au fait que plusieurs patients avaient reçu au moins deux FAV avant de consulter dans notre service. Touré CAS n'avait pas trouvé non plus de relation entre le siège et la survenue des complications avec $P = 0,8$ [15].

9.2-Tranche d'âge et complications :

La qualité des vaisseaux s'altère avec l'âge du patient. Ainsi les patients âgés semblent être plus à risque de présenter un échec précoce. Cependant la plupart des publications n'ont pu démontrer clairement le rôle de l'âge dans la survenue des complications [12]. Dans notre étude, il y'avait plus de

thrombose et d'échec de maturation chez les sujets de 60 ans et plus avec $P = 0,02$.

9.3-Comorbidités et complications :

Certaines tares comme le diabète, l'hypertension artérielle, les maladies cardiovasculaires favorisent la survenue de complication des FAV.

Dans notre étude, il y'avait une relation statistiquement significative entre les tares et la survenue des complications avec $P < 0,0001$.

Touré CAS avait trouvé également une corrélation avec $P = 0,02$ [15].

CONCLUSION :

Les complications des FAV natives sont fréquentes.

La prise d'anti hypertenseur et l'antécédent d'hémodialyse par cathéter veineux central sont les facteurs de risque les plus incriminés.

L'écho-Doppler est généralement suffisant pour confirmer le diagnostic.

Le traitement est en général chirurgical et peut souvent nécessiter la création d'une nouvelle FAV.

Ainsi, une plus grande attention devrait être portée sur la prévention de ces complications par les patients en particulier et les utilisateurs en général.

RECOMMANDATIONS :

Aux autorités sanitaires :

- Organiser des séries de formation des chirurgiens sur les techniques de création de FAV et de transplantation rénale.
- Assurer la formation des infirmiers des centres d'hémodialyse sur la gestion des FAV.
- Fournir aux hôpitaux, le matériel adéquat pour la confection de FAV.
- Mettre en place un programme de suivi des FAV.
- Promouvoir la spécialisation en chirurgie vasculaire, en néphrologie et en radiologie interventionnelle.

Au personnel soignant :

- Préserver le capital vasculaire des insuffisants rénaux en évitant de ponctionner les vaisseaux à la face antérieure de l'avant-bras et du bras.
- Eviter la pose d'un garrot et la mesure de la tension artérielle sur le membre porteur de la FAV.
- Eviter les ponctions de la FAV hors des séances de l'hémodialyse.
- Renforcer l'asepsie lors des manipulations de la FAV.
- Utiliser des aiguilles adaptées lors de l'hémodialyse.

Aux patients porteurs de FAV :

- Vérifier les vibrations de la FAV matin et soir.
- Consulter immédiatement en cas de douleur, de gonflement, de changement de couleur.
- Assurer une bonne hygiène du membre.
- Protéger le membre porteur contre tout traumatisme.
- Ne pas se coucher sur le membre porteur de la FAV.
- Ne pas exposer la FAV au soleil ou à une forte chaleur ; si possible humidifier la en appliquant de la pommade.

RESUME

INTRODUCTION : la FAV native correspond à l'anastomose directe, chirurgicale entre une artère et une veine de voisinage dans le but d'avoir un débit sanguin suffisant pour l'hémodialyse (7,17).

OBJECTIF : évaluer les résultats de la prise en charge des complications des fistules artério-veineuses natives pour hémodialyse chronique à l'hôpital du Mali.

PATIENTS ET METHODE : étude rétrospective allant de janvier 2012 à décembre 2020, réalisée dans le service de chirurgie thoracique à l'Hôpital du Mali. Les patients pris en charge pour complication de FAV native étaient inclus.

RESULTATS : 77 cas étaient colligés d'âge moyen de 46,5 ans (22 et 77 ans). Le sex-ratio était de 0,8. Les facteurs de risque majeurs étaient la prise d'anti hypertenseur 89,6% et l'antécédent d'hémodialyse par cathéter veineux central 81,8%. Les complications étaient représentées par les anévrismes 40,2%, les thromboses 36,4%, l'échec de maturation 10,4%, l'hyperdébit 5,2%, l'hémorragie 5,2%, l'hématome post-ponction 1,3% et l'infection du site opératoire 1,3%. Le traitement était chirurgical dans la majorité des cas soit 96%. Les complications post-opératoires étaient de 6,5%. La mortalité était de 3,9%.

CONCLUSION : Les complications des FAV natives sont fréquentes.

Une plus grande attention devrait être portée sur la prévention de ces complications.

Mots clés : Fistule artério-veineuse native pour hémodialyse-Complications-Prise en charge.

BIBLIOGRAPHIE

1. Kalfat T, Ghedira F, Elleuch N et al. Prise en charge des complications des accès d'hémodialyse/ Management of hemodialysis access complications. 2013;9(1):7.
2. Soukaina A. Abord vasculaire chez l'enfant hémodialysé chronique à propos de 26 cas avec revue de littérature. Thèse de médecine, n°100. Rabat 2016;31-40.
3. Sogodogo C. Evaluation de 88 cas de FAV, réalisée dans le service de chirurgie « A » du CHU du Point G. Thèse de médecine. N°07. Bamako 2007 p. 12-63.
4. Pourchez T. Non-maturation, sténoses, thromboses de fistules artérioveineuses : diagnostic et principes du traitement. JMV-J Médecine Vasc. mars 2018;43(2):80-1.
5. Jiber H, Zrihni Y, Zaghloul R et al. Prise en charge des complications des fistules artério-veineuses pour hémodialyse chronique. Pan Afr Med J. 2015;20:1-8.
6. Le Collège des Enseignants de Médecine Vasculaire et de Chirurgie Vasculaire (CFCV). Examen des abords vasculaires de dialyse. Référentiel du collège des enseignants de médecine vasculaire. France; 2021; p. 7-12. (Collège des Enseignants de Médecine Vasculaire). Disponible sur: http://cemv.vascular-e-learning.net/efv/echodoppler/ed_dyalise/Examen%20des%20abords%20vasculaires%20de%20dialyse.pdf
7. Baldé MS, Boubacar A, Diakité F et al. Complications des fistules artério-veineuses chez les patients hémodialysés au centre National d'hémodialyse de Donka / Artriovenous fistula complication in hemodialysed patient at National hospital of Donka. Rev int sc méd Abj -RISM-2019;21,4:334-337. 2019;21(4):334-7.

8. Tanner NC, Da Silva A. Medical adjuvant treatment to increase patency of arteriovenous fistulae and grafts. Cochrane Vascular Group, éditeur. Cochrane Database Syst Rev. juill 2015;(7):14-5.
9. Allaoui N. « Les complications cardio-vasculaires des fistules artérioveineuses des hémodialysés au chu/jra » à propos de 05 cas. Thèse de médecine; n°8517. Antananarivo 2013;13-30.
10. Sidy MS, Elhadj FK, Kane A et al. Aspects épidémiologiques et évolutifs des accès vasculaires pour hémodialyse au Sénégal : étude transversale entre 2013 et 2014. Éditions ESKA. 2014;66(4):18-22.
11. Parisotto MT, Pancirova J. Accès vasculaire - ponctions et soins. 2016 p. 54-129. Disponible sur: https://www.edtnaerca.org/resource/edtna/files/Vascular_Access_book_fr.pdf
12. Hernandez T. Facteurs de risque d'échec précoce des fistules. Thèse de médecine; n°10520. Genève 2007;3-21.
13. Imsand D, Mazzolai L, Haesler E, Teta D. Problèmes dus aux fistules d'hémodialyse : un réseau régional de prise en charge. Rev Med Suisse 2009 ; 5 : 294-8.
14. Zida M, Traoré SS, BONKOUNGOU GP. Les fistules artérioveineuses pour hémodialyse chronique (à propos de 42 cas réalisés au chu yalgado ouedraogo de Ouagadougou). EDUCI 2008. 10(2):4.
15. Touré CAS. Fistules artérioveineuses natives pour hémodialyse à Bamako. Mémoire; 2018 : 17-70.
16. Togola B, Bengaly B, Saye J et al. Complications des fistules artérioveineuses pour hémodialyse chronique dans le service de chirurgie « B » du CHU du Point « G ». Congrès SARAF et SARMU Bamako 2019. p. 2-15.
17. Chiche L. Chirurgie des accès pour hémodialyse. EMC - Tech Chir - Chir Vasc. janv 2008;3(2):1-31.

18. Nourddine M. Les abords vasculaires permanents pour hémodialyse chronique : Techniques, complications et traitements. Thèse de médecine, n°30. Marrakech 2011 p. 4-64.
19. Bourquelot P. Abords vasculaires pour hémodialyse. EMC - Cardiologie-Angéiologie. nov 2005;2(4):566-71.
20. Dieng P, Ciss G, Ba P. Résultats des fistules artério-veineuses pour hémodialyse chronique à Dakar. J Afr. 2011;1:74-7.
21. Jiber H, Naouli H, Bouarhroum A. Prise en charge des anévrismes sur fistules artério-veineuses pour hémodialyse chronique. J Mal Vasc. sept 2015;40(5):318.
22. Alhassan S, Adamu B, Abdu A, Aji S. Outcome and complications of permanent hemodialysis vascular access in Nigerians: A single centre experience. Ann Afr Med. 2013;12(2):127.
23. Kolb I, Twagirumugabe T, Uyisabye I et al. Conversion des abords vasculaires d'urgence pour hémodialyse en fistules natives au Rwanda : à propos de 37 cas. Néphrologie Thérapeutique. nov 2014;10(6):457-62.
24. Pivin E, Silva FACMD, Calanca L et al. Accès vasculaire du patient hémodialysé. Suisse 2019;15:439-42.
25. Kim JT, Chang WH, Oh TY, Jeong YK. La distensibilité veineuse est un facteur clé du succès des fistules artério-veineuses au poignet. Ann Chir Vasc. nov 2011;25(8):1166-70.
26. Van GE, Belenfant X, Barrou B, ADHEMAR JP. Apprentissage chirurgical de la création des abords vasculaires pour hémodialyse : intérêt de la collaboration médico-radio-chirurgicale. Prog Urol, 2005, 15: 339-343. Disponible sur: <https://www.urofrance.org/base-bibliographique/apprentissage-chirurgical-de-la-creation-des-abords-vasculaires-pour>

27. BENALI S. Interet du suivi précoce des insuffisants renaux chroniques avant le traitement de suppléance rénale: à propos de 318 cas. Thèse de médecine; n°198. Rabat 2016 p. 32-4.
28. Beot S, Boccaccini H, Bazin C, Huu TC, Mathias J, Kermarrec E, et al. Les Abords Vasculaires de Dialyse. Nancy 2011:7-24.
29. Weissenbach J, Chamik J, PIRLET AF. Impact de la technique de la boutonnière sur les complications de fistule chez les hémodialysés chroniques. Bachelor 2014;4-75.
30. Schmidli J, Widmer MK, Basile C et al. Editor's Choice – Vascular Access: 2018 Clinical Practice Guidelines of the European Society for Vascular Surgery (ESVS). Eur J Vasc Endovasc Surg. juin 2018;55(6):765-8.
31. Gayon J. Mise en place d'un protocole de surveillance des abords vasculaires d'hémodialyse selon un niveau de risque défini dans une structure d'autodialyse. Bordeaux2; janv 2016;(3182):7-43.
32. Guifo ML, Kaze FF, Ndoumbe A et al. Fistule artério-veineuse ulno-basilique pour hémodialyse au CHU de Yaoundé: à propos de deux cas. Pan Afr Med J. 2013;15:1-4.
33. Ramanamidora DAH. «Evaluation des acces vasculaires d'hémodialyse chronique en pratique courante à Madagascar» Thèse de médecine; n°8028. 2010 p. 14-29. Disponible sur: http://biblio.univ-antananarivo.mg/pdfs/ramanamidoraDiamondraAH_MED_DOC_10.pdf
34. Andrade NC. Soins infirmiers en charge des fistules artério-veineuses : revue de la littérature. Rev Científica Multidiscip Núcleo Conhecimento. 2016;09(11):88-106.
35. Taghizadeh A, Dasgupta P, Khan MS et al. Long-term Outcomes of Brachiobasilic Transposition Fistula for Haemodialysis. Eur J Vasc Endovasc Surg. déc 2003;26(6):670-2.

36. Perlemuter G, Perlemuter L. Guide Pratique Infirmier. 6^e éd. Elsevier Health Sciences; 2020. 1021 p.
37. Ritz E, Zeier M. Vascular access for hemodialysis: will the tunnelled atrial catheter solve the problems? *DMW - Dtsch Med Wochenschr.* 2015;129(47):14-6.
38. Sands JJ. Vascular Access: The Past, Present and Future. *Blood Purif.* 2009;27(1):22-7.
39. Kharboutly Z. Etude de l'Écoulement Sanguin dans des Fistules Arterio-Veineuses Reconstituées à Partir d'Images Médicales. sept 2007;6-21.
40. Gallieni M, Hollenbeck M, Inston N. Recommandations cliniques pratiques sur les soins péri- et postopératoires des fistules et greffes artério-veineuses pour hémodialyse chez l'adulte. France; 2019 p. 5-19. Disponible sur: <https://www.era-edta.org/en/erbp/wp-content/uploads/sites/7/2020/03/VascularAccessFrench.pdf>
41. Coentrão L, Turmel-Rodrigues L. Monitoring Dialysis Arteriovenous Fistulae: It's in our Hands. *J Vasc Access.* juill 2013;14(3):209-15.
42. Pengloan J. La fistule artério-veineuse : quelle surveillance optimale ? *J Mal Vasc.* mars 2015;40(2):96.
43. MERCIER C, BANES E. La surveillance des abords vasculaires: « une dynamique infirmière à Narbonne ». Narbonne; 2011 p. 25-8. Disponible sur: https://www.afidtn.com/medias/annuaire_bibliographie/970-revue-104-p25_.pdf
44. Granolleras C, Branger B, Vecina F et al. Quelle technique utilisez-vous dans la surveillance des fistules artério-veineuses pour hémodialyse ? 2005;17(7):5.
45. Robert T, Trefle G, Mesnard L. Gestion d'une fistule artérioveineuse en réanimation : un abord vasculaire à préserver, conseils pratiques. SRLF Lavoisier SAS. 2015;25:1-3.

46. Société francophone des abords vasculaires (SFAV). Comment prévenir les thromboses des Abords Artérioveineux (AAV) matures utilisés en hémodialyse en 2019 en dix points. France; 2019 p. 1-10. Disponible sur: <https://sfav.org/Publication/SFAV2019/S03-IN019.pdf>
47. Turmel L. Radiologie diagnostique et interventionnelle des accès artérioveineux pour hémodialyse. Collection de la Société française d'imagerie cardiaque et vasculaire. 2011. 60-74 p.
48. Branger B, Granolleras C, Dauzat M. Fréquence des thromboses des fistules artérioveineuses pour hémodialyse: apport de deux méthodes de surveillance: le Doppler et la dilution des ultrasons. *Janv 2004*;17-22.
49. El-Damanawi R, Kershaw S, Campbell G, Hiemstra TF. Successful restoration of arteriovenous dialysis access patency after late intervention. *Clin Kidney J.* févr 2015;8(1):82-6.
50. Hollanda H. Impact de l'hyper-débit et des maladies cardiaques sur l'incidence d'événements cardiovasculaires aigus chez les dialysés. 2014 p. 1-15.
51. Turmel L. Angiographie («fistulographie»). Radiologie diagnostique et interventionnelle des accès artérioveineux pour hémodialyse. Collection de la Société française d'imagerie cardiaque et vasculaire. In 2012. p. 51-62. Disponible sur: https://doi.org/10.1007/978-2-8178-0266-4_9
52. Yu SH, Cook PR, Canty TG et al. Syndrome de vol compliquant les accès pour hémodialyse: facteurs prédictifs et réponse au traitement par la technique DRIL. *Ann Chir Vasc.* mars 2008;22(2):225-30.
53. Boulenger PB. Les complications des abords vasculaires. 2003 p. 19-22. Disponible sur:

https://www.afidtn.com/medias/annuaire_bibliographie/795_template.pdf

54. Gill JR, Storck K, Kelly S. Fatal exsanguination from hemodialysis vascular access sites. *Forensic Sci Med Pathol.* sept 2012;8(3):259-62.
55. Rawa M. Saignement du point de ponction, croute ou necrose sur le trajet de la fistule. *SFAV.* 2018;2-48.
56. Ayzac L, Al Adib M, Albert C et al. Rapport final pour l'année 2012 du réseau de surveillance des infections en hémodialyse - DIALIN. 2012;(3):2-28.
57. Trépanier P, Tremblay C, Muadi MN, Quach C. Étude sur la surveillance et les stratégies de prévention des bactériémies associées aux voies d'accès en hémodialyse, appliquées dans les centres hospitaliers de soins aigus du Québec. 2013. 11-14 p. Disponible sur: <https://www.deslibris.ca/ID/237559>
58. Nourddine M, Boughalem M. Abords vasculaires permanents pour hémodialyse chronique : techniques, complications et traitements. 2011;(10):4.
59. Yaghoubian A. Traitement du syndrome de vol des fistules artérioveineuses par plicature. *Ann Chir Vasc.* janv 2009;23(1):111-6.
60. Franco G. Ischémie de membre liée aux abords vasculaires : prévention, diagnostic et principes du traitement. *JMV-J Médecine Vasc.* mars 2018;43(2):81.
61. Bourquelot P. Traitement chirurgical des complications des abords vasculaires artérioveineux pour hémodialyse chronique (partie 2). *DUTER;* 2016; p.1-9. Disponible sur: <https://duter.unistra.fr/14>.
62. Brunet P. Problèmes posés par l'accès vasculaire pour hémodialyse chez le diabétique. 2014;4.

63. Belkhiria M. Relation entre le diabète et les thromboses des fistules artérioveineuses natives pour hémodialyse : expérience du service de néphrologie du CHU Fattouma Bourguiba de Monastir. *Néphrologie Thérapeutique*. 2016;12(5):313.
64. Hanoy M, Le Roy F. Suivi des abords vasculaires. *JMV-J Médecine Vasc*. mars 2018;43(2):80.
65. Touré I, El-Rapha P. La survie de la 1ère Fistule Artério- Veineuse (FAV) native chez l'hémodialysé chronique. *Gabon* 2010;(98):22-3.
66. Radoui A, Lyoussfi Z, Haddiya I et al. Survie de la première fistule artérioveineuse chez 96 patients hémodialysés chroniques. *Ann Chir Vasc*. juill 2011;25(5):675-8.
67. El Ati Z, Machfar HH, Sioud OO et al. Syndrome métabolique et survie de la fistule artério-veineuse en hémodialyse. *Néphrologie Thérapeutique*. sept 2017;13(5):312.
68. Bahadi A, Bouaiti L, Hamzi MA et al. Les facteurs de survie des fistules artério-veineuses. 2019;23(5):6.
69. Camara F. La technique d'hémostase préventive modifiée dans la gestion des complications des abords vasculaires pour hémodialyse (à propos de 50 cas). Thèse de médecine, N°12. Marrakech 2016;(12):22-45.
70. Sadaghianloo N, Jean-Baptiste E, Islam MS et al. Vascular Access Thrombosis in France: Incidence and Treatment Patterns. *Ann Vasc Surg*. août 2015;29(6):1203-10.
71. Saleh HM, Gabr AK, Tawfik MM, Abouellail H. Prospective, randomized study of cutting balloon angioplasty versus conventional balloon angioplasty for the treatment of hemodialysis access stenoses. *J Vasc Surg*. sept 2014;60(3):1-7.
72. Dolley-hitze T. Prediction of Arteriovenous Fistula Clinical Maturation from Postoperative Ultrasound Measurements: Findings from the Hemodialysis Fistula Maturation Study. 2018:1p. Club des

jeunes néphrologues. Disponible sur:
<https://www.cjnephro.com/bibliographie/bjn110-maturation-de-fistule-arterio-veineuse-etre-predite-lechographie-post-operatoire-5616/>

73. Sadaghianloo N, Declémy S, Hassen-Khodja R. Les abords vasculaires pour hémodialyse en 2018. *JMV-J Médecine Vasc.* mars 2018;43(2):79.
74. Rahil MA. Dysfonction des fistules secondaire à des sténoses multiples : tentative de sauvetage endovasculaire ou abandon et création d'une nouvelle fistule ? *Néphrologie Thérapeutique.* sept 2017;13(5):314.
75. Tessitore N, Bedogna V, Lipari G et al. Bedside Screening for Fistula Stenosis Should Be Tailored to the Site of the Arteriovenous Anastomosis. *Clin J Am Soc Nephrol.* mai 2011;6(5):1073-80.
76. Lee T, Mokrzycki M, Moist L et al. Standardized Definitions for Hemodialysis Vascular Access: definitions for HD vascular access. *Semin Dial.* sept 2011;24(5):515-24.
77. Coentrao L, Faria B, Pestana M. Physical examination of dysfunctional arteriovenous fistulae by non-interventionalists: a skill worth teaching. *Nephrol Dial Transplant.* 2012;27(5):1993-6.
78. Sguit F, Taous H, Simour A et al. L'angioplastie des fistules artérioveineuses d'hémodialyse. *Néphrologie Thérapeutique.* sept 2016;12(5):289.
79. Pichot O. Angioplastie écho-guidée des sténoses d'abord vasculaire. *JMV-J Médecine Vasc.* mars 2018;43(2):81.
80. Raybaud G, Bianchini A, Perot C et al. Angioplastie des sténoses de fistules artérioveineuses d'hémodialyse sous guidage écho-Doppler exclusif (à propos de 13 cas). *J Mal Vasc.* oct 2014;39(5):328.
81. Long B, Bruyere F, Lermusiaux P, Culty T, Boutin J-M, Artru B, et al. Prise en charge des sténoses péri-anastomotiques compliquant

- les abords vasculaires pour hémodialyse. *Prog En Urol.* juill 2008;18(7):462-9.
82. Katsanos K, Karnabatidis D, Kitrou P et al. Paclitaxel-Coated Balloon Angioplasty vs. Plain Balloon Dilatation for the Treatment of Failing Dialysis Access: 6-Month Interim Results From a Prospective Randomized Controlled Trial. *J Endovasc Ther.* avr 2012;19(2):263-72.
83. Turmel L. Grandeur et faiblesse du traitement endovasculaire des complications des abords d'hémodialyse. Collection de la Société française d'imagerie cardiaque et vasculaire. In 2012. p. 1-3. Disponible sur: http://link.springer.com/10.1007/978-2-8178-0266-4_1
84. Hurot JM, Deleaval P, Jean G et al. Évaluation du recalibrage d'anastomose pour traiter les fistules artérioveineuses en hyperdébit. *Néphrologie Thérapeutique.* sept 2016;12(5):289-90.
85. Derbel B, Koubaa MA, Miri R et al. Anévrismorrhaphie conservatrice des fistules artérioveineuses pour hémodialyse. *JMV-J Médecine Vasc.* déc 2019;44(6):380-6.
86. El Bhali H, Zahdi O, Bensaid B et al. Anévrisme veineux juxta-anastomotique d'une fistule au niveau de la tabatière anatomique : une localisation atypique. *Néphrologie Thérapeutique.* févr 2021;17(1):50-2.
87. Khedhiri A, Chaker H, Lazzez K et al. Les anévrismes des fistules artérioveineuses en hémodialyse : étiologies et prise en charge. *Néphrologie Thérapeutique.* sept 2016;12(5):290.
88. Hajji M, Harzallah A, Kaaroud H et al. Epuisement du capital vasculaire en hémodialyse: quelle issue? *Pan Afr Med J.* 2016;25:1-6.
89. Fokou M, Teyang A, Ashuntantang G, Kaze F, Eyenga VC, Chichom Mefire A, et al. Complications of Arteriovenous Fistula for

Hemodialysis: An 8-Year Study. Ann Vasc Surg. juill 2012;26(5):680-4.

90. Lefin I. Les traitements de suppléance de l'insuffisance rénale chronique: pour un choix éclairé. www.nephro-liege-chr.be. sept 2011;4-34.
91. Franco G. Technique et résultats de l'écho-doppler dans les complications non sténosantes des abords vasculaires de l'hémodialyse chronique ischémie, vol, hyperdébit, anévrismes. J Mal Vasc. 2019;28(4):6.

sur membre porteur oui/non, Exposition à la chaleur oui/non,

Autres :

Maladie sous-jacente

Insuffisance rénale chronique oui/non, Cardiopathie oui/non,

Vasculopathie oui/non, HTA oui/non, Diabète oui/non, Coagulopathie
oui/non, Anémie oui/non, Autres :

3/Aspects diagnostiques

a/Clinique :

-Motif de consultation : Tuméfaction de la FAV, Hémorragie,
Douleur du membre, Hyperpulsatilité, Palpitations, Dyspnée,
Absence de thrill, Œdème du membre, Fourmillement, Autres

-Membre dominant : MSD, MSG

-Fréquence d'hémodialyse/semaine : Ancienneté en HD (mois) :

-Lieu de confection de la FAV :

-Date de création de la FAV :

-Membre porteur : MSG MSD Autres.....

-Siège : Poignet, Coude Autres

-Type d'anastomose : Radio-céphalique, Brachio-céphalique, Ulnobasilique, Brachio-basilique, Autres.....

-Nombre de FAV : Durée de vie de la FAV (mois) :

-Durée d'évolution de la complication (jour) :

Mode d'hémodialyse la période de la complication :

Cathéter central, Même FAV, Autres.....

-Inspection :

Conjonctives : Pâles, Peu colorées, Bien Colorées

Hémorragie oui/non, Tuméfaction (en regard de la FAV ou légèrement à distance) oui/non, Circulation collatérale de l'épaule oui/non, Œdème du membre oui/non, Nécrose cutanée oui/non, suppuration oui/non, Pâleur du membre oui/non, Cyanose extrémité oui /non, Autres :

-Palpation :

Membre froid oui/non, Thrill oui/non, Tuméfaction pulsatile oui/non, Pouls distaux perçus oui/non, Douleur provoquée oui/non, Autres.....

-Auscultation : Souffle oui/non, Autres.....

Etat des veines selon la Classification de Bamako :

Classe I, Classe II, Classe III

b/Examens para cliniques :

Biologiques :

GB : HB : Glycémie : TP : TCK : Groupe/Rh :

Morphologiques :

-Echo-doppler : Thrombose, Sténose, Haut débit, Bas débit, Dilatation anévrysmale, Hématome, Autres.....

-Phlébographie : Sténose, Thrombose, Autres.....

-Angio-TDM : Thrombose, Sténose, Anévrisme Autres.....

c/Diagnostic retenu:

-Complications précoces (immédiates) (<1 mois):

Hémorragies oui/non, Infection oui/non, Thrombose oui/non,
Syndrome de vol ischémique oui/non, Autres....

-Complications à moyen terme (1 à 6 mois):

Thrombose oui/non, Sténose oui/non, Echec de maturation
(développement insuffisant de la FAV) oui/non, Hyperdébit oui/non,
Anévrisme oui/non,

Type d'anévrisme : Anévrisme vrai (AV) ; Faux anévrisme (FA).

Autres.....

-Complications à long terme (> 6mois) :

Sténose oui/non, Anévrisme oui/non,

Type d'anévrisme : Anévrisme vrai (AV); Faux anévrisme (FA).

Nécrose cutanée oui/non, Hyperdébit oui/non, Thrombose oui/non,
Autres...

4/Aspects thérapeutiques

Date de l'intervention.....

Hémorragie/Hématome :

Compression d'hémostase oui/non, Hémostase chirurgicale oui/non,

Evacuation d'hématome oui/non, Suppression de FAV oui/non,

Autres :

Infection :

Parage oui/non, Soins locaux oui/non, Antibiothérapie oui/non,

Suppression FAV oui/non, Autres :

Syndrome de vol ischémique :

Revascularisation distale et ligature intermédiaire (DRIL) oui/non,
Suppression de FAV oui/non, Plicature de veine oui/non, Cerclage
(banding) oui/non, RUDI (revision using distal outflow) oui/non,
Amputation de membre oui/non, Autres :

Thrombose :

Thrombectomie par Fogarty oui/non, Thromboaspiration oui/non
Pontage oui/non, Réfection de l'anastomose (réimplantation de la veine
sur artère correspondante ou sur autre artère) oui/non, Création de
nouvelle FAV oui/non, Autres :

Echec de maturation de la FAV :

Angioplastie percutanée oui/non, Création de nouvelle FAV oui/non,
Autres :

Sténose :

Angioplastie percutanée oui/non, Pontage oui/non, Création de
nouvelle FAV oui/non, Réfection de l'anastomose oui/non, Autres :

Anévrismes :

Abstention thérapeutique oui/non, Résection du sac anévrisimal et
fermeture de la veine (suppression) oui/non, Evacuation chirurgicale
de l'hématome et fermeture de l'orifice vasculaire oui/non,
Anévrismorrhaphie conservatrice (endoanévrismorrhaphie
reconstructrice) oui/non, Mise à plat avec réimplantation de la veine
sur l'artère oui/non, Mise à plat avec greffon veineux oui/non, Pose de
stent oui/non. Résection anévrismale puis Création de nouvelle FAV
oui/non, Autres :

Nécrose des sites de ponction :

Parage avec plastie cutanée oui/non, Parage avec fermeture directe sans tension oui/non, Soins locaux oui/non, Antibiothérapie oui/non, Création de nouvelle FAV oui/non, Autres :

Hyperdébit :

Ligature de l'artère proximale oui/non, Banding oui /non, Pontage oui/non, Suppression de FAV oui/non, Création de nouvelle FAV oui /non, Recalibrage d'anastomose oui/non, RUDI oui/non, Autres :

5/Aspects évolutifs

Simple oui/non

*Complication oui/non, Date d'apparition : Cause :

--Type de Complication :

Hémorragies ou hématomes, Infection du site opératoire, Syndrome de vol ischémique, Thrombose, Développement insuffisant de la FAV, Sténose, Anévrisme, Hyperdébit, Décès, Autres.....

--CAT :

Compression d'hémostase, Hémostase chirurgicale, Evacuation d'hématome, Parage, Soins locaux, Antibiothérapie, Amputation de membre, Désobstruction, Pontage, Suppression de FAV, Création de nouvelle FAV, Mise à plat de l'anévrisme, Autres.

Date du décès : Lieu du décès : Hôpital, Domicile, Autres.

Cause du décès : IRC, Complication de la FAV, Pathologie cardiovasculaire, Anémie, Autres.....