

MINISTRE DE L'ENSEIGNEMENT  
SUPERIEUR ET DE LA RECHERCHE  
SCIENTIFIQUE

REPUBLIQUE DU MALI  
UN PEUPLE UN BUT UNE FOI

UNIVERSITE DES SCIENCES, DES TECHNIQUES ET DES TECHNOLOGIES DE  
BAMAKO (U.S.T.T.B)  
FACULTE DE MEDECINE ET D'ODONTO-STOMATOLOGIE  
(F.M.O.S)



Année : 2022-2023

N°.....

TITRE :

APPORT DE L'IMAGERIE DANS LE  
DIAGNOSTIC DES PATHOLOGIES  
CHIRURGICALES NON TRAUMATIQUES  
ABDOMINO-PELVIENNES A L'HOPITAL DE  
SIKASSO

THESE :

Présentée et soutenue publiquement le 04 /12/ 2023  
Devant la faculté de Médecine et d'odonto-stomatologie

Par : **M. Aubin KAMATE**

Pour obtenir le grade de Docteur en Médecine  
(DIPLÔME D'ÉTAT)

JURY

Président : M. Youssouf COULIBALY, Professeur

Membre : M. Souleymane SANOGO, Maître-Assistant

Co-directeur : M. Marie Ange DEMBELE, Radiologue

Directeur : M. Adama Diaman KEITA, Professeur

**LISTE DES ENSEIGNANTS :**

**I. ADMINISTRATION**

DOYEN : **Mr Seydou DOUMBIA** - PROFESSEUR

VICE-DOYEN : **Mme Mariam SYLLA** - PROFESSEUR

SECRETAIRE PRINCIPAL : **Mr Monzon TRAORE** - MAITRE DE CONFERENCES

AGENT COMPTABLE : **Mr Yaya CISSE** - INSPECTEUR DU TRESOR

**II. LES ENSEIGNANTS A LA RETRAITE**

- |                               |                                       |
|-------------------------------|---------------------------------------|
| 1. Mr Ali Nouhoum DIALL       | Médecine interne                      |
| 2. Mr Aly GUINDO              | Gastro-Entérologie                    |
| 3. Mr Mamadou M. KEITA        | Pédiatrie                             |
| 4. Mr Siné BAYO               | Anatomie-Pathologie-Histo-embryologie |
| 5. Mr Sidi Yaya SIMAGA        | Santé Publique                        |
| 6. Mr Abdoulaye Ag RHALY      | Medicine Interne                      |
| 7. Mr Boukassoum HAIDARA      | Législation                           |
| 8. Mr Boubacar Sidiki CISSE   | Toxicologie                           |
| 9. Mr Sambou SOUMARE          | Chirurgie Générale                    |
| 10. Mr Daouda DIALLO          | Chimie Générale & Minérale            |
| 11. Mr Issa TRAORE            | Radiologie                            |
| 12. Mr Mamadou K. TOURE       | Cardiologie                           |
| 13. Mme SY Assitan SOW        | Gynéco-Obstétrique                    |
| 14. Mr Salif DIAKITE          | Gynéco-Obstétrique                    |
| 15. Mr Abdourahamane S. MAIGA | Parasitologie                         |
| 16. Mr Abdel Karim KOUMARE    | Chirurgie Générale                    |
| 17. Mr Amadou DIALLO          | Zoologie - Biologie                   |
| 18. Mr Mamadou L. DIOMBANA    | Stomatologie                          |
| 19. Mr Kalilou OUATTARA       | Urologie                              |
| 20. Mr Amadou DOLO            | Gynéco- Obstétrique                   |
| 21. Mr Baba KOUMARE           | Psychiatrie                           |
| 22. Mr Bouba DIARRA           | Bactériologie                         |
| 23. Mr Bréhima KOUMARE        | Bactériologie — Virologie             |
| 24. Mr Toumani SIDIBE         | Pédiatrie                             |
| 25. Mr Souleymane DIALLO      | Pneumologie                           |



26. Mr Bakoroba COULIBALY	Psychiatrie
27. Mr Seydou DIAKITE	Cardiologie
28. Mr Amadou TOURE	Histo-embryologie
29. Mr Mahamane Kalilou MAIGA	Néphrologie
30. Mr Filifing SISSOKO	Chirurgie Générale
31. Mr Djibril SANGARE	Chirurgie Générale
32. Mr Somita KEITA	Dermato-Léprologie
33. Mr Bougouzié SANOGO	Gastro-entérologie
34. Mr Alhousseini Ag MOHAMED	O.R.L.
35. Mme TRAORE J. THOMAS	Ophtalmologie
36. Mr Issa DIARRA	Gynéco-Obstétrique
37. Mme Habibatu DIAWARA	Dermatologie
38. Mr Yeya Tiémoko TOURE	Entomologie Médicale, Biologie cellulaire, Génétique
39. Mr Sékou SIDIBE	Orthopédie Traumatologie
40. Mr Adama SANGARE	Orthopédie Traumatologie
41. Mr Sanoussi BAMANI	Ophtalmologie
42. Mme SIDIBE Assa TRAORE	Endocrinologie-Diabétologie
43. Mr Adama DIAWARA	Santé Publique
44. Mme Fatimata Sambou DIABATE	Gynéco- Obstétrique
45. Mr Bakary Y. SACKO	Biochimie
46. Mr Moustapha TOURE	Gynécologie/Obstétrique
47. Mr Boubakar DIALLO	Cardiologie
48. Mr Dapa Aly DIALLO	Hématologie
49. Mr Mamady KANE	Radiologie et Imagerie Médicale
50. Mr Hamar A. TRAORE	Médecine Interne
51. Mr. Mamadou TRAORE	Gynéco-Obstétrique
52. Mr Mamadou Sounalo TRAORE	Santé Publique
53. Mr Mamadou DEMBELE	Médecine Interne
54. Mr Moussa Issa DIARRA	Biophysique
55. Kassoum Sanogo	Cardiologie
56. Mr Arouna TOGORA	Psychiatrie
57. Mr Souleymane TOGORA	Odontologie



58. Mr Oumar WANE	Chirurgie Dentaire
59. Mr Abdoulaye DIALLO	Anesthésie — Réanimation
60. Mr Saharé FONGORO	Néphrologie
61. Mr Ibrahim I. MAIGA	Bactériologie — Virologie
62. Mr Moussa Y. MAIGA	Gastro-entérologie — Hépatologie
63. Mr Siaka SIDIBE	Radiologie et Imagerie Médicale
64. Mr Aly TEMBELY	Urologie
65. Mr Tiéman COULIBALY	Orthopédie Traumatologie
66. Mr Zanafon OUATTARA	Urologie
67. Mr Abdel Kader TRAORE	Médecine Interne
68. Mr Bah KEITA	Pneumo-Physiologie
69. Mr Zimogo Zié SANOGO	Chirurgie Générale
70. Mr Samba Karim TIMBO	ORL et Chirurgie cervico-faciale
71. Mr Cheick Oumar GUINTO	Neurologie
72. Mr Samba DIOP	Anthropologie de la Santé
73. Mr Mamadou B. DIARRA	Cardiologie
74. Mr Youssouf SOW	Chirurgie Générale
75. Mme Fatoumata KOUNANDJI	Ophthalmologie
76. Mme Diénéba DOUMBIA	Anesthésie /Réanimation



**LISTE DU PERSONNEL ENSEIGNANT PAR D.E.R. & PAR GRADE**

**D.E.R CHIRURGIE ET SPECIALISTES CHIRURGICALES**

**I. PROFESSEURS / DIRECTEURS DE RECHERCHE**

1. Mr Nouhoum ONGOIBA	Anatomie & Chirurgie Générale
2. Mr Mahamed Amadou KEITE	ORL
3. Mr Youssouf COULIBALY	Anesthésie-Réanimation
4. Mr Sadio YENA	Chirurgie Thoracique
5. Mr Djibo Mahamane DIANGO	Anesthésie-Réanimation
6. Mr Adegné TOGO	Chirurgie Générale chef des DER
7. Mr Bakary Tientigui DEMEBELE	Chirurgie Générale
8. Mr Alhassane TRAORE	Chirurgie Générale
9. Mr Yacaria COULIBALY	Chirurgie Pédiatrique
10. Mr Drissa KONIKOMO	Neurochirurgie

11. Mr Oumar DIALLO	Neurochirurgie
12. Mr Mohamed KEITA	Anesthésie-Réanimation
13. Mr Niani MOUKORO	Gynécologie/Obstétrique
14. Mr Drissa TRAORE	Chirurgie Générale
15. Mr Broulaye Massaoulé SAMAKE	Anesthésie-Réanimation
16. Mr Mamadou Lamine DIAKITE	Urologie
17. Mme Kadidiatou SINGARE	ORL-Rhino-laryngologie
18. Mr Youssouf TRAORE	Gynécologie/Obstétrique
19. Mr Japhet Pobanou THERA	Ophthalmologie
20. Mr Honoré Jean Gabriel BERTHE	Urologie
21. Mr Aladji Seidou DEMBELE	Anesthésie-Réanimation
22. Mr Soumaila KEITA	Chirurgie Générale
23. Mr Moussa Abdoulaye OUATTARA	Chirurgien Thoracique et Cardio-vasculaire
24. Mr Seydou TOGO	Chirurgien Thoracique et Cardio-vasculaire
25. Mr Birama TOGOLA	Chirurgie Générale



**II. MAITRES DE CONFERENCES / MAITRES DE RECHERCHES**

1. Mr Nouhoum NIANI	Anesthésie-Réanimation
2. Mr Lamine TRAORE	Ophthalmologie
3. Mr Ibrahima TEGUETE	Gynécologie /Obstétrique
4. Mr Dramane Nafo CISSE	Urologie
5. Mr Mamadou Tidiani COULIBALY	Urologie
6. Mr Moussa Salif DIALLO	Urologie
7. Mr Alkadri DIARRA	Urologie
8. Mr Amadou KASSOGUE	Urologie
9. Mr Boubacar BAH	Médecine et chirurgie buccale
10. Mr Lassana KANTE	Chirurgie Générale
11. Mr Bréhima COULIBALY	Chirurgie Générale
12. Mr Hamidou Baba SACKO	ORL
13. Mme Fatoumata SYLLA	Ophthalmologie
14. Mr Tioukany THERA	Gynécologie
15. Mr Siaka SOUMAORO	ORL
16. Mr Adama I GUINDO	Ophthalmologie

17. Mr Seydou BAGAYOKO	Ophtalmologie
18. Mr Koniba KEITA	Chirurgie Générale
19. Mr Sididki KEITA	Chirurgie Générale
20. Mr Amadou TRAORE	Chirurgie Générale
21. Mr Bréhima BENGALY	Chirurgie Générale
22. Mr Madiassa KONATE	Chirurgie Générale
23. Mr Sékou Bréhima SOUMARE	Chirurgie Générale
24. Mr Boubacar KAREMBE	Chirurgie Générale
25. Mr Aboulaye DIARRA	Chirurgie Générale
26. Mr Idrissa TOUNKARA	Chirurgie Générale
27. Mr Issa Amadou	Chirurgie Générale
28. Mr Boubacar GUINDO	ORL-CCF
29. Mr Youssouf SIDIBE	ORL
30. Mr Fatomaga Issa KONE	ORL
31. Mr Seydina Alioune BEYE	Anesthésie-Réanimation
32. Mr Hammadoun DICKO	Anesthésie-Réanimation
33. Mr Moustapha Issa MANGANE	Anesthésie-Réanimation
34. Mr Thierno Madane DIOP	Anesthésie-Réanimation
35. Me Mamadou Karim TOURE	Anesthésie-Réanimation
36. Mr Abdoul Hamidou ALMEIMOUNE	Anesthésie-Réanimation
37. Mr Siriman Abdoulaye KOITA	Anesthésie-Réanimation
38. Mr Mahamadoun COULIBALY	Anesthésie-Réanimation
39. Mr Abdoulaye NAPO	Ophtalmologie
40. Mr Nouhoum GUIROU	Ophtalmologie
41. Mr Bougady COULIBALY	Prothèse Scellée
42. Mme Kadidiatou Oumar TOURE	Orthopédie Dento-Faciale
43. Mr Amady COULIBALY	Stomatologie et chirurgie Maxillo-Faciale
44. Mr Oumar COULIBALY	Neurochirurgie
45. Mr Mahamadou DAMA	Neurochirurgie
46. Mr Mamadou Salia DIARRA	Neurochirurgie
47. Mr Youssouf SOGOBA	Neurochirurgie
48. Mr Moussa DIALLO	Neurochirurgie



49. Mr Amadou BOCOUM	Gynécologie/Obstétrique
50. Mme Aminata KOUMA	Gynécologie/Obstétrique
51. Mr Mamadou SIMA	Gynécologie/Obstétrique
52. Mr Seydou FANE	Gynécologie/Obstétrique
53. Mr Ibrahim Ousmane KANTE	Gynécologie/Obstétrique
54. Mr Alassane TRAORE	Gynécologie/Obstétrique
55. Mr Soumana Oumar TRAORE	Gynécologie/Obstétrique
56. Mr Abdoul Kadri MOUSSA	Orthopédie Traumatologie
57. Mr Layes TOURE	Orthopédie Traumatologie

### **III. MAITRES ASSISTANTS / CHARGES DE RECHERCHE**

1. Mr Ibrahim SANKARE	Chirurgie Thoracique et cardio vasculaire
2. Mr Abdoul Aziz MAIGA	Chirurgie Thoracique
3. Mr Ahmed BAH	Chirurgie dentaire
4. Mr Seydou GUEYE	Chirurgie buccale
5. Mr Mohamed Kassoum DJIRE	Chirurgie Pédiatrique
6. Mme Fadima Kouréissy TALL	Anesthésie-Réanimation
7. Mr Daouda DIALLO	Anesthésie -Réanimation
8. Mr Abdoulaye TRAORE	Anesthésie-Réanimation
9. Mr Abdoulaye KASSAMBARA	Stomatologie et chirurgie Maxillo-faciale
Mamadou DIARRA	Ophtalmologie
11. Mme Assiatou SIMAGA	Ophtalmologie
12. Mr Sidi Mohamed COULIBALY	Ophtalmologie
13. Mr Mahamadou DIALLO	Orthopédie Traumatologie
14. Mme Hapssa KOITA	Stomatologie et chirurgie Maxillo-faciale
15. Mr Alhousseini TOURE	Stomatologie et chirurgie Maxillo-faciale
16. Mr Aboulaye SISSOKO	Gynécologie/Obstétrique
17. Mr Kalifa COULIBALY	Chirurgie Orthopédique et Traumatologie



### **IV. ASSISTANTS /ATTACHES DE RECHERCHE**

1. Mme Lydia B. SITA	Stomatologie
----------------------	--------------

#### **D.E.R. DES SCIENCES FONDAMENTALES**

##### **I. PROFESSEURS /DIRECTEURS DE RECHERCHE**

1. Mr Cheick Bougadari TRAORE	Anatomie-Pathologie Chef de DER
2. Mr Boukarou KAMATE	Anatomie-Pathologie

3. Mr Mahamadou A THERA Parasitologie-Mycologie
4. Mr Djibril SANGARE Entomologie Moléculaire Médicale
5. Mr Guimogo DOLO Entomologie Moléculaire Médicale
6. Mr Bakary MAIGA Immunologie
7. Mme Safiatou NIARE Parasitologie-Mycologie

**II. MAITRES DE CONFERANCES / MAITRES DE RECHERCHE**

1. Mr Karim TRAORE Parasitologie-Mycologie
2. Mr Abdoulaye KONE Parasitologie-Mycologie
3. Mr Moussa FANE Biologie, Santé publique, Santé environnement
4. Mr Mamoudou MAIGA Bactériologie-Virologie
5. Mr Bassirou DIARRA Bactériologie-Virologie
6. Mme Aminata MAIGA Bactériologie-Virologie
7. Mr Aboubacar Alassane OUMAR Pharmacologie
8. Mr Bréhima DIAKITE Génétique et Pathologie Nucléaire
9. Mr Yaya KASSOGUE Génétique et Pathologie Nucléaire
10. Mr Oumar SAMASSEKOU Génétique /Génomique
11. Mr Mamadou BA Biologie, Parasitologie, Entomologie Médicale
12. Mr Bourouma COULIBALY Anatomie- Pathologie
13. Mr Sanoukho COULIBALY Toxicologie
14. Mr Boubacar Sidiki Ibrahim DRAME Biologie Médicale / Biochimie Clinique
15. Mr Sidi Boula SISSOKO Histologie embryologie et cytogénétique



**III. MAITRES ASSISTANTS / CHARGES DE RECHERCHE**

1. Mme Djèneba Bocar FOFANA Bactériologie-Virologie
2. Mr Bamodi SIMAGA Physiologie
3. Mme Maraim TRAORE Pharmacologie
4. Mr Saidou BALAM Immunologie
5. Mme Arhamatoulaye MAIGA Biochimie
6. Mr Modibo SANGARE Pédagogie en Anglais adapté à la Recherche Biomédicale
7. Mr Hama Abdoulaye DIALLO Immunologie
8. Mr Adama DAO Entomologie Médicale



- |                                |                                      |
|--------------------------------|--------------------------------------|
| 9. Mr Ousmane MAIGA            | Biologie, Entomologie, Parasitologie |
| 10. Mr Cheick Amadou COULIBALY | Entomologie                          |
| 11. Mr Drissa COULIBALY        | Entomologie Médicale                 |
| 12. Mr Abdallah Amadou DIALLO  | Entomologie, Parasitologie           |
| 13. Mr Sidi BANE               | Immunologie                          |
| 14. Mr Moussa KEITA            | Entomologie, Parasitologie           |

**D.E.R. DE MEDECINE ET SPECIALITES MEDICALES**

**I. PROFESSEURS /DIRECTEURS DE RECHERCHE**

- |                               |                                       |
|-------------------------------|---------------------------------------|
| 1. Mr Adama Diaman KEITA      | Radiologie et Imagerie Médicale       |
| 2. Mr Soukalo DAO             | Maladies Infectieuses et Tropicales   |
| 3. Mr Daouda K MINTA          | Maladies Infectieuses et Tropicales   |
| 4. Mr Boubacar TOGO           | Pédiatrie                             |
| 5. Mr Moussa T. DIARRA        | Hépto Gastro-Entérologie              |
| 6. Mr Ousmane FAYE            | Dermatologie                          |
| 7. Mr Youssoufa Mamadou MAIGA | Neurologie                            |
| 8. Mr Yacouba TOLOBA          | Pneumo-physiologie <b>Chef de DER</b> |
| 9. Mme Mariam SYLLA           | Pédiatrie                             |
| 10. Mme Fatoumata DICKO       | Pédiatrie                             |
| 11. Mr Souleymane COULIBALY   | Psychologie                           |
| 12. Mr Mahamadou DIALLA       | Radiologie et Imagerie Médicale       |
| 13. Mr Ichaka MENTA           | Cardiologie                           |
| 14. Mr Abdoul Aziz DIAKITE    | Pédiatrie                             |
| 15. Mr Souleymane COULIBALY   | Cardiologie                           |

**II. MAITRES DE CONFERENCES / MAITRES DE RECHERCHE**

- |                            |                  |
|----------------------------|------------------|
| 1. Mme Kaya Assetou SOUKHO | Médecine Interne |
| 2. Mme Djénébou TRAORE     | Médecine Interne |
| 3. Mr Djibril SY           | Médecine Interne |
| 4. Mr Idrissa Ah. CISSE    | Rhumatologie     |
| 5. Mr Ilo Bella DIALLO     | Cardiologie      |
| 6. Mr Youssouf CAMARA      | Cardiologie      |



7. Mr Mamadou DIAKITE	Cardiologie
8. Mr Massama KONATE	Cardiologie
9. Mr Ibrahim SANGARE	Cardiologie
10. Mr Samba SIDIBE	Cardiologie
11. Mme Asmaou KEITA	Cardiologie
12. Mr Mamadou TOURE	Cardiologie
13. Mme COUMBA Adiaratou THIAM	Cardiologie
14. Mr Boubacar SONFO	Cardiologie
15. Mme Mariam SACKO	Cardiologie
16. Mr Anselme KONATE	Hépatogastro-entérologie
17. Mme Kadiatou DOUMBIA	Hépatogastro-entérologie
18. Mme Hourouma	Hépatogastro-entérologie
19. Mme Sanra Déborah SANOGO	Hépatogastro-entérologie
20. Mr Adama Aguisa DICKO	Dermatologie
21. Mr Yamoussa KARABINTA	Dermatologie
22. Mr Mamadou GASSAMA	Dermatologie
23. Mr Issa KONATE	Maladies infectieuses et tropicales
24. Mr Yacouba CISSOKO	Maladies infectieuses et tropicales
25. Mr Garan DABO	Maladies infectieuses et tropicales
26. Mr Abdoulaye Mamadou TRAORE	Maladies infectieuses et tropicales
27. Mr Hamidou Oumar BA	Cardiologie
28. Mr Mody Abdoulaye CAMARA	Radiologie et imagerie médicale
29. Mr Salia COULIBALY	Radiologie et imagerie médicale
30. Mr Koniba DIABATE	Radiothérapie
31. Mr Adama DIAKITE	Radiothérapie
32. Mr Aphou Sallé KONE	Radiothérapie
33. Mr Souleymane dit Papa COULIBALY	Psychiatrie
34. Mr Seybou HASSANE	Neurologie
35. Mr Guida LANDOURE	Neurologie
36. Mr Thomas COULIBAL	Neurologie
37. Mme Fatoumata Léonie DIAKITE	Pédiatrie
38. Mr Belco MAIGA	Pédiatrie



- |                                     |  |
|-------------------------------------|--|
| 39. Mme Djénéba KONATE              | Pédiatrie  |
| 40. Mr Fousseyni TRAORE             | Pédiatrie  |
| 41. Mr Karamoko SACKO               | Pédiatrie  |
| 42. Mme Lala N'Drainy SIDIBE        | Pédiatrie  |
| 43. Mme SOW Djénéba SYLLA           | Endocrinologie, Maladies Métaboliques et Nutrition |
| 44. Mr Dianguina dit Noumou SOUMARE | Pneumologie  |
| 45. Mme Khadidia OUATTARA           | Pneumologie  |
| 46. Mr Hamadoun YATTARA             | Néphrologie  |
| 47. Mr Seydou SY                    | Néphrologie  |

### **III. MAITRES ASSISTANTS/ CHARGES DE RECHERCHE**

- |                                 |                                      |
|---------------------------------|--------------------------------------|
| 1. Mr Mahamadoun GUINDO         | Radiologie et Imagerie Médicale      |
| 2. Mr Mamadou N'DIAYE           | Radiologie et Imagerie Médicale      |
| 3. Mme Hawa DIARRA              | Radiologie et Imagerie Médicale      |
| 4. Mr Issa CISSE                | Radiologie et Imagerie Médicale      |
| 5. Mr Mamadou DEMBELE           | Radiologie et Imagerie Médicale      |
| 6. Mr Ouncoumba DIARRA          | Radiologie et Imagerie Médicale      |
| 7. Mr Ilias GUINDO              | Radiologie et Imagerie Médicale      |
| 8. Mr Abdoulaye KONE            | Radiologie et Imagerie Médicale      |
| 9. Mr Alassane KOUMA            | Radiologie et Imagerie Médicale      |
| 10. Mr Aboubacar Sidiki N'DIAYE | Radiologie et Imagerie Médicale      |
| 11. Mr Souleymane SANOGO        | Radiologie et Imagerie Médicale      |
| 12. Mr Ousmane TRAOE            | Radiologie et Imagerie Médicale      |
| 13. Mr Boubacar DIALLO          | Médecine Interne                     |
| 14. Mr Jean Paul DEMBELE        | Maladies Infectieuses et Tropicales  |
| 15. Mr Mamadou A.C. CISSE       | Médecine d'Urgence                   |
| 16. Mr Adama Seydou SISSOKO     | Neurologie-Neurophysiologie          |
| 17. Mme Siritio BERTHE          | Dermatologie                         |
| 18. Mme N'DIAYE Hawa THIAM      | Dermatologie                         |
| 19. Mr Djigui KEITA             | Rhumatologie                         |
| 20. Mr Souleymane SIDIBE        | Médecine de la Famille/Communautaire |
| 21. Mr Drissa Mansa SIDIBE      | Médecine de la Famille/Communautaire |
| 22. Mr Issa Souleymane GOITA    | Médecine de la Famille/Communautaire |



**IV. ASSISTANTS/ ATTACHES DE RECHERCHE**

1. Mr Boubacari Ali TOURE Hématologie Clinique
2. Mr Yacouba FOFANA Hématologie
3. Mr Diakalia Siaka BERTHE Hématologie

**D.E.R. DE SANTE PUBLIQUE**

**I. PROFESSEURS / DIRECTEURS DE RECHERCHE**

1. Mr Seydou DOUMBIA Epidémiologie
2. Mr Hamadoun SANGHO Santé Publique, Chef de D.E.R.
3. Mr Cheick Oumar BAGAYOKO Informatique Médicale

**II. MAITRE DE CONFERANCES /MAITRE DE RECHERCHE**

1. Mr Sory Ibrahim DIAWARA Epidémiologie
2. Mr Housseini DOLO Epidémiologie
3. Mr Oumar SANGHO Epidémiologie
4. Mr Abdourahmane COULIBALY Anthropologie de la Santé
5. Mr Oumar THIERO Biostatistique/Bio-informatique

**III. MAITRES ASSISTANTS /CHARGES DE RECHERCHE**

1. Mr Ousmane LY Santé Publique
2. Mr Ogobara KODIO Santé Publique
3. Mr Cheick Abou COULIBALY Epidémiologie
4. Mr Moctar TOUNKARA Epidémiologie
5. Mr Nouhoum TELLY Epidémiologie
6. Mme Laila Fatouma TRAORE Santé Publique
7. Mr Nafomon SOGOBA Epidémiologie
8. Mr Cheick Papa Oumar SANGARE Nutrition
9. Mr Salia KEITA Médecine de la famille/communautaire
10. Mr Samba DIARRA Anthropologie de la santé



**IV. ASSISTANTS / ATTACHES DE RECHERCHE**

1. Mr Seydou DIARRA Anthropologie de la santé
2. Mr Abdrahamane ANNE Bibliothéconomie-Bibliographie
3. Mr Mohamed Mounine TRAORE Santé communautaire
4. Mr Souleymane Sékou DIARRA Epidémiologie
5. Mme Fatoumata KONATE Nutrition et Diététique

- |                        |                                    |
|------------------------|------------------------------------|
| 6. Mr Bakary DIARRA    | Santé publique                     |
| 7. Mr Ilo DICKO        | Santé publique                     |
| 8. Mr Moussa SANGARE   | Orientation, contrôle des maladies |
| 9. Mr Mahamoudou TOURE | Epidémiologie                      |

**V. CHARGES DE RECHERCHES & ENSEIGNANTS VACATAIRES**

- |                                     |                              |
|-------------------------------------|------------------------------|
| 1. Mr Ousseynou DIAWARA             | Parodontologie               |
| 2. Mr Amsalla NIANG                 | Odonto Préventive et Sociale |
| 3. Mme Daoulata MARIKO              | Stomatologie                 |
| 4. Mr Issa COULIBALY                | Gestion                      |
| 5. Mr Klétiogui Casmir DEMBELE      | Biochimie                    |
| 6. Mr Brahima DICKO                 | Médecine Légale              |
| 7. Mr Bah TRAORE                    | Endocrinologie               |
| 8. Mr Modibo MARIKO                 | Endocrinologie               |
| 9. Mme Aminata Hamar TRAORE         | Endocrinologie               |
| 10. Mr Ibrahim NIENTAO              | Endocrinologie               |
| 11. Mr Aboubacar Sidiki Thissé KANE | Parodontologie               |
| 12. Mme Rokia SANOGO                | Médecine Traditionnelle      |
| 13. Mr Benoît Y KOUMARE             | Chimie Générale              |
| 14. Mr Oumar KOITA                  | Chirurgie Buccale            |
| 15. Mr Mamadou BA                   | Chirurgie Buccale            |
| 16. Mr Baba DIALLO                  | Epidémiologie                |
| 17. Mr Mamadou WELE                 | Biochimie                    |
| 18. Mr Djibril Mamadou COULIBALY    | Biochimie                    |
| 19. Mr Tietie BISSAN                | Biochimie                    |
| 20. Mr Kassoum KAYENTAO             | Méthodologie de la recherche |
| 21. Mr Babou BAH                    | Anatomie                     |
| 22. Mr Zana Lamissa SANOGO          | Ethique-Déontologie          |
| 23. Mr Lamine DIAKITE               | Médecine de travail          |
| 24. Mme Mariame KOUMARE             | Médecine de travail          |
| 25. Mr Yaya TOGO                    | Economie de la santé         |
| 26. Mr Madani LY                    | Oncologie                    |
| 27. Mr Abdoulaye KANTE              | Anatomie                     |



- |                                   |   |
|-----------------------------------|---|
| 28. Mr Nicolas GUINDO             | Anglais   |
| 29. Mr Toumaniba TRAORE           | Anglais   |
| 30. Mr Kassoum BARRY              | Médecine communautaire  |
| 31. Mr Blaise DACKOUO             | Chimie organique  |
| 32. Mr Madani MARICO              | Chimie générale   |
| 33. Mr Lamine TRAORE              | PAP / PC  |
| 34. Mr Abdrahamane Salia MAIGA    | Odontologie gériatrique   |
| 35. Mr Mohamed Cheick HAIDARA     | Droit médical appliqué à l'odontologie et<br>Déontologie légale |
| 36. Mr Abdrahamane A. N. CISSE    | ODF   |
| 37. Mr Souleymane SISSOKO         | PAP / PC Physique   |
| 38. Mr Cheick Ahamed Tidiane KONE | Physique  |
| 39. Mr Morodian DIALLO            | Physique  |
| 40. Mr Ibrahim Sory PAMANTA       | Rhumatologie  |

**VI. ENSEIGNANTS EN MISSION**

Bamako, le / 27 / 04 / 2023

Le Secrétaire Principal



Dr Monzon TRAORE

## **DEDICACES :**

### ➤ **JE rends grâce au seigneur Dieu tout puissant**

Tu es mon seul recours et demeure mon unique secours. Merci pour le souffle de vie que tu me donne, pour la santé, pour ta miséricorde infinie, pour ces multiples grâces dont tu me comble. Tu es le maître des temps et des circonstances ; je n'aurais pas pu aller au bout de ce travail si tu ne m'avais pas guidé et donné la force. Merci.

### ➤ **A mon papa**

Papa ce travail est le tien. Tu as guidé mes premiers pas dans la vie ; tu m'as appris le sens du travail, de la responsabilité, de la morale, de la dignité, de l'humilité. Tu es un exemple pour toute la famille car tu es un travailleur acharné, rigoureux, exigeant envers toi-même et envers les autres. Merci pour tes prières, pour ton soutien inconditionnel aussi bien moral, affectif, matériel ou financier. A travers ce travail, j'espère te rendre aussi fier de moi que je le suis de toi. Tu es mon modèle d'homme. Que le Seigneur t'accorde longue vie et te garde en santé pour qu'un jour je puisse te faire bénéficier du fruit de tes efforts.

### ➤ **A ma maman**

Me donner la vie est le plus beau cadeau que tu m'as fait. Femme vertueuse, femme généreuse, femme travailleuse, femme patiente, femme courageuse, femme affectueuse. Telles sont les qualités qui font de toi une personne admirable. Tout ce que je suis aujourd'hui c'est à toi que je le dois. Les mots ne suffisent pas pour t'exprimer ma gratitude pour tous les sacrifices que tu fais chaque jour pour mes frères et moi afin que nous ne manquions de rien. Soit assurée que tes leçons me suivront toujours. Ce travail est également le fruit de ton labeur. Que l'Eternel Dieu tout puissant te bénisse et te garde longuement auprès de nous.

### ➤ **A ma fiancée et à notre fille**

Les plus grandes relations sont celles qui résistent au temps et à la distance. Ce n'est pas toujours facile mais nous essayons de trouver le moyen pour que ça fonctionne. En plus d'être mon compagnon, tu es une amie fidèle. J'ai trouvé en toi une personne honnête, généreuse, travailleuse, un soutien permanent, une oreille attentive, une épaule sur laquelle me reposer. Merci pour ta présence à mes côtés, pour ton affection, pour tous les efforts que tu fais pour me rendre heureux. Mon estime pour toi est sans limite. Notre petite fille est le fruit de ce grand amour, que le seigneur lui donne longue vie.

➤ **A mes frères et sœurs janvier, Bibiane, Fidélia, Benoîte, Julienne, Thérèse**

On ne choisit pas sa famille mais c'est un plaisir d'être votre grand frère. Malgré les disputes nous pouvons toujours compter les uns sur les autres. Merci pour votre soutien. Sachons toujours vivre selon les principes que papa et maman nous ont inculqués. Que Dieu veille sur chacun de vous et garde notre famille soudée.

➤ **A mon grand frère feu Luc**

Tu n'avais que 4 ans quand tu nous as quitté. Malgré les années qui ont passé, ton souvenir est toujours aussi présent et ton absence aussi douloureuse. Je me sens parfois seul sans toi ; J'espère que de là-haut tu nous regardes et que tu es fière de moi. A travers ce travail, je veux te rendre hommage et te dire à quel point tu nous manques. Reposes en paix.

➤ **A mes grands parents**

Vous êtes partis quand j'étais si petit, dans votre paradis éternel je sais que vous veillez sur moi. Ce travail est à votre nom.



**REMERCIEMENTS :**

Nos remerciements vont :

➤ **Au corps professoral de la faculté de médecine et d'odontostomatologie**

Merci pour la qualité de votre enseignement et l'éducation scientifique ; nous sommes fières d'avoir été l'un de vos étudiants. Trouvez ici l'expression de notre reconnaissance.

➤ **A Dr SANOGO**

Cher maître, en débutant au service d'imagerie en tant qu'interne je ne m'attendais pas à trouver en vous un soutien permanent. Votre générosité, votre rigueur dans le travail et votre disponibilité font de vous une personne admirable. Ce travail est également le vôtre. Merci.

➤ **Au major, aux techniciens et aux deux secrétaires du service.**

M. Togola Amidou, M. Togola Souleymane, M. Bagayoko Diakaridia, M. Tangara Dramane, M. Coulibaly Gaoussou, Mme Dissa Assétou Togola, Mlle Sylla Safiatou.

Merci pour les services rendus et pour votre disponibilité.

J'adresse particulièrement mes remerciements à M. Kinta Sidy pour votre qualité d'encadrement et le professionnalisme hors commun. Merci pour votre bonne collaboration.

➤ **A tous mes camarades faisant fonction d'interne au service d'imagerie de l'hôpital de Sikasso : M. Oumar Adama BALLO, M. BERTHE.**

Merci pour les moments partagés et pour l'esprit de solidarité que nous avons su développer au fil des mois. Que le Seigneur guide chacun de vous dans sa future carrière.

➤ **A mon pays natal, le MALI**

Tu m'as vu naître, grandir, et tu m'as permis de faire mes premiers pas. Tu m'as donné un savoir socio-humanitaire. Profonde gratitude.

➤ **A mes cousins et cousines**

Particulièrement à Théodore et Pascaline, vous m'avez toujours soutenue dans les moments difficiles. Grâce à vos conseils et votre patience j'ai surmonté les épreuves les unes après les autres. Merci pour tout.

➤ **A ma belle-famille**

Merci pour l'accueil chaleureux qui m'a été réservé et pour votre soutien. Puisse le Seigneur fortifier notre relation.

➤ **A l'association PARISI de la FMOS et PAPH**

L'union fait la force telle est notre devise. Donnons-nous la main pour porter plus haut le flambeau du Bwatun tel est notre but. Faire partie des vôtres est un honneur.

Merci pour l'esprit de solidarité.

➤ **A la promotion amitié pour vivre mieux**

Wambé Albert, Jodak, Jafet, Robert et Sabéré « Soyons prêts à réussir tous ensemble », telle est notre devise. Malgré les désaccords nous avons toujours su cohabiter ensemble et nous comporter comme des enfants d'une même famille. J'adresse particulièrement mes remerciements à Koniko Nicodème THERA avec qui j'ai été très proche nous avons partagé des moments difficiles et parfois comblés de joie.

Merci à chacun de vous et beaucoup de courage pour la suite.

➤ **A mes tantes Béséyi dite Batoma et Houmoussiba dite Hawa**

Si vous n'avez pas été là je ne sais pas si j'aurais terminé mes études de médecine. Pendant mon séjour chez vous je me suis senti comme un membre à part entière de la famille. Je ne l'oublierais jamais. Merci.

➤ **A la Famille du Docteur Marie Ange DEMBELE et sa femme Hélène THERA**

A tous les membres de la famille : Je ne sais pas comment vous remercier ? Vous m'avez accueilli comme un de vos enfants, merci pour tous les services que vous m'avez rendus., couvert de votre aimable attention et votre bienveillance. Que Dieu vous bénisse Amen.

➤ **A toutes les personnes que j'ai oubliées**

L'être humain n'étant pas parfait, veuillez m'en excuser. Merci.

**HOMMAGES AUX MEMBRES DU JURY :**

**A notre maître et président du jury**

**Professeur Youssouf COULIBALY**

- **Professeur titulaire en anesthésie réanimation ;**
- **Responsable pédagogique et coordinateur du DES d'anesthésie et réanimation du Mali ;**
- **Chef du service de réanimation du CHU point G ;**
- **Président de la société d'anesthésie réanimation d'Afrique francophone (SARAF) ;**
- **Président de la société d'anesthésie réanimation et de médecine d'urgence du Mali (SARMU-MALI) ;**
- **Membre de la société française d'anesthésie réanimation (SFAR) ;**
- **Membre de la fédération mondiale d'anesthésie réanimation ;**
- **Chevalier de l'ordre national du Mali**

**Cher Maître,**

Nous sommes très honorés de vous avoir comme président de ce jury de thèse et de pouvoir bénéficier de votre apport pour l'amélioration de la qualité de ce travail. Votre éloquence dans la transmission du savoir, votre grande disponibilité et votre sens aigu du travail bien accompli, du respect et de la discipline font de vous un Maître admiré de tous.

Veillez accepter cher Maître, nos sentiments de reconnaissance et de respect.

**A notre maître et juge**

**Docteur Souleymane SANOGO**

- **Spécialiste en Radiologie et Imagerie médicale ;**
- **Maitre-assistant à la Faculté de Médecine et d'Odontostomatologie (FMOS) ;**
- **Médecin Radiologue au CHU Mère Enfant le Luxembourg ;**
- **Ancien Chef de Service de Radiologie et Imagerie Médicale de l'hôpital Sominé DOLO de MOPTI ;**
- **Master en Médecine Communautaire (médecine de famille);**
- **Membre de la Société Malienne d'Imagerie Médicale (SOMIM) ;**
- **Membre de la Société de Radiologie d'Afrique Noire Francophone (SRANF) ;**
- **Membre de la Société Française de Radiologie (SFR)**

Cher Maître, Nous avons été séduits par votre dévouement à la quête scientifique. Votre disponibilité, votre amabilité, votre simplicité, la qualité de vos enseignements, votre amour pour le travail bien fait ainsi que tout le reste de vos qualités humaines font de vous un modèle admirable. Que le tout puissant vous accroit. Veuillez recevoir cher maitre à l'expression de notre sincère reconnaissance.

**A notre Maître et Co-directeur**

**Docteur Marie Ange DEMBELE**

- **Spécialiste en imagerie médicale ;**
- **Praticien Hospitalier de l'hôpital de Sikasso ;**
- **Chargé de recherche à l'hôpital de Sikasso ;**
- **Membre de la Société Malienne d'Imagerie Médicale (SOMIM) ;**
- **Chargé de cours à l'institut national de formation en science de la santé (I.N.F.S.S) de Sikasso.**

**Cher Maître,**

Vous nous faites un grand honneur en acceptant de Co-diriger ce travail auquel vous avez été d'un apport capital.

Nous avons apprécié dès le premier contact vos immenses qualités scientifiques et humaines.

Nous garderons de vous l'image d'un homme de science et d'un enseignant soucieux de la formation de ses étudiants.

Votre rigueur scientifique, votre amour pour le travail bien fait, votre disponibilité constante et surtout votre honnêteté font de vous un maître respecté et un exemple à suivre.

Recevez ici cher maître, notre profonde gratitude, que le Tout Puissant vous accorde une carrière longue et brillante.

**A notre Maître et Directeur de thèse**

**Professeur Adama Diaman KEITA**

- **Professeur titulaire en radiologie et d'imagerie médicale à la FMOS-FAPH ;**
- **Spécialiste en imagerie médico-légale ;**
- **Spécialiste en imagerie parasitaire ;**
- **Chef de service de radiologie et d'imagerie médicale de l'hôpital point G ;**
- **Ancien chef du DER médecine et spécialités médicales à la FMOS-FAPH ;**
- **Ancien recteur de l'université des sciences, des techniques et des technologies de Bamako (USTTB).**

**Cher Maître,**

Nous sommes honorés par l'enthousiasme avec lequel vous avez accepté de diriger ce travail.

Votre souci constant pour le progrès des sciences médicales, votre spontanéité, votre simplicité, votre franchise et votre immense talent de scientifique émérite ont forcé notre admiration.

Véritable modèle de performance, vous êtes source de fierté pour nous qui avons appris à vos côtés.

**LISTE DES ABREVIATIONS :**

**TDM** : tomodensitométrie.

**ASP** : abdomen sans préparation

**GEU** : grossesse extra-utérin

**L4, L4-L5** : 4<sup>ème</sup> vertèbre lombaire, 4<sup>ème</sup> à la 5<sup>ème</sup> vertèbre lombaire

**IRM** : imagerie par résonance magnétique

**ALAT, ASAT** : alanine aminotransférase, aspartate aminotransférase

**HCD** : hypochondre droit

**PDC** : produit de contraste

**VBP** : voie biliaire principale

**FIG** : fosse iliaque gauche

**βHCG** : béta hormone chorionique gonadotrope

**DIU** : dispositif intra-utérine

**J7, J21** : 7<sup>ème</sup> jour, 21<sup>ème</sup> jour

**9 SA, 10 SA** : 9 semaines d'aménorrhée, 10 semaines d'aménorrhée

**ECBU** : examen cyto bactériologique des urines

**FID** : fosse iliaque droite

**ATCD** : antécédent

**RAU** : rétention aiguë d'urine

**ECHO** : échographie

**IIA** : invagination intestinale aiguë

**CHU** : centre hospitalier universitaire

**RCI** : république de côte d'ivoire

**CS réf.** : centre de santé de référence

**US** : ultrasons

**UH** : unité Hounsfield

**DDR** : date des dernières règles

**SOMIM** : société malienne d'imagerie médicale

**DER** : département d'étude et de recherche

**FMOS** : faculté de médecine et d'odonto-stomatologie

**FAPH** : faculté de pharmacie

**HBP** : Hypertrophie bénigne de la prostate

**TABLEAUX :**

<b>Tableau I: Les syndrômes douloureux de l'abdomen [11] .....</b>	<b>19</b>
<b>Tableau II: Aspect en échographie et en TDM des abcès hépatiques [11] .....</b>	<b>22</b>
<b>Tableau III: Répartition des patients en fonction des hypothèses diagnostiques pour les pathologies aiguës.....</b>	<b>56</b>
<b>Tableau III Répartition des patients en fonction des hypothèses diagnostiques pour les pathologies chroniques.....</b>	<b>56</b>
<b>Tableau V: Répartition des patients en fonction des examens d'imagerie réalisés.....</b>	<b>57</b>
<b>Tableau IV : Répartition des patients en fonction des diagnostics à l'échographie pour les pathologies chirurgicales aiguës.....</b>	<b>58</b>
<b>Tableau V : Répartition des patients en fonction des diagnostics à l'échographie pour les pathologies chirurgicales chroniques.....</b>	<b>58</b>
<b>Tableau VIII: Répartition des patients en fonction des diagnostics au scanner.....</b>	<b>59</b>
<b>Tableau IX: Répartition des patients en fonction du diagnostic à l'ASP.....</b>	<b>59</b>
<b>Tableau VI : Répartition des patients en fonction du diagnostic per opératoire pour les pathologies chirurgicales aiguës.....</b>	<b>60</b>
<b>Tableau XI: Répartition des patients en fonction du diagnostic per opératoire pour les pathologies chirurgicales chroniques.....</b>	<b>60</b>
<b>Tableau VII : Concordance entre la suspicion diagnostique et les résultats d'échographie.....</b>	<b>61</b>
<b>Tableau VIII : Concordance entre la suspicion diagnostique et les résultats au scanner.....</b>	<b>62</b>
<b>Tableau IX : Concordance entre la suspicion diagnostique et les résultats à l'ASP.....</b>	<b>62</b>
<b>Tableau X : Concordance entre les diagnostics à l'échographie et les diagnostics per opératoires pour pathologies chirurgicales aiguës.....</b>	<b>63</b>
<b>Tableau XI : Concordance entre les diagnostics à l'échographie et les diagnostics per opératoires pour les pathologies chirurgicales chroniques.....</b>	<b>63</b>
<b>Tableau XII : Concordance entre les diagnostics au scanner et les diagnostics per opératoires.....</b>	<b>64</b>
<b>Tableau XIII : Concordance entre les diagnostics à l'ASP et les diagnostics per opératoires.....</b>	<b>64</b>



**FIGURES :**

Figure 1 : Coupe transversale de l'abdomen [2].....	6
Figure 2 : Les différentes régions de l'abdomen [2] .....	11
Figure 3 : Hôpital de Sikasso.....	39
Figure 4 : Service de réanimation et Service d'imagerie médicale.....	40
Figure 5 : Scanner marque SIEMENS 16 barrettes.....	42
Figure 6 : Table radiographique marque APELEM.....	42
Figure 7 : Echographe DAWEI muni de 4 sondes.....	42
Figure 8 : Table radiographique marque STEPHANIX.....	43
Figure 9 : Imprimante marque AFGA DRYSTAR 5503.....	43
Figure 10 : Imprimante + développeuse marques AFGA DRYSTAR 5503 et DX-M.....	43
Figure 11 : Mammographe marque SIEMENS.....	43
Figure 12 : Répartition des patients en fonction du sexe.....	45
Figure 13 : Répartition selon les tranches d'âges.....	46
Figure 14 : Répartition selon les couches socio-professionnelles.....	46
Figure 15 : Répartition des patients selon la résidence.....	47
Figure 16 : Répartition des patients en fonction du profil des prescripteurs.....	47
Figure 17 : Répartition des patients en fonction du service demandeur.....	48
Figure 18 : Répartition des patients en fonction des antécédents.....	48
Figure 19 : Répartition des patients en fonction de l'état general.....	49
Figure 20 : Répartition des patients en fonction des signes fonctionnels.....	49
Figure 21: Répartition des patients par rapport à la température corporelle.....	50
Figure 22: Répartition des patients en fonction du type de douleur.....	50
Figure 23: Répartition des patients en fonction du mode d'installation de la douleur.....	51
Figure 24: Répartition des patients par rapport aux caractéristiques de la douleur.....	51
Figure 25: Répartition des patients par rapport au siège de la douleur.....	52
Figure 26: Répartition des patients en fonction du type de vomissement.....	52
Figure 27: Répartition des patients en fonction des troubles du transit.....	53
Figure 28: Répartition des patients de sexe féminin en fonction du cycle menstruel N=17.....	53
Figure 29: Répartition en fonction de l'inspection de l'abdomen des patients.....	54
Figure 30: Répartition des patients en fonction des résultats du toucher rectal.....	54

<b>Figure 31: Répartition des patients en fonction des résultats du toucher vaginal.....</b>	<b>55</b>
<b>Figure 32: Répartition des patients en fonction d'autres signes fonctionnels associés.....</b>	<b>55</b>
<b>Figure 33: Répartition des patients selon le caractère aiguë ou chronique des pathologies chirurgicales abdomino-pelviennes diagnostiquées en imagerie.....</b>	<b>57</b>
<b>Figure 34: Appendicite aiguë.....</b>	<b>73</b>
<b>Figure 35: Occlusion intestinale aiguë.....</b>	<b>73</b>
<b>Figure 36: Invagination intestinale aiguë.....</b>	<b>74</b>
<b>Figure 37: Volvulus du sigmoïde.....</b>	<b>74</b>
<b>Figure 38: Abscès du foie bien collecté.....</b>	<b>75</b>
<b>Figure 39: GEU non rompue.....</b>	<b>75</b>
<b>Figure 40: Tumeur vésicale.....</b>	<b>76</b>
<b>Figure 41: Tumeur du rein droit.....</b>	<b>76</b>

**TABLES DES MATIERES :**

<b>I. INTRODUCTION :</b> .....	<b>1-2</b>
<b>II. OBJECTIFS</b> .....	<b>3</b>
<b>III. GENERALITES :</b> .....	<b>4-38</b>
<b>1. Les examens d'imagerie :</b> .....	<b>4-5</b>
<b>1.1 ASP :</b> .....	<b>4</b>
<b>1.2 Echographie :</b> .....	<b>4-5</b>
<b>1.3 TDM :</b> .....	<b>5</b>
<b>2. Rappel anatomique</b> .....	<b>5-17</b>
<b>3.2 Cavité abdominale :</b> .....	<b>6-10</b>
<b>2.2.2 Etage sus mésocolique :</b> .....	<b>6-7</b>
<b>2.2.3 Etage sous mésocolique :</b> .....	<b>7</b>
<b>2.2.4 L'arrière cavité des épiploons :</b> .....	<b>7</b>
<b>2.2.5 Espace rétropéritonéal :</b> .....	<b>7-8</b>
<b>2.2.6 Espace sous péritonéal :</b> .....	<b>8</b>
<b>2.2.7 Péritoine :</b> .....	<b>8</b>
<b>2.2.7.1 Feuillet viscéral :</b> .....	<b>8</b>
<b>2.2.7.2 Feuillet pariétal :</b> .....	<b>8-9</b>
<b>2.2.7.3 Replis péritonéaux :</b> .....	<b>9</b>
<b>2.2.7.3.1 Le méso :</b> .....	<b>9</b>
<b>2.2.7.3.2 Le fascia :</b> .....	<b>9</b>
<b>2.2.7.3.3 Le ligament :</b> .....	<b>9</b>
<b>2.2.7.3.4 L'épiploon :</b> .....	<b>10</b>
<b>2.3 Parois abdominales :</b> .....	<b>10-17</b>
<b>2.3.2.1 Paroi abdominale antérieure :</b> .....	<b>11</b>
<b>2.3.2.2 Constitution de la surface à la profondeur :</b> .....	<b>12</b>
<b>2.3.3 Paroi abdominale postérieure :</b> .....	<b>12</b>
<b>2.3.3.1 Anatomie de surface :</b> .....	<b>12-17</b>
<b>2.3.3.2 Constitution de la superficie à la profondeur :</b> .....	<b>13</b>
<b>2.3.3.2.1 Les plans superficiels :</b> .....	<b>13</b>
<b>2.3.3.2.2 Les plans musculo-aponévrotiques :</b> .....	<b>13-16</b>
<b>2.3.3.2.3 Aponévroses de la paroi abdominale postérieure :</b> ....	<b>16-17</b>

3. Rappel clinique : .....	17-19
3.1 L'examen clinique : .....	17
3.1.1 La douleur : .....	17
3.1.2 Données socio-épidémiologiques : .....	17
3.1.3 Caractéristiques de la douleur : .....	18
3.1.4 Les signes associés : .....	18
3.1.5 Paramètres : .....	18
3.1.6 L'inspection : .....	18
3.1.7 La palpation : .....	18
3.1.8 La percussion : .....	18
3.1.9 L'auscultation : .....	18
3.2 Bilan biologiques : .....	18
3.3 Examens d'imagerie : .....	19
4. Les principales pathologies aiguës de l'abdomen en fonction du siège de la douleur : .....	19-35
4.1 Douleurs localisées : .....	19
4.1.1 Douleur de l'HCD : .....	19
4.1.2 Cholécystites aiguës compliquées : .....	19-20
4.1.3 Abscès du foie : .....	21-22
4.1.4 Douleur de l'épigastre : .....	22-23
4.1.4.1 Pancréatite aiguë compliquée : .....	22-23
4.1.4.2 Perforation gastrique : .....	23
4.1.5 Douleur de L'HCG : .....	24-25
4.1.5.1 Abscès splénique : .....	24
4.1.5.2 Volvulus du sigmoïde : .....	24-25
4.1.6 Douleur de la FID : .....	25-26
4.1.6.1 Appendicite aiguë : .....	25
4.1.6.2 Abscès appendiculaire : .....	25-26
4.1.7 Douleur de la FIG : .....	26
4.1.7.1 Diverticule du sigmoïde compliqué : .....	26
4.1.8 Douleur de l'hypogastre : .....	27-29
4.1.8.1 GEU : .....	27-28

4.1.8.2	Torsion d'annexes : .....	28-29
4.1.9	Autres pathologies hypogastriques : .....	29
4.1.9.1	Appendicite pelvienne : .....	29
4.1.10	Douleur des flancs : .....	29-30
4.1.10.1	Pyélonéphrite compliquée d'abcès rénal : .....	29-30
4.1.10.2	Abcès du psoas : .....	30
4.2	Douleurs abdominales généralisées : .....	30-35
4.2.1	Douleurs associées à arrêt des matières et gaz .....	30-32
4.2.2	Douleurs associées à une contracture abdominale : .....	32-35
4.2.2.1	Les perforations digestives : .....	32-34
4.2.2.2	Perforations grêliques : .....	34
4.2.2.3	Perforations appendiculaire : .....	34-35
4.2.2.4	Perforation colique : .....	35
5.	Quelques pathologies abdominales chroniques : .....	36-39
4.1	Cancer de la vessie : .....	36
4.2	Tumeurs du rein : .....	36
4.3	Tumeurs de la prostate : .....	36-37
4.4	Tumeurs du pancréas : .....	37
4.5	Tumeurs de l'estomac : .....	37
4.6	Tumeurs malignes du grêle : .....	37
4.7	Cancers colorectal : .....	37-38
4.8	Cancer du col utérin : .....	38
4.9	Cancer du foie : .....	38
<b>IV.</b>	<b>Méthodologie : .....</b>	<b>39-44</b>
1.	Cadre d'étude : .....	40
2.	Personnel : .....	40
3.	Type d'étude : .....	40
4.	Période d'étude : .....	40
5.	Population d'étude : .....	40
4.1	Critères d'inclusions : .....	40
4.2	Critères de non d'inclusion : .....	41
6.	Variables étudiées : .....	41

6.1 Variables quantitatives :.....	41
6.2 Variables qualitatives :.....	41
7. Matériels :.....	41-43
8. Support : .....	43
9. Aspects éthiques :.....	44
<b>V. RESULTATS : .....</b>	<b>45-65</b>
1. Données socio épidémiologiques : .....	45-48
2. Données cliniques : .....	48-56
3. Données radiologiques et confrontation radio-clinique : .....	57-64
<b>VI. Discussion et commentaires : .....</b>	<b>65-72</b>
1. Méthodologie : .....	65
2. Données épidémiologiques : .....	65-68
2.1 Prévalence : .....	65
2.2 Age et sexe : .....	66-67
2.3 Résidence : .....	67
2.4 Couche socio-professionnelle : .....	67
2.5 Le service demandeur : .....	67-68
2.6 Le profil du prescripteur : .....	68
3. Données cliniques :.....	68
3.1 Les pathologies chirurgicales aiguës : .....	68
3.2 Les pathologies chirurgicales chroniques : .....	68
4. Données radiologiques et confrontation radio-clinique : .....	69-72
4.1 Données radiologiques : .....	69-71
4.1.1 Pathologies chirurgicales aiguës : .....	71-72
4.1.1.1 Echographie abdominale : .....	71
4.1.1.2 ASP : .....	71
4.1.1.3 TDM : .....	71-70
4.1.2 Pathologies chirurgicales chroniques : .....	70-71
4.1.2.1 Echographie : .....	70
4.1.2.2 Scanner : .....	70
4.1.2.3 ASP : .....	70-71
4.2 Confrontation radio-clinique : .....	71-72

4.2.1	Pathologies chirurgicales aiguës .....	71
4.2.2	Pathologies chirurgicales chroniques : .....	72
<b>VII.</b>	<b>Iconographie : .....</b>	<b>73-76</b>
1.	cas-1 : .....	73
2.	cas-2 : .....	73
3.	cas-3 : .....	74
4.	cas-4 : .....	74
5.	cas-5 : .....	75
6.	cas-6 : .....	75
7.	cas-7 : .....	76
8.	cas-8 : .....	76
<b>VIII.</b>	<b>Conclusion : .....</b>	<b>77</b>
<b>IX.</b>	<b>Recommandations : .....</b>	<b>78</b>
<b>X.</b>	<b>Références : .....</b>	<b>79-83</b>
<b>XI.</b>	<b>Fiche signalétique : .....</b>	<b>84-86</b>
<b>XII.</b>	<b>Annexes : .....</b>	<b>87-89</b>
<b>XIII.</b>	<b>Serment d'HYPOCRATE : .....</b>	<b>90</b>

## **I. INTRODUCTION :**

Le terme imagerie médicale est utilisé pour désigner les techniques qui nous permettent de voir l'intérieur du corps [1].

L'imagerie médicale diagnostique est le processus d'identification d'une maladie spécifique sur la base d'un examen approfondi du patient [1].

Bien qu'une grande partie de l'imagerie médicale soit réalisée principalement pour des raisons diagnostiques, elle a également plusieurs autres applications [1].

Les plus courantes sont : Le diagnostic ponctuel, la surveillance de la progression de la maladie, la planification du traitement, l'évaluation de l'efficacité du traitement et les calculs liés à l'âge.

Il existe plusieurs types d'imagerie médicale diagnostique, selon la nature physique des ondes utilisées et la méthode de capture d'image [1].

Il n'existe pas de technologie d'imagerie unique qui soit supérieure aux autres, car chacune présente ses avantages et ses inconvénients [1].

Les différents types d'imagerie diagnostique les plus courants sont : l'échographie, les radiographies, la tomodensitométrie, l'imagerie par résonance magnétique et l'imagerie en médecine nucléaire [1].

Les pathologies chirurgicales non traumatiques abdomino-pelviennes désignent l'ensemble des affections de la cavité ou de la paroi abdominale et du pelvis évoluant de façon aiguë ou chronique dont le traitement relève de la chirurgie [2].

Les affections aiguës non traumatiques les plus courantes sont entre autres les syndromes occlusifs, syndromes péritonéaux et les syndromes vasculaires [2].

Parmi les lésions chroniques ; l'ulcère gastroduodéal, la lithiase biliaire, les cancers digestifs et les tumeurs urogénitales sont souvent justiciables d'une sanction opératoire [2].

Une étude menée par OUOLOGUEM MO en 2009 à l'hôpital de Sikasso avait indiqué que les urgences abdominales non traumatiques avaient représenté 32% des interventions chirurgicales [3].

L'imagerie occupe une place importante dans la prise en charge des abdomens aigus confirmé par plusieurs études.

Elle doit compléter les données de la clinique qui sont en général insuffisantes.

Dans les situations d'urgence abdominale les techniques d'imagerie en coupe (la TDM et l'échographie) ont des performances supérieures à l'ASP et orientent la prise en charge de ces patients [3].



L'inaccessibilité et la non disponibilité des moyens d'exploration entraînent des retards diagnostiques ; or selon Taourel à Paris, Masson en 2001 les retards opératoires devant les affections de traitement chirurgical sont des facteurs de morbidité et de mortalité [4].

L'évolution considérable de l'imagerie au cours de ces dernières années l'a rendu indispensable non seulement au diagnostic, mais aussi à la décision thérapeutique d'un abdomen aigu.

Une décision de traitement chirurgical immédiat ou différé ou au cas contraire le choix d'un traitement médical en évitant une laparotomie inutile ne se fait plus aujourd'hui sans une évaluation radiologique préalable [4].

En Afrique des études ont montré que les cancers digestifs sont de plus en plus diagnostiqués, et leur fréquence serait en augmentation [5 ; 6 ; 7 ; 8 ; 9].

Les cancers du tube digestif avaient représenté respectivement 37% des cancers au Burundi ; 19,84% au Togo ; 1.625% au Burkina Faso ; 27,4% dans la région de Marrakech ; 19% en 2016 dans la région de Constantine en Algérie [5 ; 6 ; 7 ; 8 ; 9].

Au Mali, CHENDJOU dans son étude en 2006 a trouvé 111 cas de tumeurs bénignes et 141 cas de tumeurs malignes sur un effectif de 252 cas de tumeurs colorectales [10].

Faisant appel à de nombreuses technologies l'imagerie médicale est de plus en plus utilisée pour le diagnostic de nombreuses pathologies en complément d'examen clinique et d'autres investigations.

Elle occupe une place très importante dans toutes les étapes de la prise en charge du patient. Elle participe au diagnostic avec un rôle déterminant dans le bilan d'extension de la maladie, dans la décision thérapeutique.

Elle permet également le suivi post-thérapeutique.

## **II. OBJECTIFS :**

### **1. Objectif Général :**

- ✓ Etudier l'apport de l'imagerie dans le diagnostic des pathologies chirurgicales non traumatiques abdomino-pelviennes à l'hôpital de Sikasso.

### **2. Objectifs Spécifiques :**

- ✓ Déterminer la fréquence des pathologies chirurgicales non traumatiques abdomino-pelviennes à l'hôpital de Sikasso.
- ✓ Déterminer la fréquence des moyens d'imagerie demandés dans le diagnostic des pathologies chirurgicales non traumatiques abdomino-pelviennes.
- ✓ Evaluer la concordance radio-clinique dans le diagnostic des pathologies chirurgicales non traumatiques abdomino-pelviennes.

### **III. GÉNÉRALITÉS :**

#### **1. LES EXAMENS D'IMAGERIE [11 ;12 ;13] :**

##### **1.2 ABDOMEN SANS PREPARATION (ASP) :**

Les clichés d'abdomen ont été pendant longtemps la première demande radiologique d'un abdomen aigu.

Cependant, vu leurs limites diagnostiques, ils ne sont plus indiqués que dans quatre situations cliniques : suspicion d'occlusion ou de perforation et recherche de lithiase urinaire ou de corps étranger.

Dans les occlusions du grêle, l'ASP pourra être faussement positif en cas d'iléus et faussement négatif en cas d'occlusion s'accompagnant d'une distension liquidienne et pas gazeuse des anses digestives.

Par rapport au scanner, l'ASP est très peu performant pour diagnostiquer l'étiologie de l'occlusion et la présence ou non d'une ischémie associée, ne permettant pas de décider valablement entre traitement médical ou chirurgical.

Le diagnostic de perforation digestive est basé sur la mise en évidence d'un pneumopéritoine.

Le scanner est capable de démontrer des quantités minimales d'air extra-viscéral avec une plus grande sensibilité que l'ASP.

Dans une étude comparant l'ASP et le scanner chez des patients ayant bénéficié la veille d'un lavage péritonéal, le scanner démontrait 100 % de pneumopéritoine du fait de l'introduction de faibles quantités d'air lors de cette manœuvre pour seulement 33 % de pneumopéritoines visualisés à l'ASP.

##### **1.3 ECHOGRAPHIE :**

Les conditions d'urgence rendent là encore l'exploration difficile (non coopération du patient, état de la paroi, météorisme lié à un iléus réflexe...).

Le concept de « FAST échographie » (Focus Assessment with Sonography for Trauma), prôné par les Anglo-Saxons, limite son apport diagnostique à la recherche d'épanchements.

L'échographie a l'avantage d'être un examen rapide et non invasif, réalisable au lit du patient, dès son arrivée en salle de déchoquage.

Son inconvénient majeur est d'être opérateur-dépendante et de fournir des images difficilement interprétables pour ceux qui n'ont pas réalisé l'examen.

Dans le contexte des urgences abdominales, la sensibilité de l'échographie est souvent nettement inférieure à celle du scanner, ses limites en termes de précision pour assurer un

bilan lésionnel complet seront palliées par le scanner qui sera réalisé dès que possible, chez un patient stabilisé.

L'échographie reste la technique de premier choix dans les suspicions de la pathologie rénale, hépatique ; de la rate et des voies biliaires. Elle sera également préférée au scanner chez la femme enceinte et chez l'enfant, dans le souci d'éviter une irradiation.

#### **1.4 SCANNER :**

Le scanner a connu, au cours des quinze dernières années, une évolution technologique fulgurante, passant du mode séquentiel au mode spiralé, mono puis multi détecteurs.

Cette évolution permet actuellement d'investiguer un abdomen en quelques secondes avec une résolution spatiale inférieure à 1mm permettant de manière routinière des reconstructions multi planaires de qualité égale aux acquisitions initiales.

La réalisation du scanner exige que le patient soit ou ait été stabilisé d'un point de vue hémodynamique et respiratoire.

Une acquisition sans injection de produit de contraste peut être réalisée à la recherche d'hyperdensités spontanées traduisant la présence d'un saignement récent.

Elle n'est cependant pas systématique.

L'acquisition doit en revanche comporter de manière systématique un passage avant injection de produit de contraste et après injection de produit de contraste à un temps artériel et veineux (portal).

Il faut retenir que si l'injection de produit de contraste s'avère utile la connaissance préalable de la fonction rénale (valeur de la créatinine, l'arrêt de certains médicaments (hypoglycémisants oraux) et une prémédication en cas d'atopie seront nécessaires.

## **2. RAPPEL ANATOMIQUE [2] :**

Le tronc est divisé par le diaphragme : enveloppe musculo-aponévrotique, en deux cavités :

- Une cavité thoracique au-dessus.
- Une cavité abdominale en-dessous.
- La cavité abdominale est une cavité cylindrique, qui s'étend verticalement du diaphragme, et fermé en bas par le périnée (plancher du petit bassin).

Ce cylindre est formé d'une ceinture musculo-aponévrotique, qui est constituée par :

- Antérieure : les muscles droits de l'abdomen.
- Postérieure : les masses musculaires postérieures qui s'organise autour de la colonne vertébrale et forme une paroi ostéo-musculaire.
- Latéralement : les muscles latéraux plats.

- Le contenu de la cavité abdominale est :
- L'appareil digestif,
- L'appareil urinaire (les reins, les uretères et la vessie),
- Les organes génitaux internes.
- Les gros vaisseaux (l'aorte abdominale et la veine cave inférieure).

## 2.2 CAVITE ABDOMINALE :

La cavité abdominale subdivisée par le péritoine :

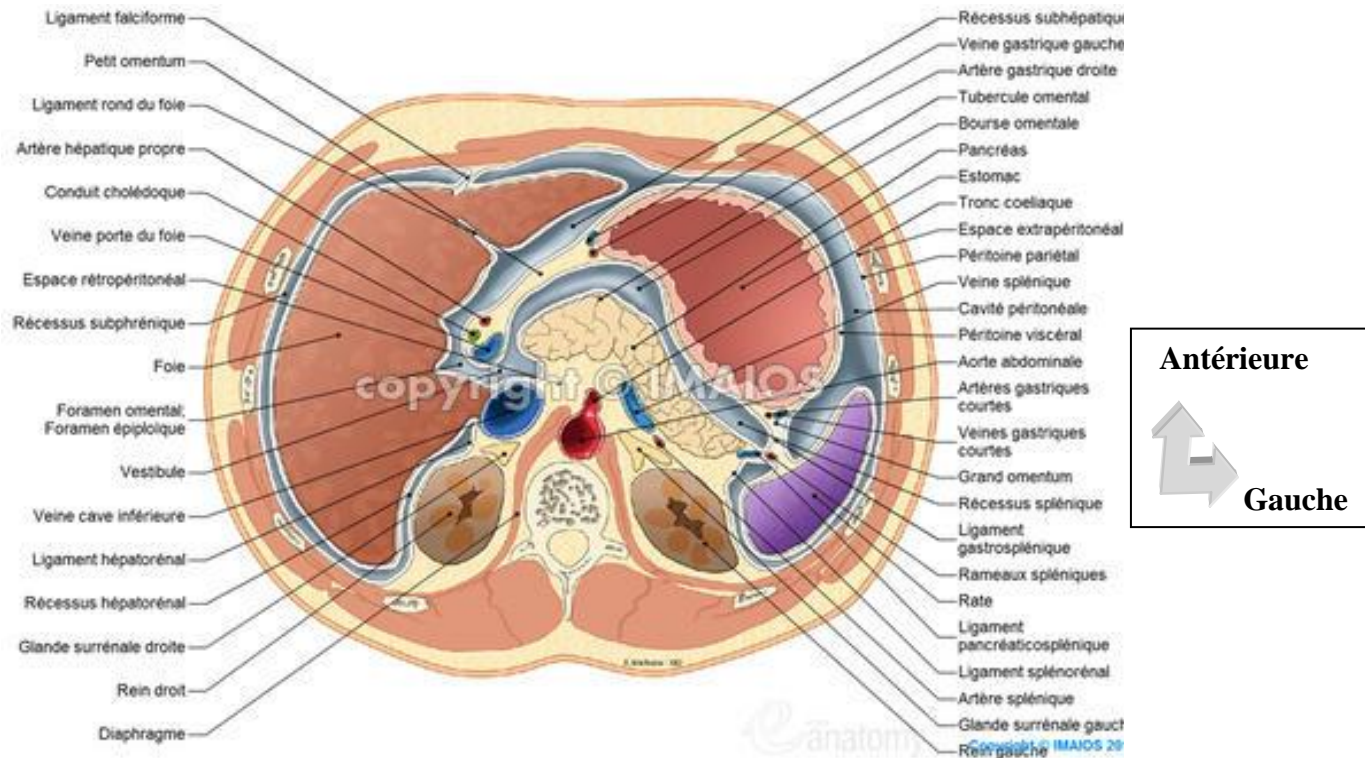


Figure 21 : Coupe transversale de l'abdomen [2].

- En avant : la cavité péritonéale.
- En arrière : l'espace rétropéritonéal.
- En bas : l'espace sous-péritonéale.

- **Grande cavité abdominale.**

Normalement virtuelle, limitée par le diaphragme en haut et le bord supérieur du bassin en bas, parfaitement close chez l'homme, et s'ouvre chez la femme au niveau du pavillon de la trompe de Fallope et au niveau de l'ovaire.

Cette solution de continuité du péritoine pelvien chez la femme explique la possibilité chez celle-ci des infections péritonéales ascendantes d'origine gynécologique et le passage intra-péritonéal du produit de contraste au cours de l'hystérosalpingographie.

Elle est située entre les 2 feuillets du péritoine et cloisonnée par les replis péritonéaux.

Le mésocôlon transverse la divise en deux étages : l'étage sus-mésocolique, en haut et l'étage sous-mésocolique, en bas.

### **2.2.1 Etage sus mésocolique :**

Il contient l'œsophage abdominal, l'estomac, la rate, le foie, la vésicule biliaire, la partie supérieure de duodénum, et le pancréas.

Ces organes et leurs mésos délimitent au niveau de cet étage :

- La loge sous-phrénique droite, située entre la coupole diaphragmatique et la face supérieure du foie, elle est divisée en deux par le ligament falciforme du foie.
- La loge sous-phrénique gauche, située entre la coupole diaphragmatique en haut, l'estomac en dedans et la rate en bas.
- La loge sous hépatique, située entre le foie et la face ventrale de l'estomac.
- La loge splénique qui contient la rate.

### **2.2.2 Etage sous mésocolique :**

Il contient la partie inférieure de duodénum, le crochet du pancréas ou petit pancréas de Winslow, le jéjuno-iléon, le côlon.

Ces organes et leurs mésos délimitent au niveau de cet étage :

- Les deux gouttières pariéto-coliques, droite et gauche, situées entre la face latérale du côlon (ascendant à droite et descendant à gauche) et la paroi latérale de l'abdomen.
- La racine du mésentère divise le péritoine pariétal postérieur en deux loges, à savoir un espace supra mésentérique et un espace infra-mésentérique.
- Le récessus inter-sigmoïdien situé en dessous du mésocôlon sigmoïde.
- Le cul-de-sac de Douglas, partie la plus déclive du péritoine, prolongé latéralement par les fosses para rectales.

Ces espaces sont des zones privilégiées où se collectent les épanchements liquidiens dans l'abdomen. Par conséquent, c'est au niveau de ces espaces que seront placés les drains en post opératoire.

### **2.2.3 L'arrière cavité des épiploons :**

C'est une cavité située en arrière de l'estomac, en avant du bloc duodéno-pancréatique, elle est limitée par les quatre épiploons.

Elle communique avec la grande cavité péritonéale par le hiatus de Winslow.

Le hiatus de Winslow limité par :

- En avant : la veine porte.
- En arrière : la veine cave inférieure.

- En haut : la face inférieure du foie.
- En bas : la réflexion du péritoine pariétale postérieur sur la face postérieure du petit épiploon.

#### **2.2.4 Espace rétro péritonéal :**

Il est situé contre la paroi abdominale postérieure.

Il est limité en avant par le péritoine et les surfaces de certains viscères digestifs qui se retrouvent partiellement dans le péritoine.

Il contient :

- ✓ Les gros vaisseaux et leurs branches :
  - L'aorte abdominale.
  - La veine cave inférieure.
  - La citerne du chyle.
  - Les lymphonoeuds lombaires.
- ✓ Les troncs sympathiques abdominaux.
- ✓ Le haut appareil urinaire : les reins, les uretères lombaires et les glandes surrénales.

Dans le cul-de-sac de Douglas se collecte les sérosités, le sang et les sécrétions purulentes d'origine péritonéale ou viscérale. Il est palpable par le toucher rectal.

#### **2.2.5 Espace sous-péritonéal :** Il est limité par :

- En haut : le toit péritonéal qui le sépare de la cavité péritonéale.
- En bas : le plancher pelvien.
- Latéralement : les parois ostéo-musculaires.

Il contient :

- Le bas d'appareil urinaire.
- Le rectum.
- Les organes génitaux internes.

#### **2.2.6 Péritoine :**

Le péritoine est une membrane séreuse, continue, lisse et transparente à double feuillets : viscéral et pariétal, en continuité l'un avec l'autre, délimitant entre eux un espace virtuel appelé la cavité péritonéale.

On peut observer des atteintes infectieuses, inflammatoires du péritoine, qui sont souvent d'origine viscérale, appelées les péritonites.

##### **2.2.6.1 Feuille viscéral :**

Il tapisse la face superficielle des différents viscères abdominaux.

### **2.2.6.2 Feuillelet pariétal :**

Il tapisse la face profonde de la cavité abdominale, on lui distingue :

- Une partie diaphragmatique : le péritoine pariétal diaphragmatique qui recouvre la face inférieure du diaphragme.
- Une partie antérieure : le péritoine pariétal antérieur qui recouvre la face interne de la paroi antérolatérale de l'abdomen dont il est séparé par un espace pré-péritonéal occupé par le fascia pré-péritonéal.
- Une partie postérieure : le péritoine pariétal postérieur qui est séparé de la paroi abdominale postérieure par un espace appelé : l'espace rétro péritonéale où se trouve les organes rétro péritonéaux (aorte abdominale, la veine cave inférieure, les surrénales, les reins et les uretères.
- Une partie pelvienne : le péritoine pariétal pelvien qui tapisse la cavité pelvienne sans atteindre le périnée dont il est séparé par un espace sous péritonéal.

### **2.2.6.3 Replis péritonéaux :**

Les 2 feuillettes du péritoine sont reliés par des replis péritonéaux, qui sont représentés par :

- Des mésos,
- Des fascias d'accolement,
- Des ligaments,
- Des épiploons (omentums).

#### **2.2.6.3.1 Le méso :**

C'est une formation péritonéale constituée de deux feuillettes du péritoine viscérale, accolé l'un contre l'autre, et qui relie un organe du tube digestif au péritoine pariétal antérieur ou postérieure.

Il contient les vaisseaux et les nerfs destinés à l'organe qu'il relie.

La zone d'insertion d'un méso contre la paroi appelée : la racine du méso

On nomme le méso selon l'organe qu'il unit à la paroi :

- Mésogastre pour l'estomac.
- Méso transverse pour le colon transverse.
- Mésentère pour le jéjuno-iléon.
- Méso sigmoïde pour le colon sigmoïde.

#### **2.2.6.3.2 Le fascia :**

C'est un espace cellulaire formé de la fusion d'une face d'un méso avec :

- Le péritoine pariétal postérieure, appelé le fascia d'accolement primaire, exemple de :



- Fascia de Treitz :accolement du méso duodénum.
- Fascia de Toldt droit :accolement du mésocôlon ascendant.
- Fascia de Toldt gauche :accolement du mésocôlon descendant.
- Le péritoine viscéral d'un organe, appelé le fascia d'accolement secondaire, exemple de :
  - Mésocôlon transverse accolé au bloc duodéno-pancréatique.

Le fascia est une zone de clivage naturelle qui permet de séparer les plans vasculaires sans entraîner d'hémorragie.

#### **2.2.6.3.3 Le ligament :**

C'est une formation péritonéale qui relie les viscères entre eux (exemple le ligament hépatogastrique) ou un viscère abdominal à la paroi (ligament falciforme du foie), sans contenir un pédicule vasculaire important.

#### **2.2.6.3.4 L'épiploon ou omentum :**

C'est un repli péritonéal qui relie deux organes abdominaux entre eux, sans toucher la paroi.

Il contient un pédicule vasculaire important.

Il peut être parfois pendant librement à partir d'un viscère, comme le grand omentum, qui est une nappe cellulo-graisseuse appendue à la grande courbure gastrique et tombant devant le côlon transverse puis les anses grêles.

Il existe 4 épiploons :

- Épiploon gastro-hépatique ou petit épiploon (petit omentum).
- Épiploon gastro-colique ou grand épiploon (grand omentum).
- Épiploon gastro-splénique.
- Épiploon pancréatico-splénique.

Le grand omentum est très mobile, ce qui lui permet de se déplacer vers n'importe quelle zone inflammatoire et cloisonner l'organe atteint, en évitant la diffusion de processus inflammatoires ou infectieux localisés dans le reste de la cavité péritonéale (évitant les péritonites généralisés).

### **2.3 Parois abdominales [2] :**

La paroi abdominale est constituée d'un cadre osseux et essentiellement des muscles et des aponévroses.

Le cadre osseux est formé :

En haut :la partie inférieure de la cage thoracique, qui est constituée par :

- Le processus xiphoïde.
- Le rebord costal.

- La 11<sup>e</sup> côte.
- La 12<sup>e</sup> côte.

En arrière : la colonne vertébrale :

- La 12<sup>e</sup> vertèbre thoracique.
- Les cinq vertèbres lombaires.
- Les disques intervertébraux correspondants.

En bas : le bassin :

- Les deux os coxaux, qui sont réunis en avant par la symphyse pubienne, ils s'articulent en arrière avec le sacrum
- Les muscles et les aponévroses constituent une sangle musculo-aponévrotique, divisée à un segment antérolatéral et un segment postérieur.

### **2.3.1 La paroi antérieure de l'abdomen :**

#### **2.3.1.1 Anatomie de surface :**

La paroi antéro-latérale de l'abdomen va comprendre :

- En haut :
  - Partie du thorax à partir de la 5<sup>ème</sup> côte.
  - Extrémité inférieure du sternum.
  - Appendice xiphoïde.
- En bas :
  - Détroit supérieur : qui constitue la limite inférieure du contenu de l'abdomen.

Ses contours sont représentés par :

- En arrière : Promontoire.
- Latéralement : Lignes arquées des os iliaques.
- En avant : Symphyse pubienne.

Une figure montrant les différentes régions de l'abdomen.

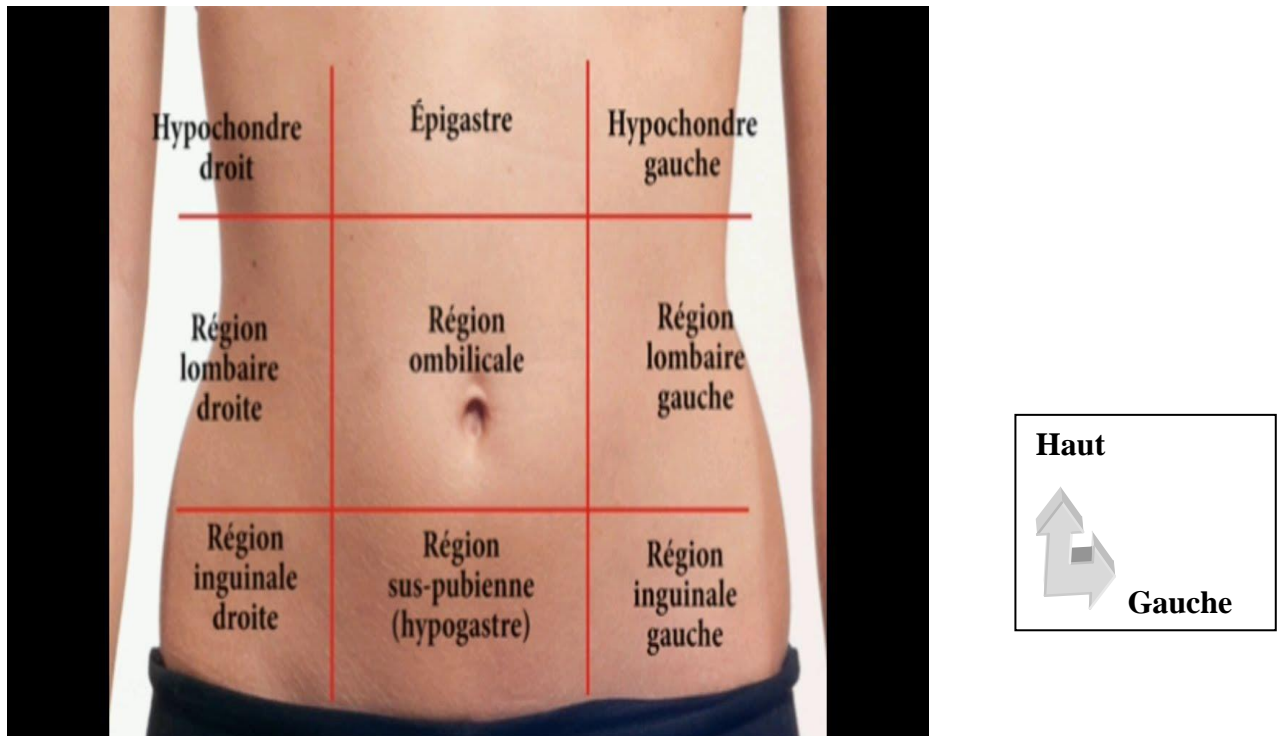


Figure 22 : Les différentes régions de l'abdomen [2].

La région antérieure de l'abdomen est divisée par quatre lignes :

- Deux lignes horizontales : une supérieure passant par la partie inférieure du rebord costal, l'autre inférieure passant par les deux épines iliaques antéro supérieures.
- Deux lignes verticales : droite et gauche, chacune passant au milieu de chaque pli inguinal, rejoignant en haut le rebord costal et les coupoles diaphragmatiques.

Ces lignes délimitent neuf régions :

- Au milieu de la paroi, de haut en bas : la région épigastrique, ombilicale et hypogastrique.
- Latéralement, de haut en bas : les hypochondres droit et gauche, le flanc droit et Gauche, et les fosses iliaques droite et gauche.

### 2.3.1.2 Constitution de la surface à la profondeur :

Chaque région correspond à la projection d'un ou deux organes :

- L'épigastre : correspond à la projection de l'œsophage abdominal et l'estomac et le pancréas ;
- La région ombilicale : elle est centrée par l'ombilic, dont le repère osseux se situe en regard de L4 ou le disque intervertébral L4-L5, constituant un repère chirurgical.
- Elle correspond à la projection du côlon transverse et de l'intestin grêle ;
- L'hypogastre : correspond à la projection de la vessie ;

- L'hypochondre droit : correspond à la projection du foie et la vésicule biliaire ;
- L'hypochondre gauche : correspond à la projection de la rate et l'angle colique gauche ;
- Les flancs : correspond à la projection du côlon ascendant et du côlon descendant ;
- La fosse iliaque droite : correspond à la projection de l'appendice et du cæcum ;
- La fosse iliaque gauche : correspond à la projection du côlon sigmoïde ;

Cette division est importante à connaître, elle permet de localiser les symptômes abdominaux selon les régions et d'orienter le diagnostic.

**Exemple :** Toute symptomatologie localisée au niveau de la fosse iliaque droite oriente essentiellement vers l'appendicite (inflammation aigüe de l'appendice vermiforme), mais aussi vers une salpingite (inflammation aigüe de la trompe) ou une grossesse extra-utérine (la nidation et développement d'un embryon en dehors de la cavité utérine).

Cette paroi est toujours examinée au cours des affections abdomino-pelviennes, et constitue la voie d'abord chirurgicale principale des viscères abdomino-pelviens.

### **2.3.2 La paroi postérieure de l'abdomen :**

#### **2.3.2.1 Anatomie de surface.**

La paroi abdominale postérieure constitue avec celle du thorax et du bassin, le dos ou paroi postérieure du tronc : il s'étend de la base de la nuque à la limite supérieure des deux régions fessières.

Elle peut être subdivisée :

- En deux parties symétriques, droite et gauche, par la ligne des épineuses.
- En deux parties principales : une partie supérieure (thoracique) et une partie inférieure (lombaire).

Partie inférieure s'étend latéralement jusqu'au flanc, de part et d'autre de la colonne lombaire. Sa limite supérieure est la douzième côte et la limite inférieure est ligne horizontale joignant les deux épines iliaques postéro-supérieures et passant par l'apophyse épineuse de la 2<sup>e</sup> vertèbre sacrée, puis les crêtes iliaques de chaque côté. La ligne joignant les crêtes iliaques passant par l'apophyse épineuse de la 4<sup>e</sup> vertèbre lombaire.

#### **2.3.2.2 Constitution de la superficie à la profondeur :**

##### **2.3.2.2.1 Les plans superficiels :**

- La peau
- Le tissu cellulaire sous-cutané, d'épaisseur variable, où cheminent les vaisseaux et nerfs superficiels.

### **2.3.2.2.2 Les plans musculo-aponévrotiques :**

#### **✓ Plan musculaire :**

On peut subdiviser le plan musculaire de la paroi abdominale postérieure en deux segments : médial et latéral.

#### **• Segment médial :**

- Il s'organise autour de la colonne vertébrale lombaire.
- Il remplit les gouttières vertébrales de part et d'autre de la ligne des épineuses.
- Il est limité par une aponévrose inextensible qui se confond en avant avec l'aponévrose du muscle transverse de l'abdomen.
- Les muscles ont une origine inférieure commune sous forme d'une masse musculaire commune.

Le muscle iliocostal ou sacro-lombaire : il est le plus latéral, son origine est représentée par la masse commune, qui est recouverte sur sa face postérieure par une lame tendineuse très épaisse qui s'attache sur : les apophyses épineuses des trois ou quatre dernières vertèbres lombaires, la crête iliaque et l'épine iliaque postéro-supérieure, crête sacrée et la tubérosité iliaque.

De cette masse les fibres se portent en dehors et en haut en plusieurs faisceaux qui s'insèrent sur le bord inférieur des six dernières côtes.

Le muscle long dorsal : il est interposé entre le muscle iliocostal et transversaire et s'étend de la masse commune jusqu'à la deuxième côte par deux sortes de faisceaux.

Le faisceau latéral : costal, se termine à deux niveaux :

- Lombaire : sur le bord inférieur des apophyses transverses.
- Dorsal : sur le bord inférieur des côtes en dedans de l'angle costal postérieur.

Les faisceaux médiaux : se terminent sur les tubercules accessoires des vertèbres lombaires et sur les apophyses transverses des vertèbres dorsales.

Le muscle transversaire épineux : Il occupe la gouttière vertébrale appliqué contre la lame vertébrale entre les apophyses épineuses et transverse des vertèbres.

Le muscle épi épineux : Il est tendu entre les apophyses épineuses de la colonne dorso-lombaire et occupe la gouttière vertébrale, en se plaçant en dedans du muscle long dorsal, et en arrière du muscle transversaire.

Son origine se fait sur les apophyses épineuses des deux dernières vertèbres dorsales et des deux premières vertèbres lombaires. Ses faisceaux se portent en haut, pour se terminer en général par huit fascicules sur les apophyses épineuses des huit premières vertèbres dorsales.

Les muscles inter épineux : sont des petits muscles qui occupent les espaces inter épineux au nombre de deux dans chaque espace, tendus de part et d'autre de ligaments inter épineux, et entre deux apophyses épineuses. Ils ne se trouvent que dans la région cervicale et lombaire.

- **Le segment latéral :** Il se continue latéralement avec la paroi antérieure de l'abdomen, s'organise en quatre plans musculo-aponévrotique superposés, de la superficie à la profondeur.

**Plan superficiel :**

- Le muscle grand oblique : Sa portion postérieure, oblique en bas et latéralement s'insère sur la lèvre externe de la crête iliaque.
- Le muscle grand dorsal : Large et aplati, sa forme triangulaire à base médiale, et à sommet latérale (humérus). Il recouvre toute la partie inférieure du dos.

Les insertions se font sur la colonne vertébrale à partir de la 6<sup>e</sup> vertèbre dorsale (Apophyses épineuses et ligaments interépineux), le tiers postérieur de la lèvre latérale de la crête iliaque et la crête sacrée postérieure.

De ces différentes origines se détache une lame aponévrotique aponévrose lombo-sacrée. Dans sa partie supérieure, il s'attache sur les quatre dernières côtes avec le muscle grand oblique, ses fibres musculaires, qui sont de plus en plus épaisses ont une direction vers le creux de l'aisselle et se termine au fond de la gouttière bicapitale de l'humérus.

Leur action c'est de soulever le tronc, l'adducteur et la rotation médial du bras.

- ✓ **Deuxième plan :** Le muscle oblique interne sont les fibres les plus postérieures (Latéral), oblique en haut et en avant. Il est tendu de la crête iliaque à la 12<sup>ème</sup> côte.

Le muscle petit dentelé postérieur et inférieur (médial), mince et plat.

Il s'insère par une lame aponévrotique sur les apophyses épineuses des deux dernières vertèbres dorsales, trois premières vertèbres lombaires et sur les ligaments surépineux correspondants. Cette aponévrose d'insertion est confondue avec celle du muscle grand dorsal (aponévrose lombo-sacrée).

Il est oblique en haut et latéralement, se termine par quatre digitations sur les faces latérales des quatre dernières côtes.

Son action est d'abaisser les dernières côtes, muscle expirateur.

- ✓ **Troisième plan :** Il est formé par l'aponévrose d'insertion du muscle transverse de l'abdomen.

Cette aponévrose prend insertion sur les processus transverses des cinq vertèbres lombaires marquée par un renforcement de son tiers supérieur (le ligament lombo-costal de Henlé).

✓ **Quatrième plan** : Il comprend un plan transversaire situé en regard des processus transverses le muscle carré des lombes qui est un muscle aplati et quadrilatère, situé dans la région lombaire, entre :

- En avant : le plan du muscle psoas.
- En arrière : l'aponévrose d'insertion du muscle transverse.
- En haut : la 12<sup>e</sup> côte.
- En bas : la crête iliaque.
- Latéralement : les processus transverses des vertèbres lombaires.

Il est constitué de deux portions :

- Antérieure (médiale) : Formée par deux faisceaux, qui prennent leur origine sur la douzième côte. Le faisceau costo-transversaire, s'étend de la douzième côte aux apophyses transverses des quatre premières vertèbres lombaires.

Le faisceau ilio costal qui se dirige en bas et dehors, vers la lèvre médiale de la crête iliaque et le ligament ilio lombaire de l'articulation sacro-iliaque.

- Postérieure (latérale) : Formée par le faisceau iliolumbaire (ilio-transversaire), tendu de la crête iliaque et du ligament ilio lombaire aux processus transverses des trois dernières vertèbres lombaires.

✓ **Un plan pré-transversaire** : est plus antérieur c'est le muscle psoas, tendu entre la colonne lombaire et la région supérieure de la cuisse en passant à travers l'anneau fémoral.

✓ Il s'insère par des lames tendineuses sur les disques intervertébraux depuis la 12<sup>e</sup> vertèbre dorsale jusqu'à la 5<sup>e</sup> vertèbre lombaire et entre ces lames, par des arcades tendineuses tendues, délimitant l'orifice ostéo-fibreux en avant.

En arrière, il s'insère par les faisceaux transversaux sur la surface antérieure des apophyses transverses.

De ces insertions les fibres se ramassent en fuseau et se dirigent obliquement en bas et en dehors.

Il reçoit les fibres du muscle iliaque. Ils quittent ensemble la cavité abdomino-pelvienne en traversant l'anneau fémoral et se terminent par un solide tendon sur le petit trochanter.

Le muscle petit psoas, grêle et inconstant, il est tendu des corps vertébraux de la 12<sup>e</sup> vertèbre dorsale et la vertèbre lombaire, à la ligne innominée de l'os coxal où il se termine en éventail tout en croisant en avant le muscle psoas.

Le muscle iliaque, large et triangulaire, il occupe la fosse iliaque interne, rejoint le muscle psoas pour se terminer avec lui sur le petit trochanter du fémur.

Ses insertions se font sur toute la longueur de la lèvre de la crête iliaque en haut, les épines iliaques antérieures en avant et en arrière (l'aileron sacré, la face antérieure de l'articulation sacro-iliaque et la moitié postérieure de la ligne innominée).

### **2.3.2.2.3 Aponévroses de la paroi abdominale postérieure :**

Elles se retrouvent groupées dans la région lombaire, représentées par les aponévroses soit d'insertion soit de recouvrement des muscles de la région et disposées selon quatre plans.

#### ✓ **Le premier plan aponévrotique :**

L'aponévrose lombo-sacrée, une lame tendineuse d'insertion du muscle grand dorsal qui représente l'élément de recouvrement de la région lombaire.

#### ✓ **Le deuxième plan aponévrotique :**

✓ Musculo-aponévrotique, constitué par l'insertion inférieure du muscle petit dentelé postérieur et inférieur en haut, l'insertion du muscle petit oblique en bas et la masse commune en dehors. Ces éléments délimitent avec la crête iliaque en bas dénommé l'espace de Grynfeltt.

#### ✓ **Le troisième plan aponévrotique :**

✓ C'est le plan de l'aponévrose du muscle transverse de l'abdomen, qui est renforcée dans sa partie supérieure par le ligament lombo-costal, tendu en éventail sur la face postérieure de l'aponévrose du muscle transverse et allant du sommet des apophyses transverses des deux premières vertèbres lombaires à la face latérale de la 12<sup>e</sup> côte.

✓ **Le quatrième plan aponévrotique :** Représenté par l'aponévrose de revêtement de la face antérieure du muscle carré des lombes.

✓ Celle-ci présente à sa partie supérieure, un renforcement arciforme à convexité supérieure, c'est l'arcade du muscle carré des lombes ou ligament cintré du diaphragme.

Trois points faibles :

- La charnière lombo-sacrée qui correspond en surface au bord latéral de la masse commune, de la 12<sup>e</sup> côte à la crête iliaque en profondeur, elle correspond la jonction de l'aponévrose lombo-sacrée avec l'aponévrose postérieure du muscle transverse par l'intermédiaire d'un tractus fibreux.
- Le triangle de Jean Louis Petit est un espace de la partie inférieure de la région lombaire. Un triangulaire à base inférieure, il est limité par la crête iliaque en bas, par le bord postérieur du muscle grand oblique en avant et par le bord latéral de l'aponévrose lombo-



sacrée et le muscle grand dorsal en arrière. C'est un point faible de la région où peut se faire une hernie. Son plan antérieur est représenté par le muscle petit oblique qui est suffisamment résistant.

- L'espace de Grynfeltt : Quadrilatère de Grynfeltt, de forme variable selon les sujets.

En général sous forme d'un losange qui s'étend de la 12<sup>ème</sup> côte à la crête iliaque.

Cet espace est parcouru par des éléments vasculo-nerveux intercostaux et présente un point faible de la paroi.

Les éléments qui le délimitent sont le bord inférieur du muscle petit dentelé inférieur et postérieur en haut et en dedans, la 1<sup>ère</sup> côte en haut et en dehors, le bord latéral de la masse commune en dedans et le bord postérieur du muscle petit oblique en dehors.

Cet espace est recouvert par le plan musculaire superficiel représenté par les muscles grand oblique et grand dorsal en arrière et en avant c'est l'aponévrose du muscle transverse qui constitue son aire antérieure.

Ces deux points faibles constituent une voie d'abord chirurgicale de la fosse lombaire.

Le triangle lombaire de Jean-Louis-Petit forme une zone de faiblesse où on peut observer l'extériorisation des collections suppurées de la région (phlegmons péri-néphrétiques).

Les hernies lombaires sont rares, elles sortent par le quadrilatère lombaire, mais vont rarement jusqu'au triangle lombaire plus superficiel.

### **3. RAPPEL CLINIQUE :**

Les pathologies chirurgicales non traumatiques de l'abdomen se divisent en affections aiguës et chroniques [2].

- Les affections chroniques sont entre autres la lithiase biliaire, les lithiases urinaires, les cancers digestifs, urologiques, gynécologiques et mésentériques sont justiciables d'une sanction opératoire [2].
- Les affections abdomino-pelviennes aiguës non traumatiques sont reconnues par la brutalité de leur survenue, par leur intensité particulièrement forte ou encore par le contexte qui les entoure (fièvre, collapsus, état de choc...) [2].

#### **3.1 L'examen clinique [11 ;12 ;13] :**

##### **3.1.1 La douleur :**

La douleur est le maître symptôme des urgences abdomino-pelviennes. Elle peut être isolée ou prédominante.

Elle ne doit pas être traitée à l'aveugle dans le but de soulager un malade très souvent demandeur.

Rappelons que l'interrogatoire et l'examen clinique abdomino-pelviennes reste les éléments clés de l'orientation diagnostique.

L'interrogatoire est fondamental et doit préciser :

**3.1.2 L'âge, le sexe, les antécédents médico-chirurgicaux, le contexte psychologique, les habitudes alimentaires.**

**3.1.3 Les caractéristiques de la douleur :**

La date de son apparition, son siège initial, ses irradiations, son type, son caractère évolutif, son intensité, les facteurs déclenchant ou de soulagement et l'existence d'épisodes douloureux identiques mais moins intenses dans les semaines ou mois précédents.

**3.1.4 Les signes d'accompagnement :** fièvre, frissons, sensation de malaises, nausées, Vomissements, diarrhée ou constipation récente, hémorragie ou de trouble mictionnel.

L'examen physique précisera :

**3.1.5 Les mesures de la température, du pouls radial et de la pression artérielle.**

**3.1.6 À l'inspection** on appréciera l'état général du malade, l'aspect de ses conjonctives (Pâleur, ictère) et de sa langue, l'état de conscience, la recherche d'un faciès altéré ou de sueur.

Au niveau de l'abdomen, on recherchera une cicatrice abdominale, un météorisme, des ondulations et la mobilité de la paroi abdominale lors de la respiration.

**3.1.7 A la palpation :**

L'examen des orifices herniaires (ombilical, inguinaux et cruraux) et des organes génitaux externes chez l'homme doit être systématique.

La palpation douce recherchera : une douleur provoquée que l'on peut mettre en évidence par la dépression brutale de l'abdomen à distance (cette douleur au rebond est en faveur d'une irritation péritonéale), une défense, une contracture douloureuse permanente et invincible des muscles abdominaux, une masse abdominale.

**3.1.8 La percussion :**

Elle se fera à la recherche d'un épanchement péritonéal : disparition de la matité pré hépatique ou une matité des flancs.

**3.1.9 L'auscultation :**

Recherchera un souffle vasculaire ; des bruits hydro-aériques abdominaux en auscultant lentement l'abdomen.

L'examen se terminera par les touchers pelviens (le toucher rectal et le toucher vaginal chez la femme en période d'activité génitale) qui sont de réalisation systématique face à tout abdomen urgent, à la recherche d'une irritation péritonéale.

### **3.2 Le bilan biologique :**

Guidé par l'examen Clinique, il a une valeur d'orientation et de gravité.

Citons, la numération et formule sanguine, la protéine C réactive, l'ionogramme sanguin, l'urée sanguine et créatininémie, calcémie, la glycémie, le bilan d'hémostase et éventuellement un bilan hépatique, une amylasémie avec amylasurie, groupe sanguin ABO et Rhésus avec recherche d'agglutinine irrégulière.

### **3.3 Les examens d'imagerie [11 ;12 ;13] :**

Prescrits en fonction de l'état du patient et de la suspicion diagnostique. Trois techniques radiologiques sont couramment proposées dans le bilan des urgences abdomino-pelviennes : l'abdomen sans préparation (ASP), l'échographie abdominale et pelvienne et le scanner abdomino-pelvien.

L'imagerie par résonance magnétique (IRM) n'a actuellement qu'un rôle très limité dans les urgences abdomino-pelviennes : Les opacifications n'ont conservé en urgence qu'un intérêt dans les évaluations postopératoires du tube digestif.

**4 Principales pathologies aiguës de l'abdomen en fonction du siège de la douleur :**  
**Voici un tableau récapitulatif des principaux syndrômes douloureux de l'abdomen.**

*Tableau 1: Les syndrômes douloureux de l'abdomen [11].*

	Localisation	Irradiation	Intensité	Facteurs favorisants	Facteurs calmants	Signes associées	Diagnostics à évoquer
CRISE ULCEREUSE	Epigastre	Peu irradiante	Intense	Faim - prise d'aliments acides - alcool	Prise de repas	Pyrosis - sensibilité épigastrique	Ulcère gastro duodéal Gastrite
DOULEUR PANCREATIQUE	Epigastre	Transfixiante	Très intense	Prise d'aliments gras	Jeûne - position antéfléchie	Sepsis - Détresse respiratoire, signes de choc	Pancréatite aiguë
COLIQUE HEPATIQUE	Hypo-chondre droit	En hémiceinture vers les épaules	Très intense, bloquant la respiration	Prise d'aliments gras	Jeûne, prise d'antalgiques	Vomissements, parfois bilieux, Ictère	Angiocholite Cholécystite Abscess hépatique
Syndrome APPENDICULAIRE	Fosse iliaque droite (FID)	Epigastre	Intense, parfois peu intense	-----	-----	Fièvre - Frisson - défense abdominale FID	Appendicite, pathologies du carrefour iléo-colique
Syndrome de KOENING	Péri-ombilicale	Variable, cadre colique	Intense	Prise d'aliment contenant des résidus	Débaîclegazeux prise anti-spasmodique	Diarrhée glaireuse ou sanglante, AMG	Maladie de Crohn en poussée
COLIQUE NEPHRETIQUE	Lombaire	organes génitaux externes	Très intense	Déshydratation prise d'aliments**	Prise d'antalgiques et AINS	Nausées, vomissements, Fièvre, anurie signes de choc	Lithiase rénale, Pyélonéphrite, Tumeurs rénales
Syndrome de fissuration aortique	Dorsale, inter-scapulaire	Vers les lombes	Très intense	HTA, maladie du tissu élastique	-----	Sueurs, signes de choc, sensation de mort imminente	Anévrysme de l'aorte abdominale ou de ses branches
Syndrome péritonéal	Diffuse, tout l'abdomen	Diffuse, sans irradiation précise	Très intense	-----	-----	Abdomen en bois, sueurs, fièvre, frissons, signes de choc	Péritonite

**4.1 Douleurs abdominales localisées.**

**4.1.1 Douleurs de l'hypochondre droit [11 ;12 ;13] :**

L'apparition d'un syndrome douloureux de l'HCD oriente d'emblée vers une pathologie de la sphère hépatobiliaire, en effet la prévalence de la lithiase biliaire est importante, estimée à 15% chez l'adulte en occident, le quart de ces patients présentera des symptômes ou des complications.

#### **4.1.1.1 Les formes compliquées de la cholécystite aiguë alithiasiques :**

##### **- La cholécystite emphysémateuse :**

Est due à une ischémie artérielle secondaire à la micro angiopathie, elle est rencontrée surtout chez les patients âgés, diabétiques.

En échographie, l'aspect dépend de la quantité de gaz au sein de la paroi ou de la lumière vésiculaire. Si l'air est en petite quantité, celui-ci entraîne la formation d'images hyperéchogènes focales avec des cônes d'ombre acoustique ou des artefacts en queue de comète.

La tomodensitométrie est l'examen le plus sensible pour porter le diagnostic de cholécystite emphysémateuse.

Elle permet d'affirmer avec exactitude la présence de gaz dans la lumière ou dans la paroi vésiculaire.

##### **- La cholécystite gangréneuse :** témoigne d'une inflammation sévère avec nécrose pariétale.

L'échographie retrouve une paroi irrégulière avec une muqueuse qui flotte dans la lumière vésiculaire.

L'échographie est moins sensible et moins spécifique que la tomodensitométrie dans le diagnostic des formes gangréneuses.

##### **- La perforation vésiculaire :**

Complicque 5 à 10% des cholécystites, se fait en péritoine libre, dans le tube digestif, ou dans le lit vésiculaire.

L'échographie recherche de l'épanchement échogène au niveau de l'espace de Morrison, dans les gouttières pariéto- coliques, ou dans le cul de sac de Douglas, l'échographie recherche également une collection dans le lit vésiculaire.

Le diagnostic est suspecté en tomodensitométrie, devant une collection liquidienne péri vésiculaire, un abcès péri vésiculaire ou intra hépatique et une solution de continuité au sein de la paroi vésiculaire.

##### **- Angiocholite :**

C'est l'inflammation aiguë des voies biliaires, elle est due à une infection compliquant un obstacle à l'écoulement de la bile.

L'infection est due à des germes digestifs (*E. coli*, *Streptococcus faecalis*), ou anaérobie (*B. Fragilis*), ou plus rarement à des parasites (*Ascaris*, vésicule hydatique). Cliniquement elle se traduit par la classique triade de Charcot (Douleurs de l'hypochondre droit, fièvre et ictère).

L'échographie en cas d'angiocholite montre : Une dilatation des voies biliaires intra-hépatiques et de la VBP avec un calibre qui dépasse 7 mm et supérieur à 9 mm si le patient est cholécystectomisé, un épaississement des parois des voies biliaires, circonférentiel, symétrique et étendu et un obstacle dans la voie biliaire principal : comme la présence d'un calcul avec un cône d'ombre postérieur, ou du matériel échogène, ou bien un épaississement irrégulier sténosant la lumière en rapport avec un obstacle tumoral.

La tomodensitométrie, avec les coupes millimétriques et les reconstructions multi planaires ont permis d'augmenter la spécificité et la sensibilité de la tomodensitométrie à la détection des calculs biliaires, de 100% de spécificité et de 80 à 90% de sensibilité selon les séries.

**4.1.1.2 Abscès hépatiques :** Ils peuvent être dus à des germes banaux (abcès à pyogènes) à des amibes, à des parasites, ou à des champignons.

- **Les Abscès à pyogènes :**

Les abcès hépatiques à pyogènes ont des portes d'entrées variées : portale (pyléphlébite secondaire à une appendicite, une sigmoïdite), biliaire secondaire à une angiocholite, systémique (infections opportunistes chez des patients immunodéprimés) ou iatrogène secondaire à un geste de chirurgie ou de radiologie interventionnelle hépatique ou biliaire.

L'imagerie montre des images différentes selon le stade de l'abcès.

Il peut s'agir soit de micro abcès multiples disséminés dans le parenchyme hépatique ou groupés plus ou moins coalescents, soit d'une lésion unique de diamètre plus important, présentant une cavité à contours plus ou moins réguliers avec la présence possible de septas.

En échographie, l'aspect est souvent variable.

A la phase précoce, l'abcès peut être hyperéchogène puis devenir hypoéchogène, voire anéchogène lorsqu'il est collecté.

La tomodensitométrie a une sensibilité de l'ordre de 95%.

L'abcès est hypodense avant injection et prend le contraste en périphérie après injection de PDC dans 80% des cas.

**Les différents aspects à l'échographie et à la TDM des abcès hépatiques.**

*Tableau IIXIV: Aspect en échographie et en TDM des abcès hépatiques [11].*

	Stade précoce pré-suppurative	Stade collecté Ou suppuré
ECHOGRAPHIE	Lésion échogène hétérogène mal limitée	Lésion globalement arrondie à contenu hypo ou anéchogène avec de fins échos flottants, parfois multi loculé, des contours arrondis à parois nettes ou avec une coque épaisse et hétérogène
SCANNER	Plage lésionnelle hypodense mal limitée avasculaire,	Lésion arrondie mal limitée, parfois cloisonnée, hypodense à paroi rehaussée après injection de PDC, refermant parfois des bulles d'air qui signe une activité anaérobie, et entourée d'une zone hypodense en rapport avec l'inflammation péri lésionnelle

**- Les abcès amibiens :**

C'est la manifestation extra intestinale la plus fréquente de l'infection par *Entamoeba histolytica*. Cette pathologie reste encore répandue dans les pays de l'Afrique, de l'Amérique du sud, de l'inde, et de l'Asie de l'Est.

Classiquement l'abcès amibien se présente comme une volumineuse collection localisée le plus souvent dans le lobe hépatique droit, de contours réguliers ou lobulée à paroi fine rehaussée au temps artériel avec un œdème péri lésionnel cette collection renferme des produits de dégradations de sang donnant une coloration marronne ou communément appelé pus chocolat".

**- Les abcès fongiques :**

Les abcès hépatiques à candida ou à germes atypiques (mycoplasmes, ou *Pneumocystis Carinii*) sont retrouvés surtout chez des patients immunodéprimés. En échographie, les abcès fongiques se présentent sous quatre types de figures.

Une couronne périphérique hypoéchogène correspondant a de la fibrose, une couronne plus intense hyperéchogène correspondant à l'inflammation centrée par une zone hypoéchogène correspondant à une zone de nécrose dans laquelle se retrouvent les germes ;

Une zone hypoéchogène entourant un nodule hyperéchogène.

Cet aspect correspondrait à une infection active.

Un nodule hypoéchogène constituant la forme la plus fréquemment observée et attribuée à de la fibrose.

La tomodensitométrie est réalisée sans injection, et après injection aux phases artérielle et portale. Les lésions sont infra centimétriques ou centimétriques dans la majorité des cas, mais peuvent plus rarement être de plus grande taille.

Avant l'injection, l'atteinte se présente sous la forme de nodules hypodenses, après l'injection, l'aspect est variable.

On recherchera des prises de contraste nodulaires à la phase artérielle ou portale, ou une prise de contraste périphérique en rapport avec la réaction inflammatoire qui n'est pas souvent visible chez les patients neutropéniques.

#### **4.1.2 Douleurs de l'épigastre [13 ;14 ;15 ;16] :**

Un syndrome douloureux de l'épigastre fait évoquer systématiquement une pathologie gastrique. Les trois principales causes à évoquer devant une douleur de l'épigastre et qu'il faut à priori éliminer sont par ordre de gravité : un infarctus du myocarde, une pancréatite aiguë, et un ulcère gastroduodéal.

##### **4.1.2.1 Pancréatite aiguë compliquée [14 ;16] :**

C'est l'inflammation aiguë de la glande pancréatique. Elle est due à l'autodigestion de pancréas par l'activation prématurée des enzymes pancréatiques.

Les deux causes les plus fréquemment retrouvées sont la lithiase biliaire surtout dans notre contexte et la consommation d'alcool, plus rarement la pancréatite aiguë peut survenir suite à des facteurs médicamenteux, métaboliques (hypertriglycémie) ou iatrogènes.

Son diagnostic est clinico-biologique, la douleur est épigastrique, intense, transfixiante, irradiante vers le dos, calmé par le jeûne et par la position antéfléchie, la lipasémie est élevée (>3 fois la normale), le bilan biologique permet également de prédire la gravité.

L'imagerie a un intérêt diagnostique, pronostique, et thérapeutique (traitement des surinfections des coulées de nécrose par radiologie interventionnelle).

L'échographie permet dans un premier temps de repérer l'éventuelle lithiase biliaire responsable de la pancréatite ou d'évoquer un terrain sous-jacent de stéato-fibrose, voire de cirrhose.

La mise en évidence d'ascite en échographie constitue un facteur de gravité dont la détection est fondamentale au stade initial.

Les coulées inflammatoires para-rénales et les pseudo kystes sont parfois identifiés à l'échographie mais souvent sous-estimés.



La tomodensitométrie est réalisée 48 à 72 H après le début de la douleur, elle a 4 objectifs :

Poser le diagnostic positif de la pancréatite aiguë

Etablir le bilan de gravité lésionnel : deux types d'anomalies tomodensitométriques interviennent dans la stadification de la pancréatite aiguë.

Il s'agit d'une inflammation glandulaire et les modifications péri glandulaires telles que les collections liquidiennes associée à l'ascite.

D'autre part la détermination du pourcentage de glande nécrosée et l'envahissement des structures péri pancréatiques de voisinage est important à reconnaître une colite ischémique, voire une nécrose colique survient quelquefois.

Dans les formes de pancréatite sans nécrose glandulaire, cette atteinte colique est un facteur de pronostic indéniable.

#### **4.1.2.2 Perforations gastroduodénales [13 ;15 ;16] :**

Les signes tomodensitométriques indirects orientant vers une perforation d'ulcère sont classiquement la présence d'un pneumopéritoine localisé à l'étage sus mésocolique et silhouettant le ligament rond, et le ligament falciforme, l'infiltration de la graisse péri-gastroduodénale et la constatation d'un épaississement gastroduodéal.

Dans une étude rétrospective GHEKIERE O et al incluant 81 perforations digestives a démontré que ces signes indirects manquaient de spécificité : la visualisation du ligament falciforme ou le ligament rond moulé par de l'air pouvaient être en rapport avec une perforation d'une autre origine si le pneumopéritoine était abondant, de plus un épaississement réactionnel gastroduodéal pouvait également traduire une péritonite d'une autre cause.

Dans cette série, le meilleur signe indirect de perforation d'ulcère gastroduodéal était la présence d'un épanchement localisé entre le duodénum et la tête du pancréas.

Ce signe avait une valeur prédictive positive supérieure à 90% pour le diagnostic de perforation d'ulcère.

#### **4.1.3 Douleurs de l'hypochondre gauche [12 ;13 ;16] :**

Par ordre de fréquence, la rate est l'organe le plus souvent concerné dans les douleurs de l'hypochondre gauche, les lésions spléniques peuvent être d'origine infectieuse, vasculaire, ou tumorale.

##### **4.1.3.1 Abscès splénique :**

Les abcès spléniques sont souvent rencontrés chez les patients immunodéprimés, diabétiques, ou séropositifs, ou les patients atteints de leucémie ou sous chimiothérapie.

Dans les antécédents on retrouve un épisode d'endocardite infectieuse ou d'infarctus splénique récent de diverses causes.

Les germes incriminés sont : E. coli, Pseudomonasaeruginosa, Staphylococcus aureus, Streptococcus, Mycobactéries tels que la tuberculose et les organismes fongiques.

Les abcès uniloculaires sont généralement des abcès pyogènes.

Les patients atteints d'abcès splénique présentent généralement des douleurs abdominales souvent localisées dans l'hypochondre gauche, avec fièvre. L'irritation diaphragmatique associée peut causer des douleurs dans l'épaule, appelé signe Kehr.

En échographie, l'abcès splénique à pyogène apparaît comme une lésion hypoéchogène hétérogène renfermant de fins échos, sa paroi est épaissie et irrégulière.

En tomodensitométrie, l'abcès apparaît comme une lésion hypodense, bien limitée par une coque qui se rehausse après injection de PDC, cette lésion peut renfermer des bulles d'air ou carrément un niveau hydroaérique.

Les abcès fongiques ou à mycobactéries ont la particularité d'être multiples et de petite taille.

Dans les cas d'abcès splénique à pyogène le traitement repose sur la splénectomie, ou le drainage percutané sous scano ou écho guidée qui garde ses indications pour des patients altérés ou inopérables.

#### **4.1.3.2 Volvulus du sigmoïde :**

Le volvulus du sigmoïde est la forme la plus fréquente des volvulus du côlon.

Il représente 7% de l'ensemble des causes d'occlusion colique.

Le facteur favorisant majeur est le dolicho-sigmoïde qui peut être congénital ou acquis.

Il s'agit d'une occlusion à anse fermée.

L'abdomen sans préparation réalisé chez un patient debout avec rayon directeur vertical révèle un classique aspect en double jambage.

L'aspect tomodensitométrique habituel associe une image d'accolement en position centro-abdominale des deux jambages très distendus de la boucle sigmoïdienne, une boucle sigmoïdienne venant dépasser le côlon transverse en direction crâniale, une topographie respectée du reste du cadre colique.

Le signe de tourbillon s'il vient se surajouter doit faire craindre l'installation rapide d'une souffrance intestinale.

#### **4.1.4 Douleurs de la fosse iliaque droite [12 ;13 ;14 ;15 ;16] :**

La douleur de la fosse iliaque droite est extrêmement commune en pratique clinique.

Le diagnostic à évoquer en priorité est celui d'appendicite aiguë.

Cette pathologie est en effet la plus fréquente dans cette région de l'abdomen, mais également la plus fréquente parmi toutes les causes d'abdomen aigu.

#### **4.1.4.1 Appendicite aiguë [13 ;14 ;16] :**

L'imagerie s'est imposée dans la démarche diagnostique des douleurs de la fosse iliaque droite, en montrant que son usage permettait la réduction d'appendicectomies inutiles, la mise en évidence de diagnostics alternatifs et la réduction des formes graves d'appendicite aiguë.

L'abdomen sans préparation peut mettre en évidence un iléus paralytique de l'iléon distal et / ou du colon ascendant, un ou deux niveaux hydroaériques de la fosse iliaque droite ou la présence d'un stercolithe.

On a longtemps considéré que l'individualisation d'un stercolithe était spécifique d'appendicite mais de nombreux travaux corrélés à de nombreuses observations tomodensitométriques ont clairement démontré que les stercolithes appendiculaires pouvaient être présents en dehors de l'appendice.

L'échographie est indiquée en première intention, le diagnostic de l'appendicite aiguë est posé devant la visualisation d'une structure tubulaire à bout borgne, épaissie de diamètre transversal supérieur à 6 mm et dont l'épaisseur pariétale est supérieure à 3mm, apéristaltique, douloureuse au passage de la sonde.

Cette structure se continue avec le fond caecal, il existe également une infiltration de la graisse mésentérique péri-appendiculaire qui apparaît très échogène, et des adénomégalies iléo-caecales, et iliaques externes.

L'échographie permet également de diagnostiquer les complications comme la présence d'une collection, ou d'épanchement dans les gouttières pariéto-coliques, ou dans le cul de sac de douglas.

En tomodensitométrie, l'appendicite non compliquée est détectée sur la base de deux critères : la présence d'un appendice épaissi dont le diamètre est supérieur à 6mm, sans ou avec un rehaussement circonférentiel de sa paroi mesurant 3mm d'épaisseur avec infiltration de la graisse de voisinage.

La visualisation également d'un stercolithe permet de réconforter le diagnostic.

#### **4.1.4.2 Abscessus appendiculaire [12 ;13 ;16] :**

L'abcès appendiculaire représente 10% des cas d'appendicite aiguë.

Leur incidence accrue pourrait traduire des difficultés diagnostiques rencontrées en milieu défavorisés ou l'utilisation des examens morphologiques doit être pertinente lorsqu'ils sont disponibles.

L'échographie abdominale permet de visualiser un diamètre anormalement important de l'appendice, au-delà de 8 mm, une paroi épaisse de plus de 3 mm, aspect en concarde, éventuel épanchement ou abcès en rapport avec l'appendice voire même un stercolithe appendiculaire.

#### **4.1.5 Douleurs de la fosse iliaque gauche [12 ;14 ;15] :**

En occident, la sigmoïdite aiguë diverticulaire représente la pathologie la plus fréquemment rencontrée devant une douleur de la fosse iliaque gauche. Dans notre contexte, la diverticulite sigmoïdienne est moins fréquente.

Ces différences ont été rattachées aux habitudes alimentaires des pays occidentaux (régime pauvre en fibres, riche en protéines et lipides d'origine animale, en hydrates de carbone et en sel) et non à des facteurs ethniques.

##### **4.1.5.1 Diverticulite sigmoïdienne compliqué [14 ;15] :**

Les diverticules coliques sont des hernies de la muqueuse et de la sous muqueuse à travers les couches musculaires de la paroi colique, au niveau de zones de faiblesse, la diverticulite survient chez 10 à 35% des patients porteurs d'une diverticulose colique.

Elle correspond à l'inflammation et à l'infection du diverticule secondaire le plus souvent à sa perforation expliquant l'inflammation de la graisse.

Cliniquement, la douleur siège majoritairement au niveau de la FIG, mais peut déborder vers le flanc gauche ou la région sus-pubienne, elle est spontanée ou déclenchée par la palpation.

Le transit intestinal est normal chez 50% des patients, sinon, la diarrhée est plus fréquente que la constipation. Un arrêt des matières et des gaz est observé dans 21% des cas. La fièvre est présente dans 77% des cas.

La TDM est l'examen de référence pour la diverticulite et ses complications (sensibilité et spécificité supérieures à 95%).

Les signes de diverticulite sont : l'épaississement pariétal colique localisé et régulier, supérieur à 4 mm, densification de la graisse péri-colique, collections péri coliques en cas des formes abcédées et bulles d'air extra digestifs enchâssées dans le méso colon correspondant aux points de pénétration des rameaux longs et courts des vaisseaux.

#### **4.1.6 Douleurs de l'hypogastre [12 ;13 ;15 ;17] :**

La douleur pelvienne aiguë est le motif de consultation le plus fréquent aux urgences pour les femmes en âge de procréer.

La première question posée par le clinicien dans ce cas doit-être : s'agit-il d'une GEU, avec menace de rupture ?

Les autres étiologies sont dominées par les autres affections gynécologiques à savoir : les pathologies des annexes (des kystes, torsion d'annexe) et les pathologies utérines.

#### **4.1.6.1 Grossesse extra-utérine [12 ;13 ; 15 ;17] :**

C'est l'implantation et le développement d'une grossesse en dehors de la cavité utérine, son incidence est de l'ordre de 1 à 3% de toutes les grossesses.

Dans 97% des cas l'implantation ectopique se fait dans la trompe utérine, mettant en jeu le pronostic vital par le biais d'une rupture tubaire. La démarche diagnostique comme pour toutes les urgences abdominales repose sur l'interrogatoire qui est un temps essentiel et le dosage de la  $\beta$ HCG plasmatique, qui va confirmer la présence d'une grossesse (intra ou extra utérine), ou absence de grossesse.

Le diagnostic positif est clinico-biologique et échographique, le tableau clinique est variable et trompeur allant d'une patiente asymptomatique à une patiente en état de choc.

Dans la majorité des cas, c'est une patiente qui se présente pour des douleurs hypogastriques avec un retard de règles, associé plus ou moins à des métrorragies peu abondantes (sépias) à l'interrogatoire il faut rechercher les facteurs de risque de GEU à savoir le tabac, les micros progestatifs, le DIU, les antécédents de salpingite, de GEU.

Le diagnostic biologique de la grossesse repose essentiellement sur le dosage de la  $\beta$ HCG plasmatique. C'est une hormone retrouvée dans le sang à partir de (j7 de grossesse, j21 du cycle nettement avant le retard de règle).

Le taux de  $\beta$ HCG va augmenter rapidement en doublant chaque 48h jusqu'à la 7e SA puis va augmenter lentement jusqu'à un seuil atteint la 9e et 10e SA puis va décroître progressivement, un taux stable ou diminuant progressivement témoigne à priori d'une grossesse arrêtée.

Le signe majeur de la GEU est la vacuité utérine avec un taux de  $\beta$ HCG élevé si ce taux de  $\beta$ HCG est supérieur à 1000 mUI/mL, la localisation ectopique est extrêmement probable par contre s'il est inférieur à 1000 mUI/mL, il faudra contrôler l'échographie et l'hCG au bout de 2 ou 3 jours.

#### **- Les signes utérins :**

Le premier signe à valider est la vacuité utérine ou l'absence de sac ovulaire intra-utérin.

Un endomètre épaissi supérieur à 15 mm d'épaisseur hypertrophique et échogène, de type lutéal traduisant la transformation déciduale.

**- Les signes annexiels :** Repérer le corps jaune : souvent visible en début de grossesse, il siège le plus fréquemment (85% des cas) du même côté que la GEU : l'œuf ectopique ou

l'hématosalpinx doivent donc être recherchés en priorité à proximité de l'ovaire « actif ».  
L'œuf embryonné vivant constitue l'argument d'évidence avec une fiabilité de 100% mais n'est visible que dans 20% des cas.

En l'absence d'un écho embryon avec activité cardiaque, on peut retrouver un anneau ovulaire annexiel avec une couronne trophoblastique plus ou moins épaisse présentant un signal Doppler « ring sign » qui traduit l'hyper vascularisation de la paroi tubaire au contact de l'œuf mais ce développement vasculaire (angiogenèse) est assez variable.

L'hématosalpinx qui apparaît en échographie comme une masse échogène, arrondie ou ovulaire, latéro et/ou rétro-utérine, distincte de l'ovaire mesurant généralement entre 30 et 60mm d'épaisseur, (rarement plus car la trompe peut s'évacuer par le pavillon).

- **Les signes extra-utérins** : L'hémopéritoine traduit l'érosion des vaisseaux tubaires par la GEU, il peut être d'abondance variable. On le reconnaît en échographie par son aspect finement échogène et son caractère douloureux sous la sonde.
- L'examen échographique par voie sus-pubienne revêt d'un intérêt capital car il permet de quantifier l'hémopéritoine et d'examiner les régions déclives de l'abdomen, à savoir les gouttières pariéto-colique, et l'espace inter hépatorénal.

#### **4.1.6.2 Torsion d'annexes [13 ;17] :**

En l'absence de signe de GEU, il faut toujours éliminer une torsion d'annexe, en cas de tableau douloureux aigu au niveau pelvien, en particulier lorsqu'il existe un facteur favorisant : kystes ovariens, grossesse, stimulation ovarienne, syndrome des ovaires poly kystiques.

L'absence de kyste ovarien ne doit pas remettre en cause le diagnostic de torsion.

Il existe dans certains cas des torsions de trompe avec des ovaires normaux ou même des torsions de kyste para tubaire.

En échographie, le signe le plus fréquemment retrouvé est la présence d'un ovaire très volumineux, douloureux au passage de la sonde d'échographie, ses follicules sont refoulés en périphérie de l'ovaire en raison de l'important œdème ovarien central.

L'ovaire est souvent en position inhabituelle (en situation médiane, ou sous la paroi abdominale antérieure, ou dans le cul-de-sac de Douglas).

Les deux ovaires peuvent même être du même côté de la ligne médiane.

On met souvent en évidence un épanchement péritonéal associé.

Devant une importante asymétrie ovarienne, il faut s'efforcer de mettre en évidence des signes tubaires associés : comme un épaissement ou visualisation anormale de la trompe,

une hydro ou hématosalpinx ou une spire de torsion de la trompe et des vaisseaux (en Doppler couleur).

Le Doppler couleur annexiel a un rôle pronostique : la persistance d'un flux témoigne d'une certaine vitalité de l'annexe ; au contraire, l'absence de flux est de mauvais pronostic souvent en rapport avec une nécrose ischémique tout comme la visualisation de « macro follicules » hémorragiques.

Ces informations peuvent parfois aider les chirurgiens à évaluer le degré d'urgence de la prise en charge des patientes.

En effet, une torsion d'annexe présentant encore des signes de vascularisation est une urgence horaire, à la différence d'une torsion d'annexe nécrotico-hémorragique qui n'est plus récupérable.

#### **4.1.7 Autres causes de douleurs hypogastriques [12 ;13 ;17] :**

Les douleurs hypogastriques sont dominées par les pathologies gynécologiques chez la femme mais d'autres étiologies peuvent être rencontrées :

##### **- Appendicite pelvienne :**

Elle s'accompagne le plus souvent par des signes cliniques évoquant une infection urinaire ou gynécologique.

#### **4.1.8 Douleurs des flancs [11 ;13] :**

##### **4.1.8.1 Pyélonéphrite aiguë compliquée d'abcès rénal ou de collections péri rénales :**

Elle est une infection du parenchyme rénal soit par voie rétrograde ou ascendante, soit par voie antérograde ou hématogène. Cliniquement, la symptomatologie est brutale, dominée par des coliques néphrétiques et des douleurs abdominales plus marquées au niveau des flancs, il s'y associe de la fièvre, des frissons, des nausées, des vomissements et de la diarrhée. L'échographie n'apporte pas d'éléments décisifs pour le diagnostic.

Elle peut mettre en évidence une augmentation du volume du rein ou une diminution des échos graisseux du sinus en rapport avec l'œdème.

Son utilité est cependant importante en cas d'infection sur obstacle.

L'échographie met alors en évidence une dilatation des cavités pyélocalicielles. Elle permet également de mettre en évidence les formes compliquées : abcès rénaux, et les collections péri rénales.

La tomodensitométrie sans et après injection de contraste et aux différents temps après injection est l'examen le plus contributif au diagnostic.

Les coupes sans injection peuvent apparaître normales dans les formes débutantes.

Cependant dans les formes évoluées, elles permettent d'identifier une augmentation de volume du rein atteint, des bulles de gaz dans les cavités rénales, des calculs, des zones hémorragiques, une masse inflammatoire et des infiltrations de la graisse péri rénale.

Aux coupes avec injection du produit de contraste au temps de néphrographie tubulaire (entre 50 et 90 secondes), la pyélonéphrite aiguë se manifeste sous la forme d'une ou de plusieurs hypodensités triangulaires à base périphérique et à sommet central donnant parfois une néphrographie striée.

Cet aspect reflète les phénomènes physiopathologiques d'obstruction des tubules par des débris de leucocytes altérés.

La réalisation de coupes très tardives montre la rétention de produit de contraste au niveau des zones atteintes hypodenses au temps de néphrographie tubulaire.

Outre l'atteinte du parenchyme rénal il existe, en cas de PNA, des signes de péri néphrite qui se traduisent par l'épaississement des fascias péri rénaux et l'infiltration de la graisse péri rénale.

#### **4.1.8.2 Abscesses du psoas :**

Le compartiment psoas est un espace extra péritonéal constitué par les muscles psoas, carré des lombes et iliaque. Ces muscles sont recouverts par le fascia ilio-psoas.

L'abcès du psoas peut être secondaire soit à une atteinte rénale (pyélonéphrite non ou mal traitée), soit à une atteinte des disques intervertébraux ou des vertèbres lombaires adjacentes, (spondylodiscite tuberculeuse ou à pyogènes), soit à un foyer infectieux digestif (abcès appendiculaire, sigmoïdite diverticulaire).

La sensibilité de l'échographie dans la détection des abcès du psoas est de 60 à 80%.

## **4.2 Douleurs abdomino-pelviennes généralisées [13 ;14 ;18 ;19 ;20 ;21 ;22 ;23] :**

### **4.2.1 Douleurs associées à un arrêt des matières et des gaz :**

#### **4.2.1.1 L'occlusion intestinale :**

Elle se définit par l'obstruction au passage du contenu intestinal quelle que soit sa cause, obstacle mécanique ou par paralysie des anses intestinales.

L'occlusion se révèle cliniquement par des douleurs abdominales et un arrêt des matières et des gaz qui n'est pas souvent constant.

Les occlusions intestinales représentent entre 10 et 20% des douleurs abdominales aiguës de l'adulte et sont la seconde cause d'hospitalisation en urgence dans un service de chirurgie après l'appendicite aiguë.



Les occlusions de l'intestin grêle sont 3 à 4 fois plus fréquentes que les occlusions du colon. Rechercher des signes d'ischémie pouvant conduire à une perforation intestinale.

Orienter la thérapeutique : abord chirurgical, technique chirurgicale (laparotomie, coelioscopie) ou un traitement médical.

Le bilan biologique reste assez longtemps non perturbé.

L'ionogramme sanguin peut parfois révéler une déshydratation extra cellulaire, une hypokaliémie.

Un syndrome infectieux biologique est prédictif de complications.

La prise en charge commence toujours par une réanimation et une rééquilibration hydro électrolytique, surtout chez les patients âgés.

- **Diagnostic d'occlusion mécanique versus occlusion fonctionnelle :**

La distinction entre occlusion mécanique et fonctionnelle repose classiquement sur l'examen clinique et l'ASP. Dans une occlusion mécanique l'ASP visualise un syndrome sus lésionnel sous forme d'une distension hydroaérique en amont de la lésion.

Lorsque la rétention liquidienne s'accroît la phase aérique diminue jusqu'à disparaître.

Le nombre, la topographie et la forme des niveaux hydroaériques dépendent du niveau d'obstruction :

Dans une occlusion du grêle les niveaux hydroaériques sont centraux, plus larges que hauts avec des valvules conniventes allant d'un bord de l'anse à l'autre disposés obliquement de l'hypochondre gauche à la fosse iliaque droite.

Dans une occlusion colique les niveaux hydroaériques sont périphériques, plus hauts que larges avec des haustrations ne joignant pas les deux bords.

Les femmes sont 2 fois plus touchées que les hommes et le sont principalement après l'âge de 50 ans.

L'imagerie joue un rôle capital dans la prise en charge de cette urgence abdominale, ces objectifs sont de confirmer l'occlusion, et déterminer son caractère organique ou bien fonctionnel et de préciser le siège de l'occlusion dans les occlusions mécaniques de l'anse disposés en cadre.

Lorsque la distension est essentiellement liquidienne les niveaux hydroaériques peuvent disparaître et l'ASP uniformément opaque.

L'évaluation d'un syndrome lésionnel sous forme d'un tube digestif collabé en aval de la lésion est parfois difficile à l'ASP.

Dans les occlusions fonctionnelles l'ASP mettra en évidence une distension aérique diffuse intéressant l'estomac, l'intestin grêle, le côlon avec peu ou pas de niveaux hydroaériques du fait de l'absence ou de la faible importance de la rétention liquidienne.

La TDM permet de mieux suivre les structures digestives depuis l'estomac et les structures digestives collabées depuis le recto sigmoïde donc de visualiser une zone de transition.

- **Diagnostic topographique :**

Le diagnostic de siège à l'ASP se fait sur le siège et la morphologie des parois des segments intestinaux silhouettés par le contenu gazeux sur le cliché en décubitus dorsal et sur l'analyse des niveaux hydroaériques sur le cliché debout.

Dans les cas difficiles la TDM permet de bien différencier le siège grêlique ou colique de l'occlusion puisque dans tous les cas elle permet de suivre facilement le côlon, qu'il soit plat ou distendu.

De manière générale : Une occlusion épargne les anses grêles qui sont facilement identifiées en situation normale pelvienne une occlusion cœcale a un retentissement sur tout l'intestin grêle. Une occlusion colique droite distend le cæcum la présence d'air dans le rectum a peu de signification car le caractère progressif.

Il est longtemps incomplet des occlusions coliques basses explique qu'il soit fréquent d'observer des clartés gazeuses dans l'ampoule rectale même en l'absence de toucher rectal préalable.

**4.2.2 Douleurs associées à une contracture abdominale [13 ;24 ;25 ;26 ;27 ;28] :**

La contracture abdominale est le maître symptôme de la péritonite. La péritonite présente 1 à 3% des syndromes abdominales aigus. C'est l'inflammation de la cavité péritonéale secondaire le plus souvent à une infection du péritoine.

On distingue les formes primitives, très rares (infection du liquide d'ascite chez les cirrhotiques), et les formes secondaires à une perforation d'un organe creux intra-abdominale, qui sont de loin les plus fréquentes.

**4.2.2.1 Les perforations digestives :**

Elles peuvent toucher n'importe quel segment du tube digestif et compliquer toutes les pathologies digestives, qu'elles soient tumorales, inflammatoire, ischémique, post-radique, et ulcéreuse.

Cependant la pathologie ulcéreuse reste l'étiologie la plus fréquente des perforations digestives.

Le diagnostic positif sur le plan clinique se manifeste par un syndrome péritonéal : douleurs abdominales intenses initialement localisées puis rapidement généralisée, aggravées par les vomissements.

L'examen clinique trouve une contracture abdominale ou un abdomen en bois, le toucher rectal révèle un signe spécifique de l'irritation péritonéal : le cri de Douglas.

En imagerie, le diagnostic positif de perforation digestive est fondé sur la constatation d'un pneumopéritoine ou d'un rétro pneumopéritoine.

L'ASP est classiquement l'examen de première intention réalisé pour rechercher ce pneumopéritoine.

La sensibilité de l'abdomen sans préparation varie entre 50 et 70% dans la recherche de pneumopéritoine.

Sur un abdomen sans préparation, le pneumopéritoine se manifeste sur les clichés avec un croissant horizontal comme une clarté aérique au niveau sous-diaphragmatique en position debout ou assis, inter-hépto-pariétale en décubitus latéral gauche et sous-pariétale antérieure en décubitus dorsal.

L'abdomen sans préparation est mis en défaut dans les pneumopéritoinies de petite abondance, dans les rétro pneumopéritoinies de petite abondance et dans les pneumopéritoinies cloisonnés ou siégeant dans l'arrière cavité des épiploons.

En échographie, les pneumopéritoinies sont visualisés comme des liserés très échogènes avec des artefacts en queue de comète.

L'examen échographique doit être réalisée en deux temps, premièrement avec une sonde convexe de basse fréquence qui permet d'explorer la cavité abdominale dans sa totalité, de rechercher un épanchement intra-ou rétro péritonéal, une infiltration de la graisse mésentérique, ou un épaissement pathologique du tube digestif.

Le deuxième temps utilise une sonde de haute fréquence à large bande qui a une résolution spatiale supérieure pour étudier les premiers centimètres sous la paroi abdominale où l'air va siéger.

La TDM est l'examen de choix dans le diagnostic des perforations digestives.

Elle permet de rechercher les signes directs de perforation digestive sous la forme d'une interruption de la paroi digestive et d'une communication entre le contenu digestif et l'atmosphère péri digestive.

Par ailleurs, les signes indirects parmi lesquels dominant le pneumopéritoine, l'infiltration de la graisse péri-digestive, et l'épaississement de la paroi digestive.

Le pneumopéritoine qui est une clarté gazeuse, est le signe cardinal de perforation digestive, mieux visualisé en fenêtrage large. La tomодensitométrie est très performante pour l'identification de très faibles quantités de pneumopéritoine même si ce dernier est cloisonné. Les principales erreurs potentielles sont la confusion d'air intra et extradiigestif, devant une petite bulle d'air pré-péritonéal.

Néanmoins le pneumopéritoine peut manquer dans une authentique perforation digestive (faux négatif) ou au contraire, être présent en l'absence de perforation digestive (faux positif). Les faux négatifs peuvent être dus à une perforation digestive sans constitution d'un pneumopéritoine.

Cela a bien été démontré dans la série de GRASSI et al qu'un certain nombre de perforations pourraient ne pas avoir de pneumopéritoine retrouvé en tomодensitométrie et que, dans certains cas, ce pneumopéritoine n'apparaissait que sur les examens retardés (après 6 heures). La présence d'air dans le péritoine et sa quantité dépendent du siège de la perforation, de son étendue, de la distension digestive préexistante, mais aussi et surtout de l'intervalle de temps entre la survenue de la perforation et la réalisation de l'examen scanographique.

Les faux positifs sont dus à la présence d'un pneumopéritoine authentifié sans perforation digestive, ils peuvent être d'origine thoracique, digestive ou gynécologique.

Enfin, un rétro pneumopéritoine peut être lié à la diffusion d'un pneumo médiastin

D'autre part, l'infiltration localisée de la graisse est également un bon signe orientant vers la perforation du segment digestif adjacent mais avec évidemment moins de valeur diagnostique que pour le pneumopéritoine cloisonné.

Outre l'infiltration localisée de la graisse, un épaississement localisé de la paroi digestive dans le cadre d'un syndrome abdominal aigu avec pneumopéritoine oriente vers la cause et le siège de la perforation.

À l'inverse, un épaississement étendu de la paroi du tube digestif a peu de valeur d'orientation et peut être la simple conséquence de la péritonite.

Diagnostic topographique : La TDM permet également de préciser le siège et la diffusion de ces signes indirects qui peuvent être des éléments d'orientation vers la cause de la perforation digestive.

#### **4.2.2.2 Perforations grêliques :**

Les signes de perforation de l'intestin grêle sont l'identification de bulles d'air enchâssées dans le mésentère avec un pneumopéritoine libre absent ou de petite abondance.

La présence d'une infiltration localisée de la graisse dans le mésentère ou d'un épanchement localisé.

Il existe souvent un épaississement des parois de l'intestin grêle, mais qui a peu de valeur pour affirmer le siège de la lésion, cet épaississement pouvant être réactionnel à la péritonite et témoigner d'une perforation gastroduodénale ou colique.

La recherche également de signes d'occlusion mécanique, des signes d'incarcération et de strangulation, une congestion veineuse et surtout une absence de rehaussement de la paroi digestive ou une pneumatose intestinale peut orienter vers le site et l'étiologie de la perforation.

#### **4.2.2.3 Perforations appendiculaires :**

La sémiologie tomodensitométrique pour le diagnostic de perforation appendiculaire a été validée dans deux études rétrospectives.

Ces études retrouvent des signes spécifiques, mais relativement peu sensibles d'appendicite : la présence d'un abcès, d'un phlegmon, d'air extradiigestif, de stercolithes extra-appendiculaires, du défaut de rehaussement de la paroi appendiculaire et d'un iléus.

L'interruption localisée du rehaussement de la paroi appendiculaire est rapportée comme le signe le plus sensible d'appendicite.

La constatation également d'un épanchement péritonéal libre ou même cloisonné ne représente pas un signe spécifique de perforation appendiculaire.

#### **4.2.2.4 Perforations coliques :**

Dans les perforations coliques, le diagnostic est fait sur la coexistence d'un pneumopéritoine libre et d'une distension colique très importante par des matières.

La paroi du côlon est distendue et parfois épaissie, et la graisse péri colique infiltrée.

Le diagnostic de perforation tumorale colique doit être évoqué lorsque l'air extra-luminal est au contact de l'épaississement des parois du côlon, témoignant de la tumeur.

L'infiltration de la graisse péri-tumorale est souvent majeure et la quantité d'air extradiigestif peut être très limitée.

Alors qu'au contraire, dans les perforations diastaltiques du cæcum, accompagnées de signes scanographiques d'occlusion mécanique avec un côlon distendu, le pneumopéritoine est souvent très abondant.

En association à ce pneumopéritoine abondant, il existe parfois une pneumatose pariétale cæcale, orientant vers le siège et le mécanisme de la perforation, mais non spécifique de la souffrance transmurale cæcale dans le cadre d'une occlusion mécanique du côlon.

Dans la maladie diverticulaire colique, les signes de perforation sont la présence d'air extradiigestif localisé dans le méso sigmoïde ou à distance dans le pelvis ou sous forme d'un pneumopéritoine libre sous diaphragmatique.

Elle recherche des abcès péri-coliques ou pelviens, dont elle évalue la taille.

## **5 Quelques pathologies abdomino-pelviennes chroniques :**

- **Les tumeurs :** Le terme « tumeur » désignait autrefois toute augmentation de volume localisée déformant un organe ou une partie du corps. Elle réunissait des lésions différentes, notamment [29 ;30] :
  - Des collections liquidiennes dans une cavité préformée ;
  - Des tuméfactions d'origine inflammatoire ;
  - Des hypertrophies tissulaires d'origine dystrophique (goitre) ;
  - Des lésions liées à des désordres d'origine embryologique (dysembryoplasies).
  - Tuméfactions liées à une prolifération cellulaire arrondie à un amas de cellules fonctionnement non viable.

La définition actuelle est plus restrictive et repose sur la notion d'homéostasie des tissus. Le développement et la croissance d'un tissu ou d'un organe sont le résultat d'un processus soumis à une régulation stricte des différentes étapes de la vie d'une cellule : la prolifération, la différenciation, la sénescence et la mort cellulaire programmée ou apoptose [31 ;32].

### **5.1.1.1 Cancer de la vessie [32 ;33 ;34] :**

Il a été évoqué devant l'altération de l'état général, l'hématurie microscopique terminale. La cystoscopie a permis l'appréciation macroscopique et l'histologie a confirmé le diagnostic. Le scanner nous a renseigné sur l'extension de la tumeur.

### **5.1.1.2 Les tumeurs du rein [29 ;32 ;33 ;34] :**

Ils sont 7ème cancer chez l'homme, le 9ème cancer chez la femme et le 3ème cancer urologique après l'hypertrophie bénigne de la prostate et les tumeurs de la vessie.

Les tumeurs rénales sont deux fois plus fréquentes chez l'homme que chez la femme et généralement unilatérales.

L'hématurie totale macroscopique. Elle est fréquente chez deux tiers des patients.

La radiographie de l'abdomen sans préparation (A.S.P) montre un rein augmenté de volume effaçant l'ombre du psoas.

L'urographie intra veineuse (U.I.V) : montre soit un défaut de sécrétion et ou d'excrétion voire un rein muet, une volumineuse masse lombaire.

L'échographie montre une grosse masse rénale au niveau du flanc.

Le scanner montre des contours irréguliers sans rapport net avec le reste du parenchyme.

#### **5.1.1.3 Les tumeurs de la prostate [35 ;36] :**

Le cancer de la prostate est une tumeur maligne développée aux dépens des constituants histologiques de la glande prostatique.

L'adénocarcinome de la prostate représente près de 90% des cancers de la prostate.

C'est une tumeur plus ou moins différenciée.

Elle a un point de départ acineux et se développe dans les parties postérieures et périphériques, (ou lobes latéraux) de la prostate.

Toutefois il existe d'autres variétés de cancer de la prostate en dehors de l'adénocarcinome.

Il s'agit du carcinoïde et le carcinome épidermoïde.

L'adénome de la prostate est la maladie de l'homme de la soixantaine, certes 10% des adénomes peuvent se révéler chez des sujets jeunes.

Mais en règle générale, on peut affirmer qu'au sein de la race blanche, un homme sur deux de plus de soixante ans est atteint de l'adénome de la prostate.

#### **5.1.1.4 Les tumeurs du pancréas [37 ;38 ;39 ;40] :**

Surtout l'adénocarcinome, est une affection extrêmement grave car le diagnostic est généralement tardif limitant le taux de résection et donc la survie des malades.

Ainsi le pronostic de ce cancer reste mauvais avec un taux de survie faible : 10 à 20% à un an et 1 à 3% à 5 ans.

L'échographie abdominale est l'examen d'imagerie de première intention dans le diagnostic des tumeurs du pancréas. Sa sensibilité varie entre 55 et 90%.

#### **5.1.1.5 Cancer de l'estomac [37] :**

Il a été suspecté devant l'anorexie, l'amaigrissement, les douleurs épigastriques intermittentes, les vomissements, l'hémorragie digestive haute.

La fibroscopie oeso-gastroduodénale a permis de mettre en évidence la tumeur et l'histologie de la biopsie a confirmé le diagnostic.

#### **5.1.1.6 Tumeurs malignes de l'intestin grêle [38 ;39] :**

Ces sont les adénocarcinomes ; les lymphomes ; les lymphomes B, les lymphomes T, les lymphomes de Malt ; la maladie des chaînes alpha ; les sarcomes ; les tumeurs carcinoïdes de l'intestin grêle (malignité intermédiaire).

Certaines tumeurs sont bénignes il s'agit des adénomes ; les léiomyomes ; les lipomes ; les polypes, les kystes de l'intestin grêle.

#### **5.1.1.7 Le cancer colorectal [39] :**

Il est pratiquement toujours un adénocarcinome, le plus souvent Lieberkuhnien dans 80%, fait de structures glandulaires (tubulaires, acineuses, ou papillaires).

Il peut être bien, moyennement ou peu différencié.

Dans 10% des cas, l'adénocarcinome est dit mucineux ou colloïde muqueux en raison de la présence de plages étendues de mucus.

Les lymphomes malins non hodgkiniens sont plus fréquents au niveau colique en particulier, mais peuvent se voir au niveau du rectum.

Les carcinomes épidermoïdes sont exceptionnels, comme les mélanomes et les léiomyosarcomes.

#### **5.1.1.8 Cancer du col utérin [41] :**

Il a été évoqué devant le saignement vaginal.

Le test au Lugol, le test à l'acide acétique et l'examen histologique de la pièce de biopsie ont permis d'affirmer le diagnostic.

L'échographie et le scanner permettent de faire le bilan d'extension.

#### **5.1.1.9 Cancer du foie [39] :**

Il a été diagnostiqué devant l'altération de l'état général, la douleur abdominale, l'hépatomégalie, le taux élevé de l'alpha-foeto-protéine dans le sang et devant l'échographie abdominale.



#### **IV. METHODOLOGIE :**

##### **1. Cadre d'étude :**

Notre étude s'est déroulée dans le service d'imagerie médicale de l'hôpital de Sikasso.

**Une photo montrant l'hôpital de Sikasso.**



*Figure 23 : Hôpital de Sikasso.*

Le service de radiologie et d'Imagerie médicale de l'hôpital de Sikasso est situé au centre de l'hôpital.

Il est composé de :

- Trois bureaux dont une toilette interne
- Deux salles d'examen radiologiques avec deux toilettes internes et deux déshabilleurs
- Une salle d'échographie
- Une salle de scanner avec une toilette interne, un déshabilleur, une salle de lecture et d'interprétation
- Une salle de mammographie
- Une salle de développement des clichés
- Une salle de garde
- Une salle de stock de produit
- Une salle de linge propre
- Un magasin
- Une salle de vêtement
- Deux toilettes externes

- Un hall d'accueil

**Une photo du service de réanimation et du service d'imagerie médicale.**



*Figure 24 : Service de réanimation et Service d'imagerie médicale.*

## **2. Personnel**

Composé de :

- Trois médecins dont deux radiologues et un échographiste ;
- Trois internes ;
- Cinq assistants médicaux ;
- Un technicien supérieur de la santé ;
- Deux secrétaires stagiaires (agents réceptionnistes).

## **3. Type d'étude :**

Il s'agissait d'une étude descriptive transversale avec collecte prospective des données chez 451 patients.

## **4. Période d'étude :**

L'étude s'est déroulée sur une période de 12 mois allant du 1er avril 2022 au 31 mars 2023.

## **5. Population d'étude :**

Tout patient admis dans le cadre d'une pathologie chirurgicale non traumatique abdomino-pelvienne ayant bénéficié d'un examen d'imagerie au service d'imagerie et opéré à l'hôpital de Sikasso.

### **5.1 Critères d'inclusions :**

- Tout patient ayant bénéficié d'un examen d'imagerie pour suspicion de pathologie chirurgicale non traumatique abdomino-pelvienne à l'hôpital de Sikasso,
- Tout patient ayant réalisé un examen d'imagerie chez qui une pathologie chirurgicale non traumatique abdomino-pelvienne a été diagnostiquée et prise en charge à l'hôpital Sikasso durant notre période d'étude.

### **5.2 Critères de non inclusions :**

- Les patients opérés pour pathologie chirurgicale non traumatique abdomino-pelvienne mais qui n'ont pas bénéficiés d'un examen d'imagerie à l'hôpital de Sikasso,
- Les patients ayant réalisé un examen d'imagerie médicale chez les quels une pathologie chirurgicale non traumatique abdomino-pelvienne a été diagnostiquée mais opérés en dehors de l'hôpital de Sikasso.
- Les patients opérés ou ayant réalisé un examen d'imagerie médicale pour d'autre pathologie.

## **6. Les variables d'étude :**

### **6.1 Variable quantitative :**

- L'âge comme donnée socio-épidémiologique.

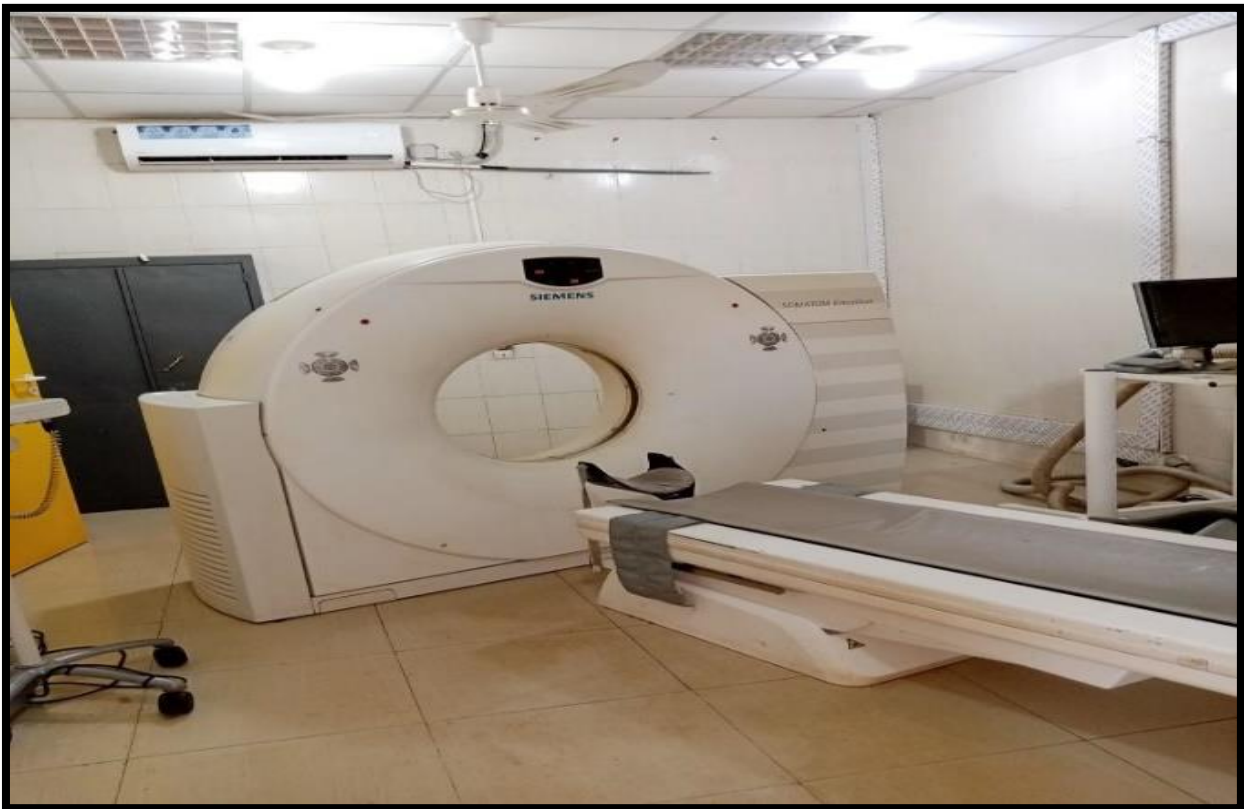### **6.2 Variables qualitatives :**

- Les données socio-épidémiologiques : sexe, profession, provenance,
- Le service demandeur : Le service des différents prescripteurs,
- Le profil du prescripteur : médecin généraliste, médecin spécialiste, internes et infirmiers
- Les renseignements cliniques : ATCD, douleur abdominale, température, trouble du transit, trouble du cycle menstruel, vomissements, signes physiques.
- Type d'examen d'imagerie : Echographie, Scanner et ASP
- Les résultats d'examen d'imagerie : les diagnostics d'imagerie médicale.
- Les résultats chirurgicaux : les diagnostics per opératoires.
- Confrontation radio-clinique : corrélation radio-clinique et concordance entre les diagnostics d'imagerie et les diagnostics per opératoires.

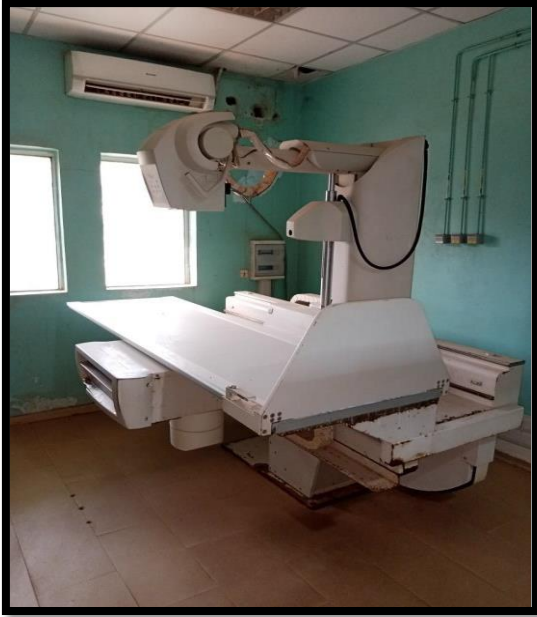## **7. Matériels :**

Pour la réalisation de nos examens nous avons utilisé les matériels suivants.

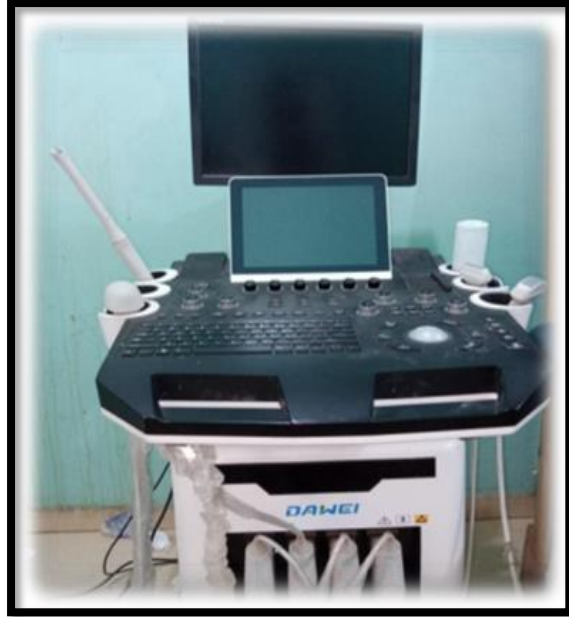
- Un scanner 16 barrettes marque SIEMENS ; (figure 5)
- Un échographe marque DAWEI muni de 4 sondes (une sonde 7,5 MHZ, une sonde 3,5 MHZ, une sonde 3D et une sonde endo cavitaire) ; (figure 6)
- Une table de radiologie télécommandée marque APELEM ; (figure 7)
- Une table de radiologie os-poumon marque STEPHANIX ; (figure 8)
- Une développeuse numérique marque AFGA DX-M ; (figure 9)
- Deux imprimantes de marque AFGA DRYSTAR 5505 ; (figure 9 et 10)
- Un appareil mammographique marque SIEMENS. (figure 11)



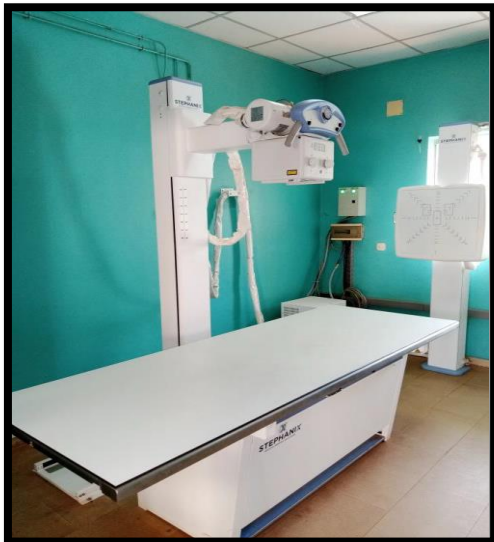*Figure 25 : Scanner marque SIEMENS 16 barrettes.*



*Figure 26 : Table radiographique  
marque APELEM.*



*Figure 27 : Echographe DAWEI  
muni de 4 sondes.*



*Figure 28 : Table radiographique  
marque STEPHANIX*



*Figure 29 : Imprimante marque AFGA  
DRYSTAR 5503*



*Figure 30 : Imprimante + développeuse  
marque AFGA DRYSTAR 5503 et DX-M.*



*Figure 31 : Mammographe marque  
SIEMENS.*

## **8. Support :**

Les données ont été recueillies sur une fiche d'enquête préalablement établie.

Elles ont été saisies sur le logiciel Excel 19 et analysées sur le logiciel IBM SPSS statistics version 25.0.

Les résultats ont été présentés en graphiques et en tableaux.

## **9. Aspects éthiques :**

Notre enquête avait commencé après l'autorisation du Chef de service.

L'enquête a été menée avec le consentement de tous les patients.

Aucun nom, ni aucune orientation permettant d'identifier un patient ne ressortait dans notre étude.

Les données de cette étude ne seront utilisées que pour des fins scientifiques et en aucun cas ces données ne seront utilisées pour des intérêts personnels ou pour révéler une identité quelconque.

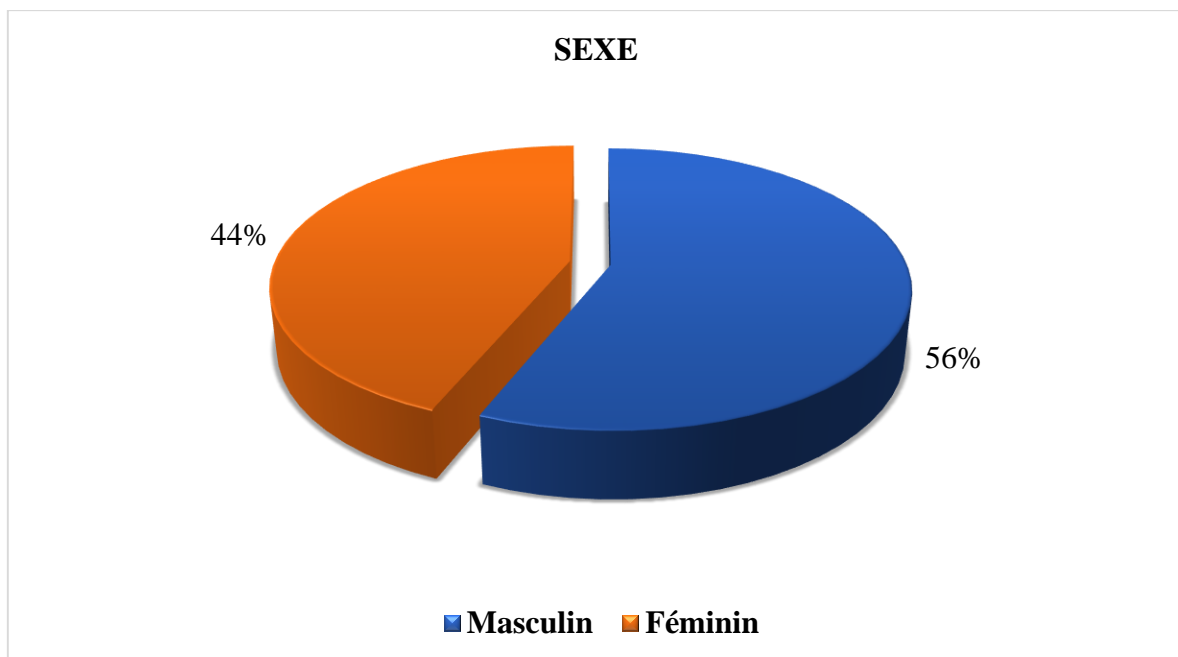
## **V. RESULTATS :**

Du 1er Avril 2022 au 31 Mars 2023, le service d'imagerie médical a réalisé 15708 examens d'imagerie dont : 10449 examens radiographiques (66,5%), 3305 examens échographiques (21,0%) ; et 1954 examens scanographiques (12,4%).

Nous avons enregistré 1326 examens pour recherche de pathologies chirurgicales de façon générale (8,4%) soit 451 examens d'imagerie pour rechercher de pathologies chirurgicales non traumatiques abdomino-pelviennes.

Notre échantillon d'étude avait représenté 2,9% des activités du service.

### **1. Données socio-épidémiologiques :**



*Figure 32 : Répartition des patients en fonction du sexe.*

Le sexe masculin a été le plus concerné durant notre période d'étude avec 56,2% avec un sexe- ratio de 1,58 au profit des hommes.

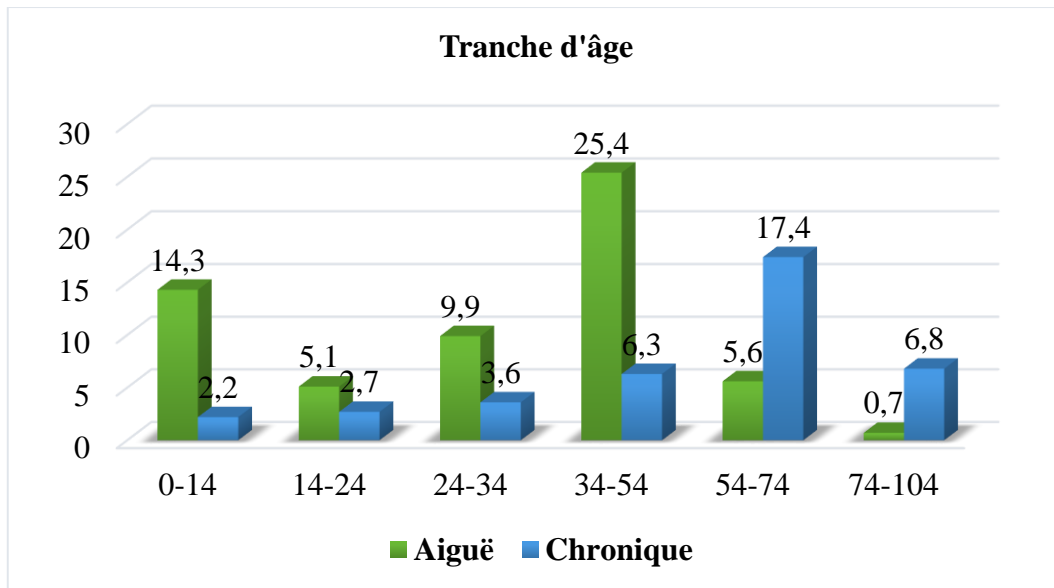


Figure 33 : Répartition selon les tranches d'âges.

La tranche d'âge la concernée était celle comprise entre 34-54 ans avec 31,7%.

Dans cette même tranche d'âge les pathologies aiguës ont représenté 25,4%.

Les pathologies chroniques ont prédominé dans la tranche d'âge de 54-74 ans avec 17,4%.

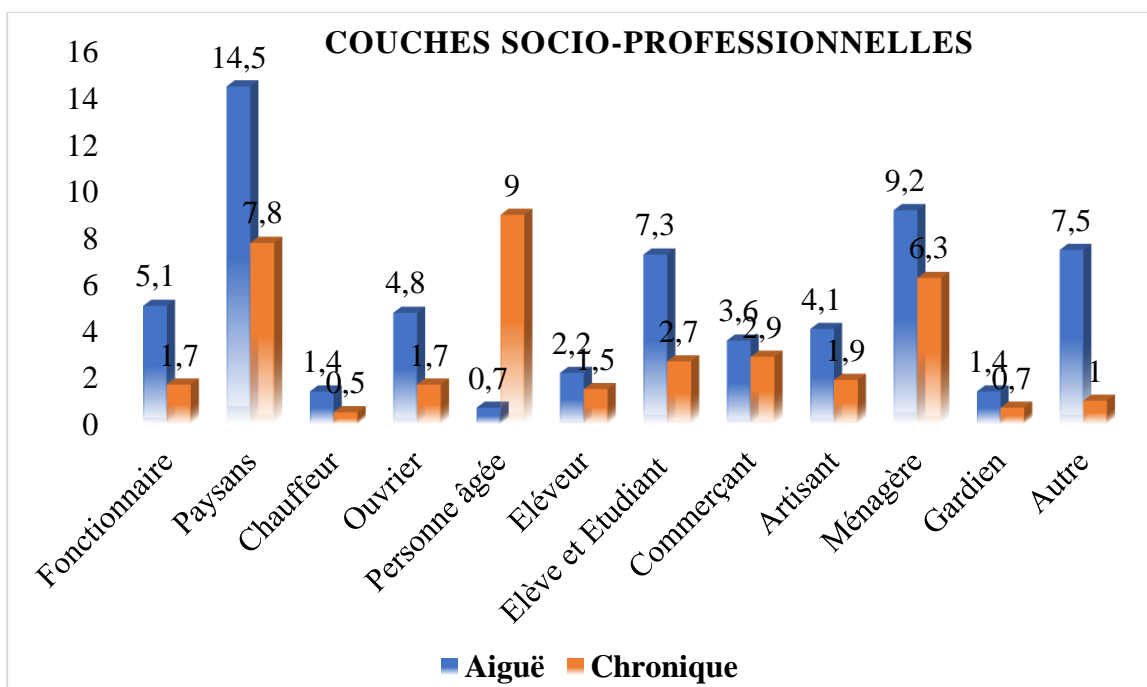


Figure 34 : Répartition selon les couches socio-professionnelles.

La couche socio-professionnelle la plus concernée par les pathologies chirurgicales abdomino-pelviennes aiguës était celle des paysans avec 14,5% et celle des personnes âgées avec 9,0%.



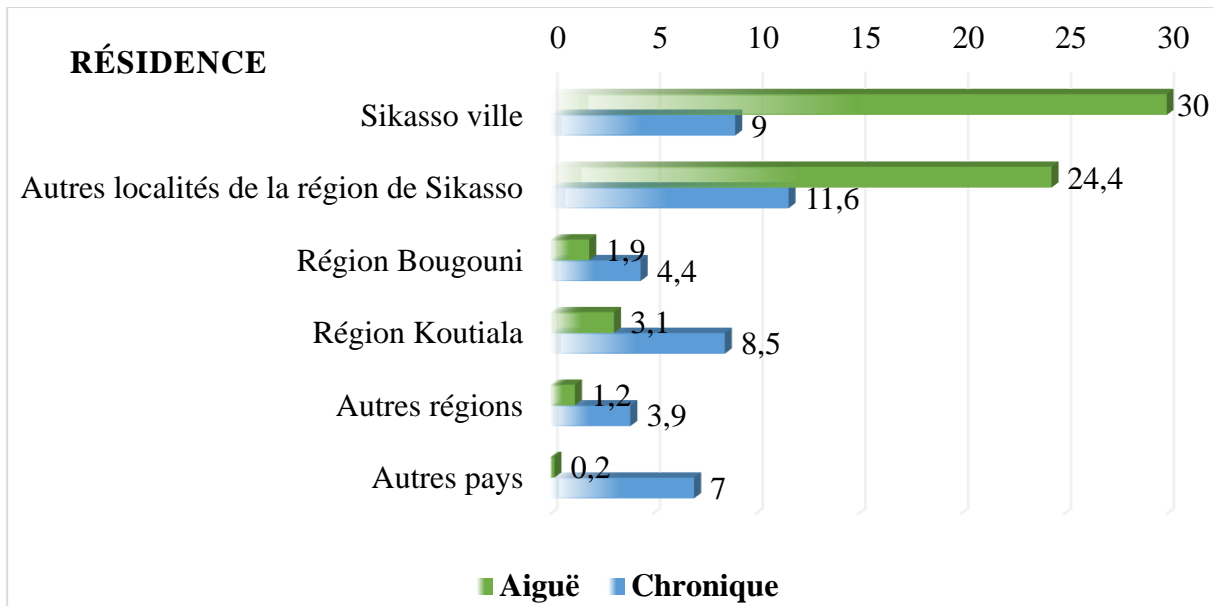


Figure 35 : Répartition des patients selon la résidence.

La population de la ville de Sikasso a été la plus touchée par les pathologies aiguës avec 30,0% par contre les pathologies chroniques concernaient les autres localités de la région de Sikasso avec 11,6%.

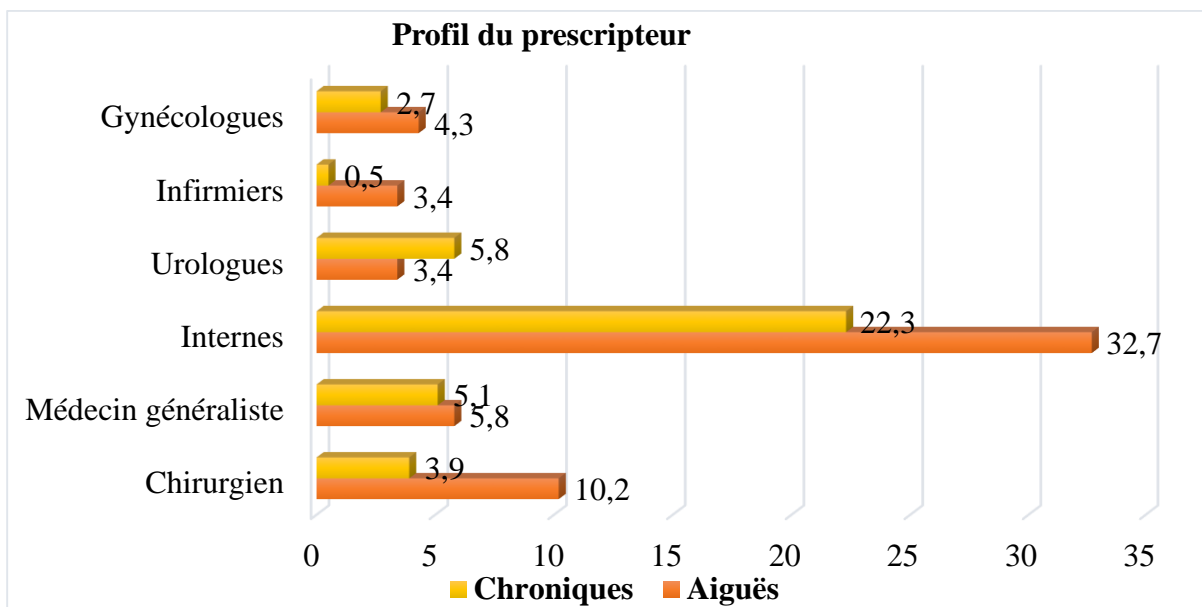


Figure 36 : Répartition des patients en fonction du profil des prescripteurs.

Les internes avaient prescrit la majorité des examens soit 32,7% pour les pathologies chirurgicales aiguës et 22,3% pour les pathologies chroniques.

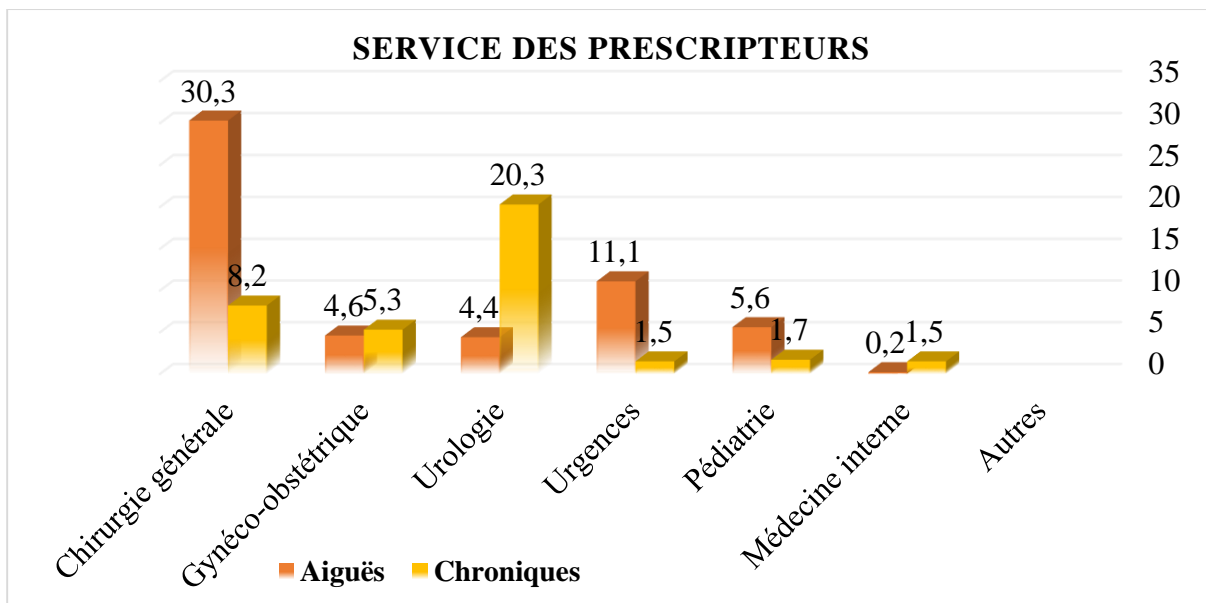


Figure 37 : Répartition des patients en fonction du service des prescripteurs.

Le service de chirurgie générale nous a envoyé 125 patients soit 30,3% pour pathologies abdomino-pelviennes aiguës par contre le service d'urologie a plus de demandes pour pathologies chroniques avec 20,3%.

## 2. Données cliniques :

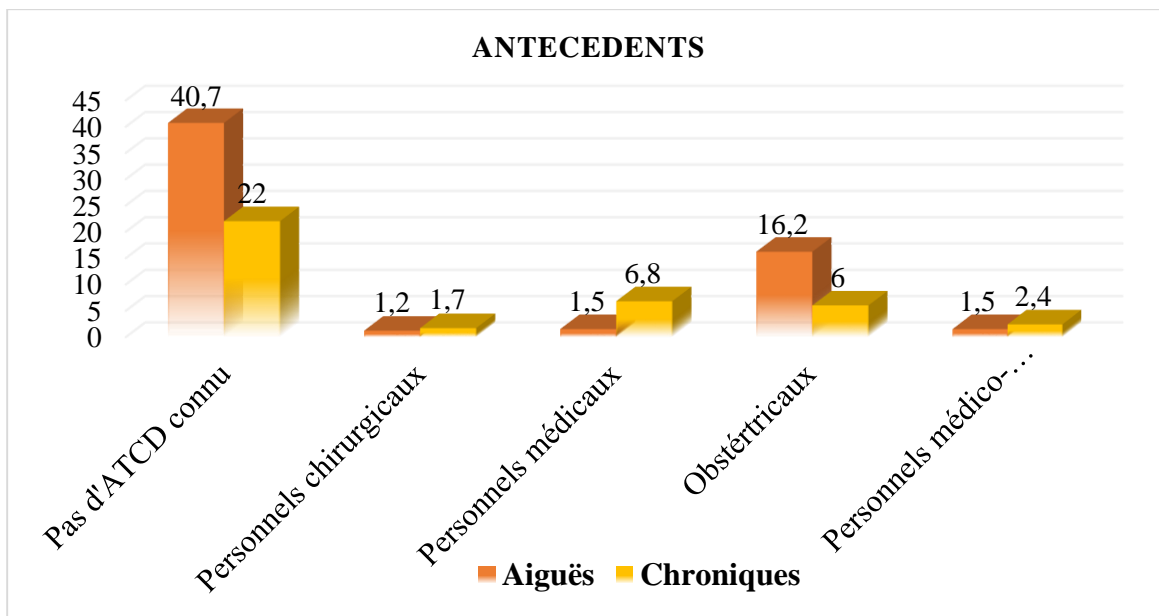


Figure 38 : Répartition des patients en fonction des antécédents.

Dans notre échantillon 40,7 % des patients reçus pour pathologies chirurgicales aiguës n'avaient pas d'antécédents connus contre 22,0% pour les cas de pathologies chirurgicales chroniques.

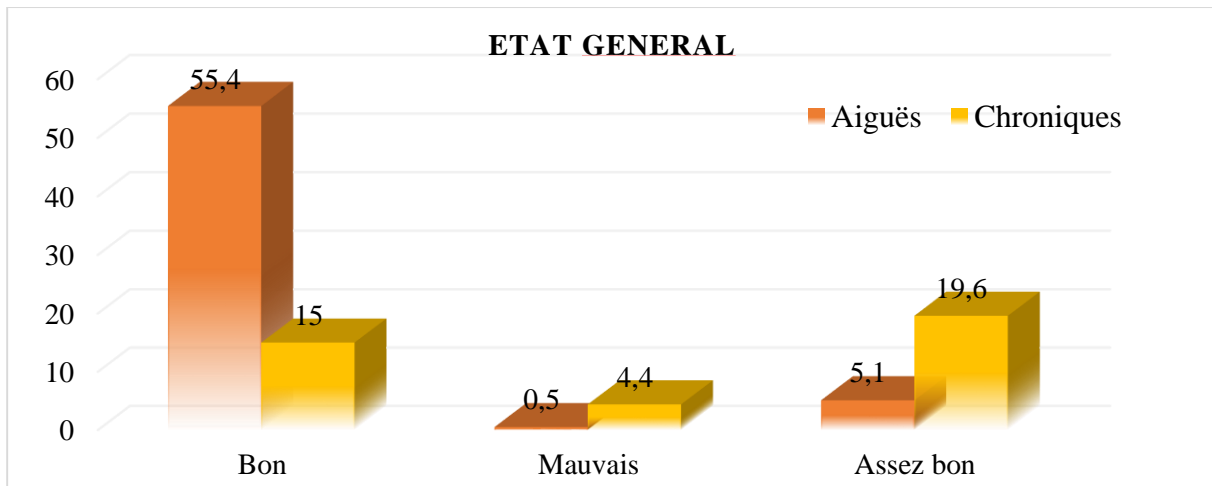


Figure 39 : Répartition des patients en fonction de l'état général.

L'état général était bon chez 55,4% des patients présentant des pathologies aiguës.

L'état général assez bon était chez 19,6% pour ceux présentant des pathologies chroniques.

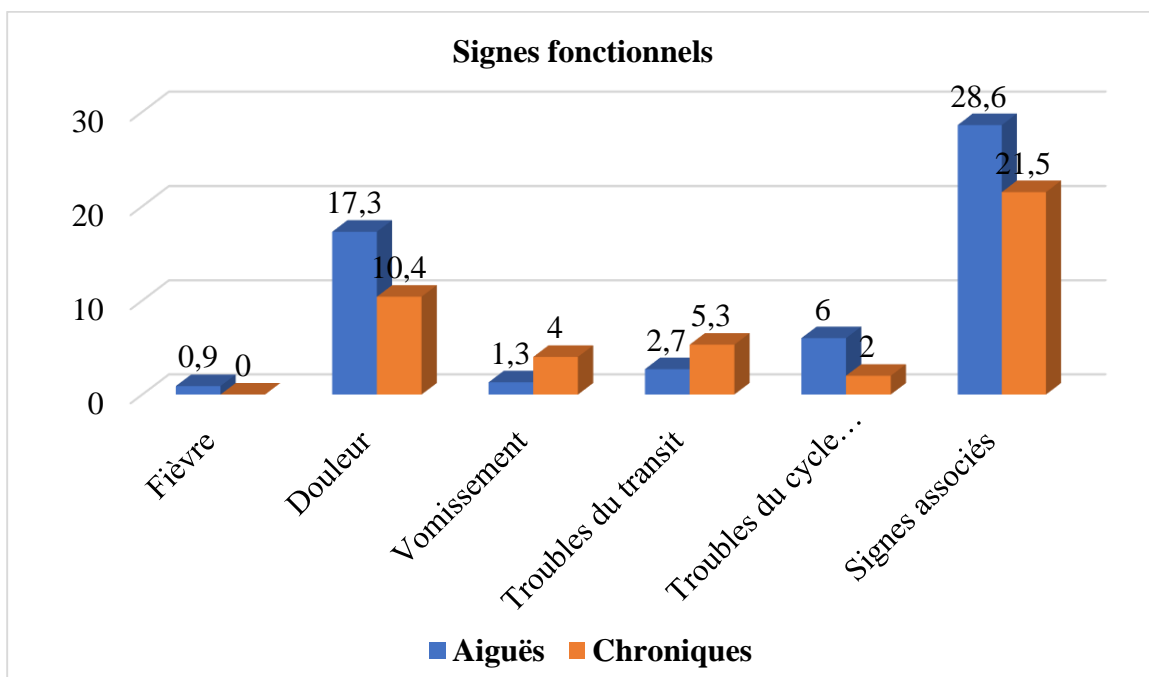


Figure 20: Répartition des patients en fonction des signes fonctionnels.

Les signes fonctionnels associés ont été les plus fréquentes pendant notre période d'étude avec 28,6% pour les pathologies chirurgicales aiguës et 21,5% pour les pathologies chroniques.

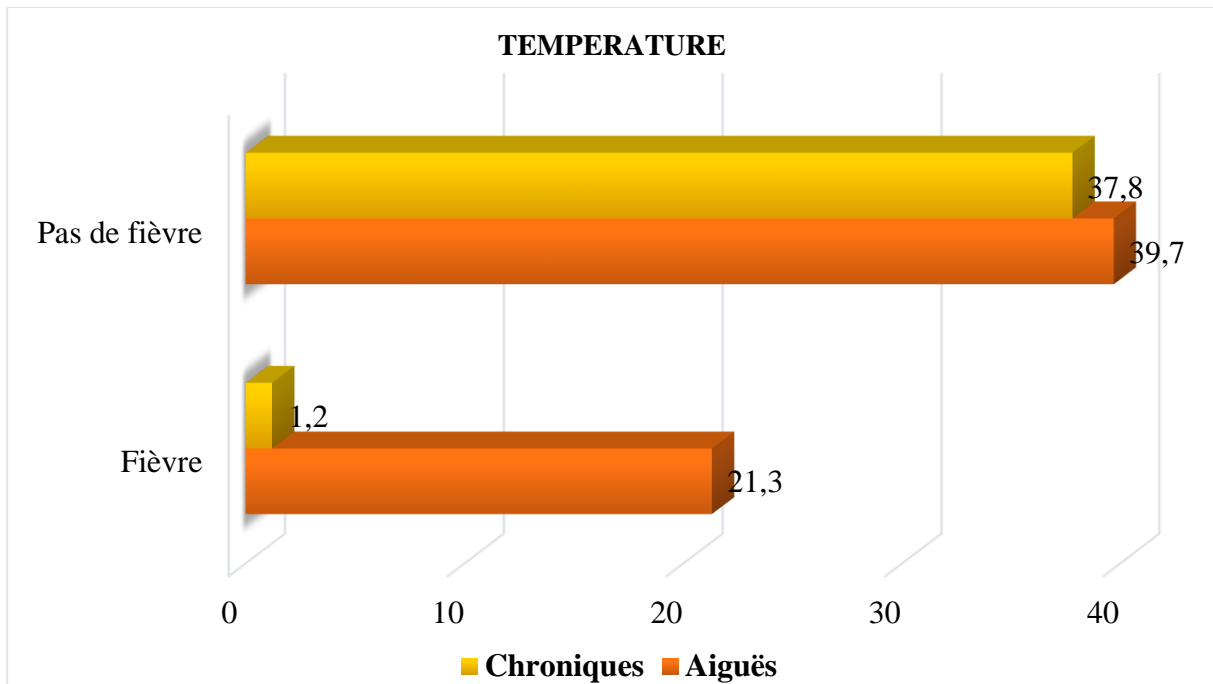


Figure 40 : Répartition des patients par rapport à la température corporelle.

La fièvre était présente chez 21,3% de nos patients présentant des pathologies chirurgicales aiguës et 1,2% chez ceux présentant des pathologies chirurgicales chroniques.

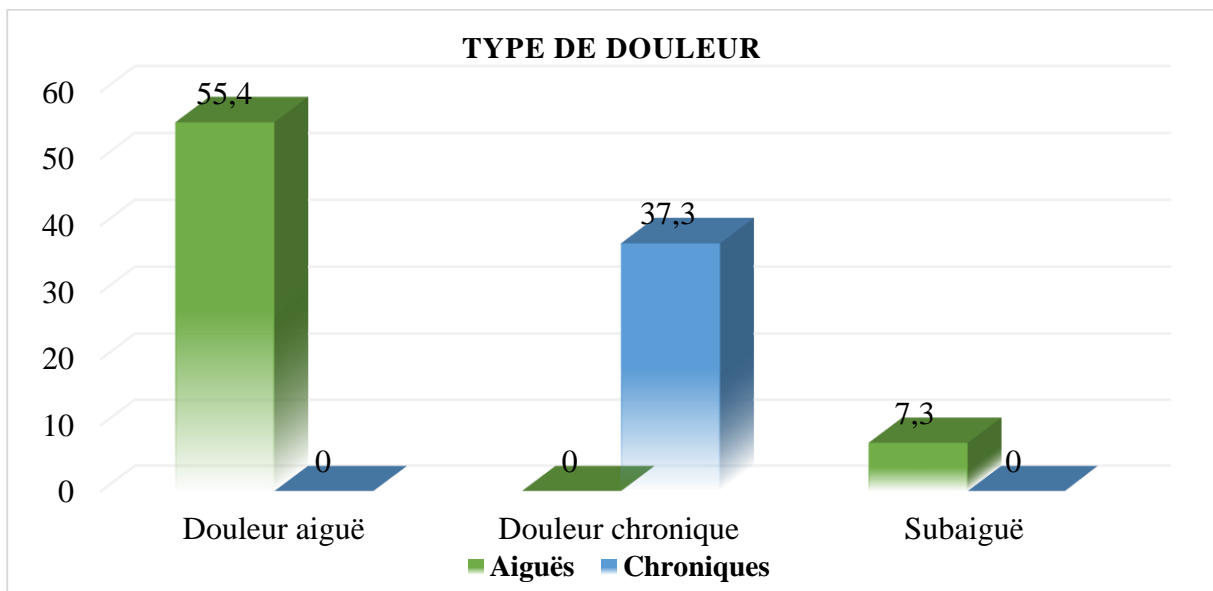


Figure 41 : Répartition des patients en fonction du type de douleur.

La douleur aiguë a été la principale cause de consultation dans le contexte des pathologies aiguës avec 55,4%. La douleur chronique a été le motif de consultation dans 37,3% des pathologies chroniques.

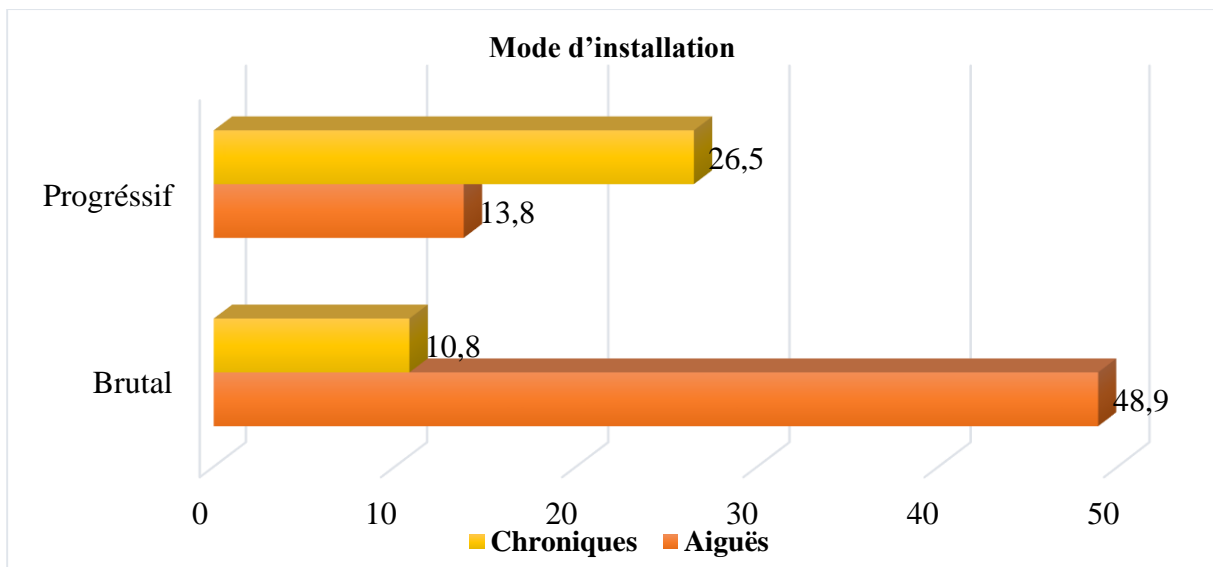


Figure 42 : Répartition des patients en fonction du mode d'installation de la douleur.

La douleur d'installation brutale a été la plus courante pour les cas de pathologies chirurgicales aiguës avec 48,9%. Dans le cas de pathologies chroniques la douleur d'installation progressive a été la plus fréquente avec 26,5%.

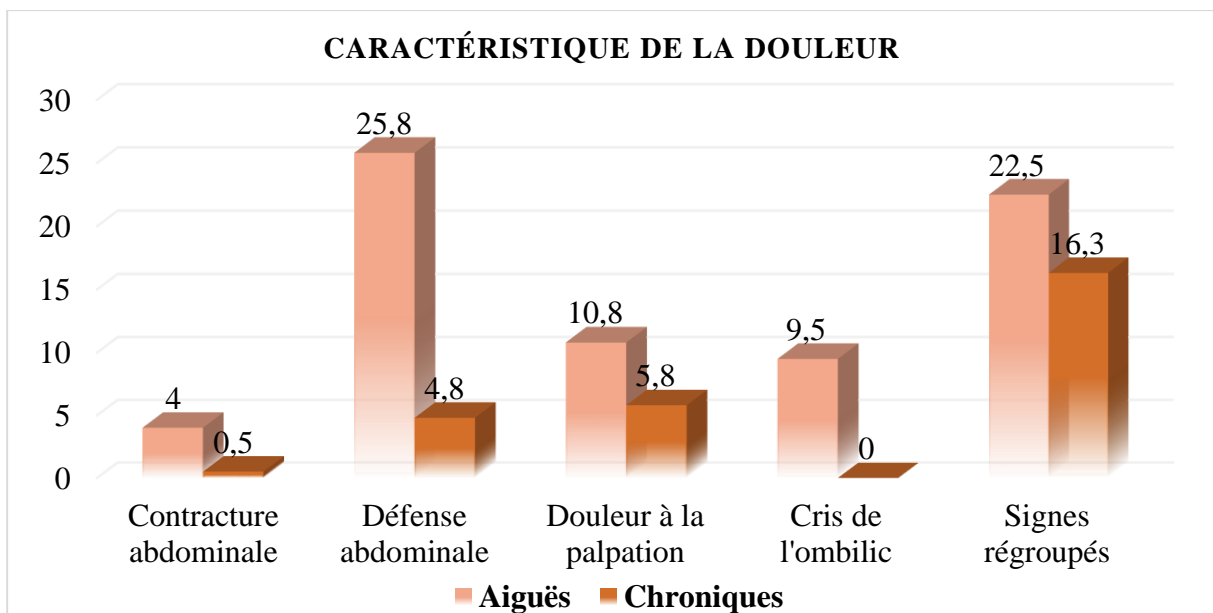


Figure 43 : Répartition des patients par rapport aux caractéristiques de la douleur.

La défense abdominale a été la plus fréquente avec 25,8% pour les pathologies aiguës. Les signes regroupés ont été les plus fréquentes avec 16,3% pour les pathologies chroniques.

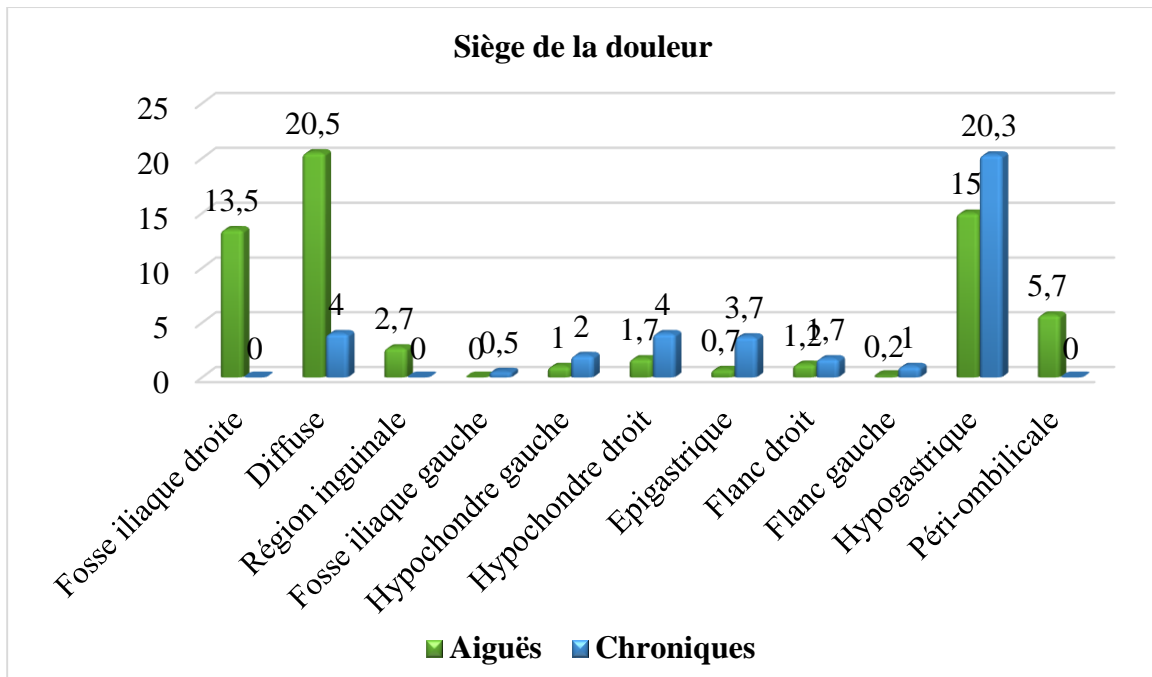


Figure 44 : Répartition des patients par rapport au siège de la douleur.

La douleur abdominale diffuse a été le motif de consultation chez 20,5% des pathologies chirurgicales aiguës et celle de la région hypo-gastrique ou pelvienne pour les pathologies chroniques avec 20,3%.

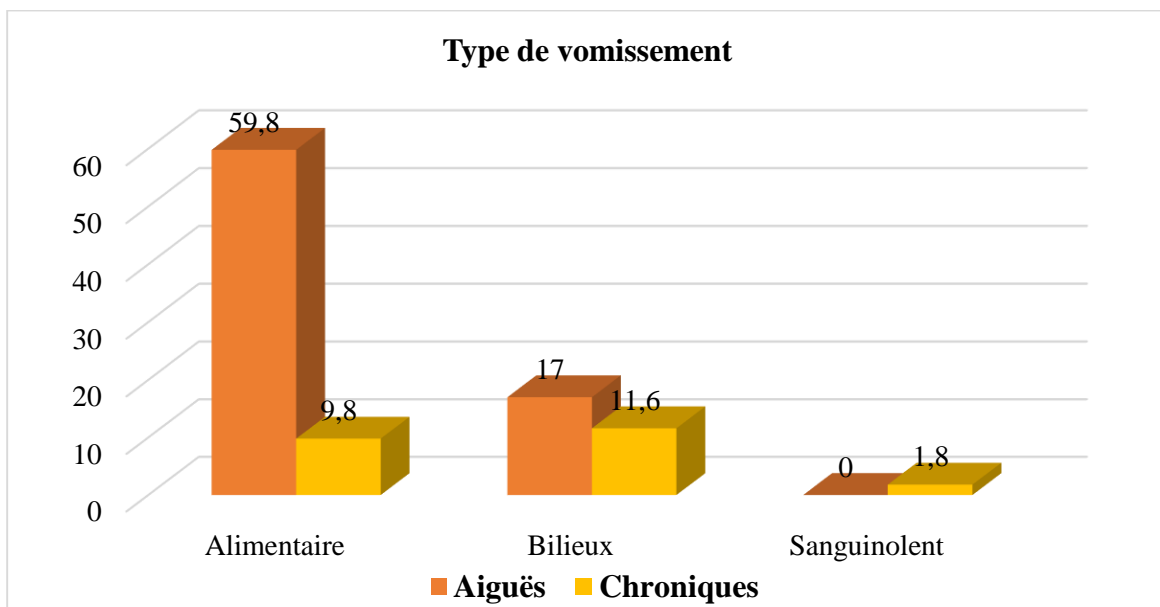


Figure 45 : Répartition des patients en fonction du type de vomissement.

Le type de vomissement était essentiellement alimentaire pour les pathologies aiguës avec 59,8% et bilieux pour pathologies chroniques avec 11,6%.

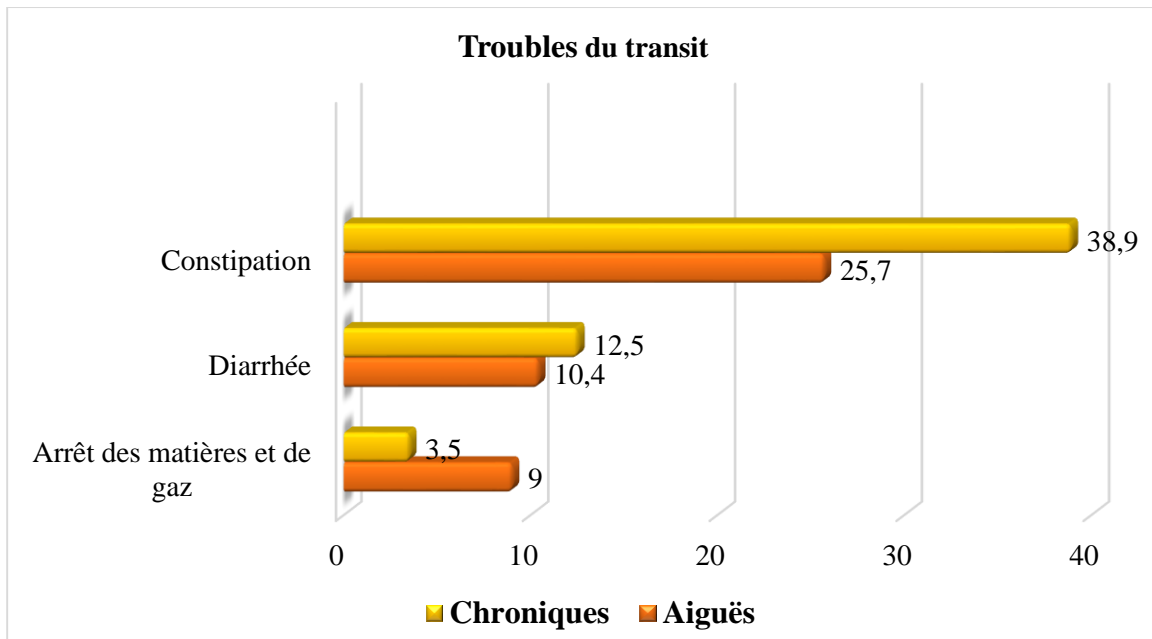


Figure 46 : Répartition des patients en fonction des troubles du transit.

La constipation a été la plus courante avec 25,7% chez les patients présentant des pathologies chirurgicales aiguës et 38,9% chez ceux présentant des pathologies chroniques.

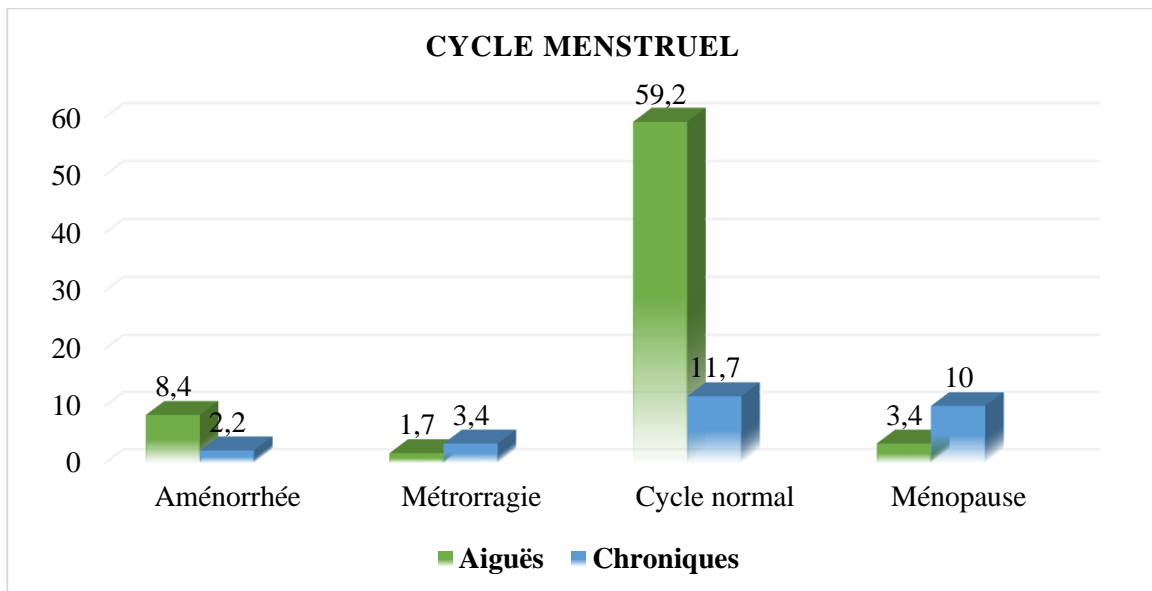


Figure 47 : Répartition des patients de sexe féminin en fonction du cycle menstruel.

La majorité des femmes concernées par notre étude avait un cycle menstruel normal soit 59,2% pour les pathologies aiguës et 11,7% pour les pathologies chroniques.

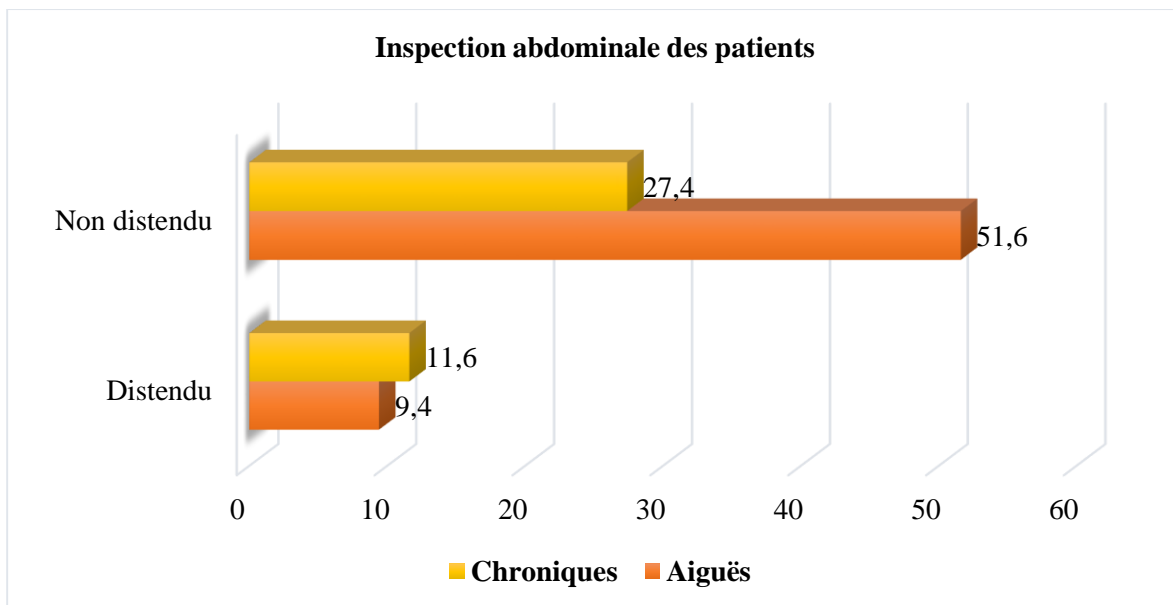


Figure 48 : Répartition en fonction de l'inspection de l'abdomen des patients.

A l'examen physique la plupart de nos patients avaient un abdomen non distendu dans 51,6% pour les pathologies aiguës contre 27,4% pour les pathologies chroniques.

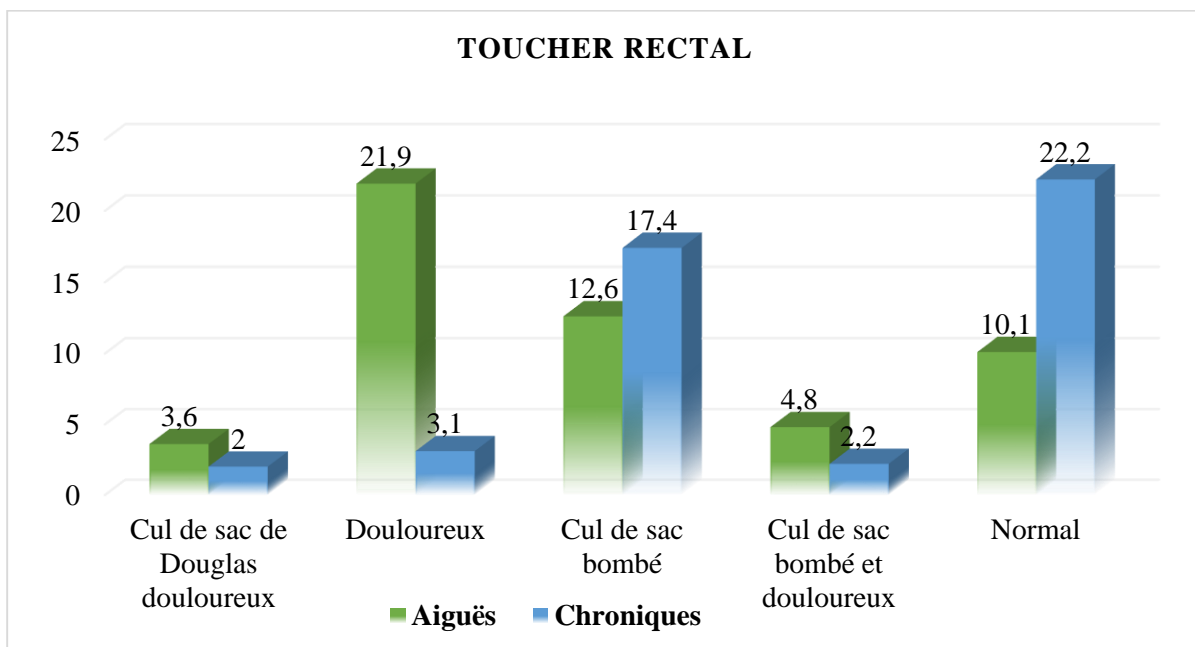


Figure 49 : Répartition des patients en fonction des résultats du toucher rectal.

Le toucher rectal a été douloureux chez 21,9% des pathologies aiguës et normal chez 22,2% des pathologies chroniques.



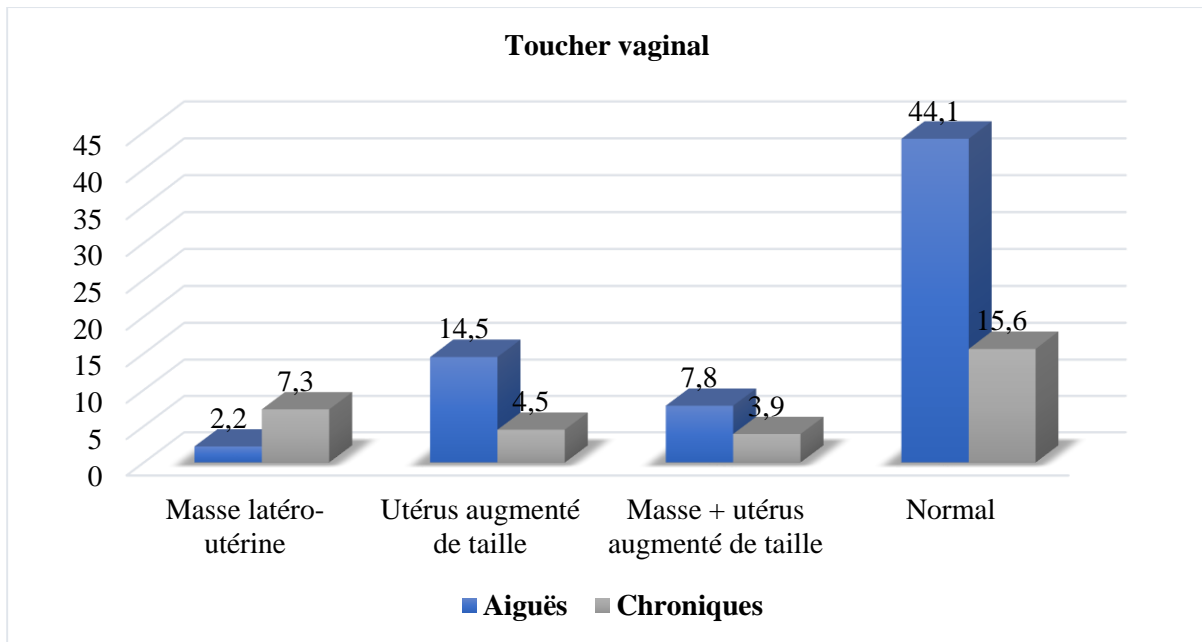


Figure 50 : Répartition des patients en fonction des résultats du toucher vaginal.

Le toucher vaginal a été normal chez 44,1% des patientes présentant des pathologies chirurgicales aiguës contre 15,6% pour les pathologies chroniques.

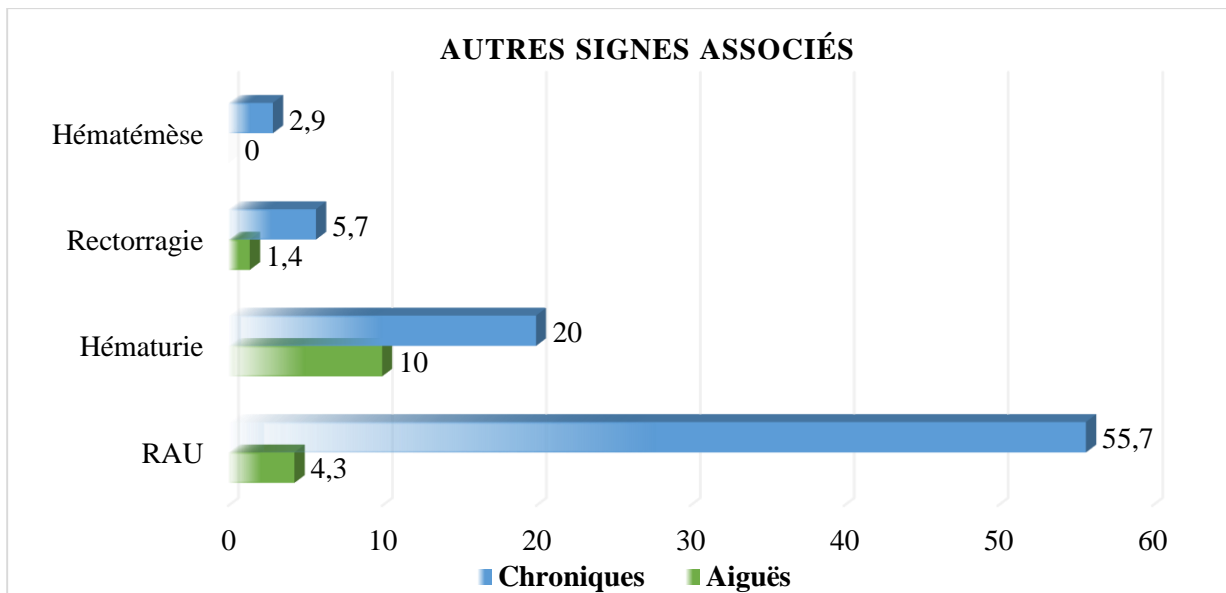


Figure 351 : Répartition des patients en fonction d'autre signes fonctionnels associés.

Parmi les patients présentant des pathologies chirurgicales aiguës 10,0% avaient hématurie comme autre signe associé.

Dans les pathologies chirurgicales chroniques 55,7% des patients avaient une RAU comme autre signe associé.

*Tableau XV : Répartition des patients en fonction des hypothèses diagnostiques pour les pathologies aiguës.*

<b>Hypothèses diagnostiques</b>	<b>Nombre</b>	<b>Pourcentage</b>
Appendicite aiguë	43	19,2
GEU	3	1,3
Invagination intestinale	13	5,8
Péritonite	39	17,4
Occlusion intestinale aiguë	23	10,3
Abcès du foie	4	1,8
Hernie étranglée	9	4,0
Volvulus du sigmoïde	6	2,7
Autres	84	37,5
<b>Total</b>	<b>224</b>	<b>100</b>

L'appendicite aiguë avait représenté 19,2% des hypothèses diagnostiques pour les pathologies chirurgicales aiguës abdomino-pelviennes.

*Tableau XVI : Répartition des patients en fonction des hypothèses diagnostiques pour les pathologies chroniques.*

<b>Hypothèses diagnostics</b>	<b>Nombre</b>	<b>Pourcentage</b>
Hernie non étranglée	28	12,3
Tumeur vésicale	11	4,8
Tumeur ovarienne	4	1,8
Tumeur de la tête du pancréas	3	1,3
Tumeur gastrique	7	3,1
Tumeur rénale	10	4,5
Myomes utérins	8	3,6
Hypertrophie de la prostate	75	33,0
Lithiases urinaires	6	2,6
Fistule vésico-vaginale	6	2,6
Tumeur du col utérin	8	3,6
Tumeur colo-rectale	12	5,3
Autres	49	21,6
<b>Total</b>	<b>227</b>	<b>100</b>

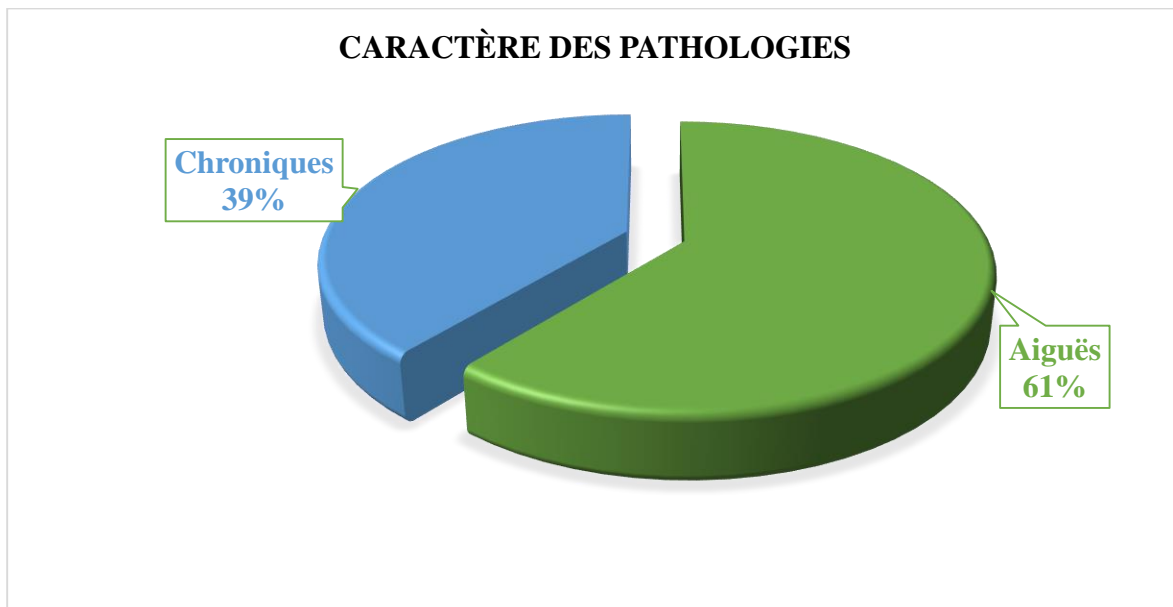
L'hypertrophie bénigne de la prostate avec 33,0% pour les pathologies chirurgicales chroniques.

**3. Données radio-diagnostiques et confrontation radio-clinique :**

*Tableau V: Répartition des patients en fonction des examens d'imagerie réalisés.*

Examens réalisés	Pathologies aiguës		Pathologies chroniques		Total	
	Nombre	%	Nombre	%	Nombre	%
ASP	6	1,4	2	0,5	8	1,9
Echographie	211	51,1	99	24,0	310	75,1
Scanner	0	0,0	3	0,7	3	0,7
ASP + Echo	22	5,3	5	1,2	27	6,5
Echo + Scanner	11	2,7	51	12,3	62	15,0
ASP +Scanner	2	0,5	0	0,0	2	0,5
ASP + Echo + Scanner	0	0,0	1	0,2	1	0,2
<b>Total</b>	<b>252</b>	<b>61,0</b>	<b>161</b>	<b>39,0</b>	<b>413</b>	<b>100</b>

L'échographie a été la technique d'imagerie la plus réalisée avec 51,1% pour les pathologies chirurgicales aiguës et 24,0% pour les pathologies chirurgicales chroniques.



*Figure 52 : Repartition des patients selon le caractère aiguë ou chronique des pathologies chirurgicales abdomino-pelviennes diagnostiquées en imagerie.*

Les pathologies chirurgicales aiguës abdomino-pelviennes ont été les plus fréquentes avec 61,0% et les pathologies chroniques ont représentée 39,0%.

*Tableau VI: Répartition des patients en fonction des diagnostics à l'échographie pour les pathologies chirurgicales aiguës.*

<b>Diagnostiques échographiques</b>	<b>Nombre</b>	<b>Pourcentage</b>
Appendicite aiguë	46	26,9
Abcès appendiculaire	14	8,2
GEU rompue et non rompue	7	4,1
Invagination intestinale aiguë	17	9,9
Péritonite	34	19,9
Abcès sous phrénique	3	1,7
Abcès du psoas	5	2,9
Abcès splénique	3	1,7
Hernie étranglée	9	5,3
Cholécystite lithiasique et lithiasique	7	4,1
Kyste ovarien rompu	4	2,3
Abcès du foie	15	8,8
Abcès rénal	7	4,1
<b>Total</b>	<b>171</b>	<b>100</b>

A l'échographie l'appendicite aiguë et la péritonite ont été les pathologies chirurgicales aiguës abdomino-pelviennes les plus diagnostiquées avec 26,9 %.

*Tableau VII: Répartition des patients en fonction des diagnostics à l'échographie pour les pathologies chirurgicales chroniques.*

<b>Diagnostiques échographiques</b>	<b>Nombre</b>	<b>Pourcentage</b>
Tumeur ovarienne	25	14,4
Hernie non étranglée	17	9,8
Myomes utérins	13	7,5
Tumeur rénale	6	3,5
Lithiase urinaire	21	12,1
Tumeur vésicale	5	2,9
Tumeur gastro-duodénale	11	6,4
Tumeur de tête du pancréas	8	4,6
Tumeur colo-rectale	4	2,3
Tumeur mésentérique	4	2,3
Tumeur du col utérin	4	2,3
Pyocolpos	2	1,2
Hypertrophie de la prostate	53	30,6
<b>Total</b>	<b>173</b>	<b>100</b>

L'hypertrophie de la prostate a été la pathologie chirurgicale chronique la plus diagnostiquée avec 30,6%.

*Tableau XVII : Répartition des patients en fonction des diagnostics au scanner.*

<b>Diagnostics au scanner</b>	<b>Nombre</b>	<b>Pourcentage</b>
Tumeur ovarienne	8	11,7
Abcès du psoas	2	2,9
Abcès splénique	2	2,9
Cholécystite lithiasique et lithiasique	5	7,3
Tumeur gastro-duodénale	7	10,3
Tumeur vésicale	3	4,4
Lithiase urinaire	11	16,2
Tumeur colo-rectale	4	5,9
Tumeur de la tête du pancréas	8	11,8
Valve de l'urètre postérieure	2	2,9
Tumeur mésentérique	4	5,9
Tumeur du col utérin	4	5,9
Pyocolpos	2	2,9
Tumeur rénale	4	5,9
Fistule vésico-vaginale	2	2,9
<b>Total</b>	<b>68</b>	<b>100</b>

Au scanner le diagnostic de lithiase urinaire a été le plus fréquent avec 16,2% suivi de celui des tumeurs de la tête du pancréas avec 11,8%.

*Tableau XVIII : Répartition des patients en fonction du diagnostic à l'ASP.*

<b>Diagnostics à l'ASP</b>	<b>Nombre</b>	<b>Pourcentage</b>
Péritonite d'origine digestive	5	12,5
Volvulus du sigmoïde	4	10
Lithiase urinaire	3	7,5
Occlusion intestinale aiguë	28	70,0
<b>Total</b>	<b>40</b>	<b>100</b>

A l'ASP le diagnostic d'une occlusion intestinale aiguë a été le plus courant avec 70,0% suivi de celui de la péritonite d'origine digestive avec 12,5%.

*Tableau X: Répartition des patients en fonction du diagnostic per opératoire pour les pathologies chirurgicales aiguës.*

<b>Diagnostics per opératoires</b>	<b>Nombre</b>	<b>Pourcentage</b>
Appendicite aiguë	59	26,7
Abcès appendiculaire	10	4,5
Occlusion intestinale aiguë	33	14,9
GEU rompue et non rompue	7	3,2
Invagination intestinale aiguë	17	7,8
Péritonite d'origine digestive	48	21,7
Péritonite non digestive	7	3,2
Cholécystite lithiasique et alithiasique	2	0,9
Abcès du psoas	4	1,8
Abcès du foie	11	5,0
Abcès rénal	7	1,7
Abcès splénique	3	1,4
Hernie étranglée	10	4,5
Abcès sous phrénique	3	1,4
<b>Total</b>	<b>221</b>	<b>100</b>

L'appendicite aiguë et la péritonite d'origine digestive ont été diagnostiquées en peropératoire avec respectivement 26,7% et 21,7% des cas pour les pathologies chirurgicales aiguës.

*Tableau XI: Répartition des patients en fonction du diagnostic per opératoire pour les pathologies chirurgicales chroniques.*

<b>Diagnostics per opératoires</b>	<b>Nombre</b>	<b>Pourcentage</b>
Tumeur gastro-duodénale	7	3,6
Tumeur colo-rectale	4	2,1
Tumeur ovarienne	18	9,4
Tumeur vésicale	5	2,6
Tumeur mésentérique	2	1,0
Tumeur pancréatique	6	3,1
Valve de l'urètre postérieure	4	2,1
Hypertrophie de la prostate	51	26,6
Hernie non étranglée	34	17,7
Volvulus du sigmoïde	4	2,1
Tumeur rénale et surrénale	10	5,2
Myomes utérins	13	6,8
Lithiase urinaire	25	13,0
Fistule vésico-vaginale	3	1,6
Tumeur du col utérin	4	2,1
Pyocolpos	2	1,0
<b>Total</b>	<b>192</b>	<b>100</b>

L'hypertrophie de la prostate a été diagnostiquée en per opératoire avec 26,6% des cas pour les pathologies chirurgicales chroniques.

**Tableau XII: Concordance entre la suspicion diagnostique et les résultats d'échographie.**

Suspensions diagnostiques	Echographie		
	Diagnostics échographiques	Concordance %	Non concordance %
Appendicite aiguë	Appendicite aiguë	65,1	34,2
GEU	GEU	57,2	42,8
Tumeur gastro-duodénale	Tumeur gastro-duodénale	63,6	36,7
Tumeur ovarienne	Tumeur ovarienne	86,2	13,8
Tumeur vésicale	Tumeur vésicale	45,4	54,6
Tumeur pancréatique	Tumeur pancréatique	37,5	62,5
Invagination intestinale aiguë	Invagination intestinale aiguë	76,5	23,5
Péritonite	Péritonite	62,9	37,1
Hernie non étranglée	Hernie non étranglée	25,0	75,7
Tumeur rénale	Tumeur rénale	40,0	60,0
Myomes utérins	Myomes utérins	61,5	38,5
Hypertrophie de la prostate	Hypertrophie de la prostate	70,7	29,3
Lithiase urinaire	Lithiase urinaire	71,4	28,6
Abcès du foie	Abcès du foie	73,3	26,7
Hernie étranglée	Hernie étranglée	100	00
Tumeur du col utérin	Tumeur du col utérin	50,0	50,0
Tumeur colo-rectale	Tumeur colo-rectale	36,4	63,6

*Khi-carré de Pearson =231,984 (ddl=37) ; Test exact de Fischer=247,253 (p=0,00046)*

Il existe un lien statistiquement significatif entre la suspicion diagnostique et le diagnostic à l'échographie.

**Tableau XIX : Concordance entre la suspicion diagnostique et les résultats au scanner.**

Suspensions diagnostiques	Scanner		
	Diagnostics scanographiques	Concordance%	Non concordance%
Tumeur gastro-duodénale	Tumeur gastro-duodénale	100	0,0
Tumeur ovarienne	Tumeur ovarienne	50,0	50,0
Tumeur vésicale	Tumeur vésicale	27,3	72,7
Tumeur pancréatique	Tumeur pancréatique	62,5	37,5
Tumeur rénale	Tumeur rénale	60,0	40,0
Lithiase urinaire	Lithiase urinaire	54,5	45,5
Fistule vésico-vaginale	Fistule vésico-vaginale	33,3	66,7
Tumeur du col utérin	Tumeur du col utérin	50,0	50,0
Tumeur colo-rectale	Tumeur colo-rectale	36,4	63,6

*Khi-carré de Pearson =231,984 (ddl=37) ; Test exact de Fischer=247,253 (p=0,00046)*

Il existe un lien statistiquement significatif entre la suspicion diagnostique et le diagnostic au scanner.

**Tableau XIV: Concordance entre la suspicion diagnostique et les résultats à l'ASP.**

Suspensions diagnostiques	ASP		
	Diagnostics à l'ASP	Concordance%	Non concordance%
Occlusion intestinale aiguë	Occlusion intestinale aiguë	30,3	69,7
Volvulus du sigmoïde	Volvulus du sigmoïde	20,0	80,0
Péritonite d'origine digestive	Péritonite d'origine digestive	87,2	12,8
Lithiase urinaire	Lithiase urinaire	54,5	45,5

*Khi-carré de Pearson =231,984 (ddl=37) ; Test exact de Fischer=247,253 (p=0,00046)*

Il existe un lien statistiquement significatif entre la suspicion diagnostique et le diagnostic à l'ASP.



**Tableau XV: Concordance entre les diagnostics à l'échographie et les diagnostics per opératoires pour pathologies chirurgicales aiguës.**

Diagnostics per opératoires	Echographie		
	Diagnostics échographiques	Concordance%	Non concordance%
Appendicite aiguë	Appendicite aiguë	89,4	10,6
Abcès appendiculaire	Abcès appendiculaire	71,4	28,6
IIA	IIA	100	0,0
GEU rompue et non	GEU rompue et non	100	0,0
Kyste ovarien rompu	Kyste ovarien rompu	100	0,0
Péritonite digestive	Péritonite digestive	77,4	22,6
Hernie étranglée	Hernie étranglée	90,0	10,0
Abcès sous phrénique	Abcès sous phrénique	100	0,0
Abcès splénique	Abcès splénique	100	0,0
Abcès du psoas	Abcès du psoas	80,0	20,0
Abcès du foie	Abcès du foie	73,3	26,7
Abcès rénale	Abcès rénale	100	0,0

*Khi-carré de Pearson = 418,86 (ddl=96), test exact de Fischer=203,22 (p=0,000010)*

Il existe un lien statistiquement significatif entre le diagnostic à l'échographie et le diagnostic per opératoire.

**Tableau XVI: Concordance entre les diagnostics à l'échographie et les diagnostics per opératoires pour les pathologies chirurgicales chroniques.**

Diagnostics per opératoires	Echographie		
	Diagnostics échographiques	Concordance%	Non concordance%
Tumeur gastro-duodénale	Tumeur gastro-duodénale	63,6	36,4
Tumeur colo-rectale	Tumeur colo-rectale	100	0,0
Tumeur ovarienne	Tumeur ovarienne	51,7	48,3
Tumeur vésicale	Tumeur vésicale	100	0,0
Tumeur mésentérique	Tumeur mésentérique	50,0	50,0
Tumeur pancréatique	Tumeur pancréatique	75,0	25,0
Cholécystite lithiasique	Cholécystite lithiasique	71,4	28,6
Hypertrophie prostatique	Hypertrophie prostatique	96,2	3,8
Hernie non étranglée	Hernie non étranglée	61,8	38,2
Tumeur rénale	Tumeur rénale	70,0	30,0
Lithiase urinaire	Lithiase urinaire	84,0	16,0
Myomes utérins	Myomes utérins	100,0	0,0
Tumeur du col utérin	Tumeur du col utérin	100	0,0
Pyocolpos	Pyocolpos	100	0,0

*Khi-carré de Pearson = 418,86 (ddl=96), test exact de Fischer=203,22 (p=0,000010)*

Il existe un lien statistiquement significatif entre le diagnostic à l'échographie et le diagnostic per opératoire.

Tableau XVII: Concordance entre les diagnostics au scanner et les diagnostics per opératoires.

Diagnostics per opératoires	Scanner		
	Diagnostics scanographiques	Concordance %	Non concordance %
Tumeur gastro-duodénale	Tumeur gastro-duodénale	100	0,0
Tumeur colo-rectale	Tumeur colo-rectale	100	0,0
Tumeur ovarienne	Tumeur ovarienne	57,1	42,9
Tumeur vésicale	Tumeur vésicale	60,0	40,0
Tumeur méésentérique	Tumeur méésentérique	50,0	50,0
Tumeur de la tête du pancréas	Tumeur de la tête du pancréas	85,7	14,5
Valve de l'urètre postérieure	Valve de l'urètre postérieure	50,0	50,0
Cholécystite lithiasique et alithiasique	Cholécystite alithiasique et alithiasique	60,0	40,0
Tumeur rénale et surrénale	Tumeur rénale et surrénale	60,0	40,0
Lithiase urinaire	Lithiase urinaire	64,7	35,3
Fistule vésico-vaginale	Fistule vésico-vaginale	66,7	35,3
Tumeur du col utérin	Tumeur du col utérin	100	0,0
Pyocolpos	Pyocolpos	100	0,0

*Khi-carré de Pearson = 418,86 (ddl=96), test exact de Fischer=203,22 (p=0,000010)*

Il existe un lien statistiquement significatif entre le diagnostic au scanner et le diagnostic per opératoire.

Tableau XVIII: Concordance entre les diagnostics à l'ASP et les diagnostics per opératoires.

Diagnostics per opératoires	ASP		
	Diagnostics à l'ASP	Concordance%	Non concordance%
Péritonite d'origine digestive	Péritonite d'origine digestive	89,6	10,4
Lithiase urinaire	Lithiase urinaire	82,4	17,6
Volvulus du sigmoïde	Volvulus du sigmoïde	100	0,0
Occlusion intestinale aiguë	Occlusion intestinale aiguë	84,8	15,2

*Khi-carré de Pearson = 418,86 (ddl=96), test exact de Fischer=203,22 (p=0,000010)*

Il existe un lien statistiquement significatif entre le diagnostic à l'ASP et le diagnostic per opératoire.

## **VI. COMMENTAIRES ET DISCUSSION :**

### **1. La méthodologie :**

Nous avons réalisé une étude descriptive transversale avec collecte des données prospective sur 451 patients dans le service d'imagerie de l'hôpital de Sikasso sur une période de 12 mois allant du 1<sup>er</sup> Avril 2022 au 31 Mars 2023.

Cette méthode a des avantages suivants :

- L'enquêteur assiste et participe à la réalisation de l'examen dans la majorité des cas ;
- Les données recueillies sont plus fiables et exploitables ;
- Elle permet de mieux suivre les malades.

La méthodologie adoptée nous a permis de faire une étude des pathologies chirurgicales non traumatiques abdomino-pelviennes.

Nos difficultés ont été :

- Le défaut d'examen clinique complet des patients et de formulation des renseignements cliniques précis.
- Difficultés liées au suivi des dossiers des malades en dehors du service d'imagerie.
- Le suivi difficile des patients et ceux perdus de vue.
- Les difficultés liées aux pannes répétitives de nombreux de nos appareils (la table télécommandée et le scanner).

### **2. Données épidémiologiques :**

#### **2.1 Prévalence :**

Notre échantillon a représenté 2,9% des activités totales du service pendant la période de notre étude.

- Les pathologies chirurgicales aiguës abdomino-pelviennes représentaient 1,6%.

Ce résultat est inférieur à celui de Abdoulaye DANSOGO qui avait rapporté 3 % dans le même service dans une étude de 06 mois en 2019 [12].

Notre faible taux serait dû au fait que notre étude était portée sur l'ensemble des pathologies chirurgicales non traumatiques abdomino-pelviennes contrairement à celui de Abdoulaye DANSOGO qui avait concernée uniquement les pathologies chirurgicales aiguës abdomino-pelviennes non traumatiques.

Ce résultat est par contre supérieur à celui enregistré par BERTHE Drissa qui avait rapporté 1,16% au CHU Gabriel TOURE pendant la même durée [11].

- Les affections chirurgicales chroniques abdomino-pelviennes représentaient 1,0%.

Parmi les pathologies chroniques, l'hypertrophie de la prostate avait représenté 13,2%.

## **2.2 Age et sexe**

Au terme de notre étude la tranche d'âge la plus représentée pour les pathologies chirurgicales aiguës abdomino-pelviennes était celle comprise entre 34 et 53 ans soit 25,4% et une moyenne d'âge de 48 ans et des extrêmes de 0 et 104 ans.

Ce résultat est différent de celui de BERTHE Drissa qui avait retrouvé une tranche d'âge plus faible de 25 à 34 ans avec 35,5% [11].

Dans la littérature les pathologies chirurgicales aiguës abdomino-pelviennes concernant l'adulte jeune avec un âge moyen qui varie de 30 à 45 ans [11, 12, 42 ;43].

Nos résultats se retrouvent dans la même fourchette.

Dans notre étude les hommes avaient représenté 56,8% des cas toutes pathologies chirurgicales abdomino-pelviennes confondues (aiguës et chroniques) avec un sexe-ratio de 1,58 au risque des hommes.

En ce qui concerne les pathologies chirurgicales abdomino-pelviennes aiguës le sexe masculin avait représenté 31,8% et un sexe-ratio de 1,29 au risque des hommes.

BERTHE Drissa, Dembélé E, Berthé ID rapportaient aussi une majorité d'homme avec des sexe-ratios respectifs de 1,2 ; 1,5 ; 2,34. [11, 44, 45].

Dans la littérature asiatique, européenne et en Afrique, globalement les abdomens aigus chirurgicaux concernent l'adulte jeune de sexe masculin [11, 12, 42].

Parmi les pathologies chirurgicales chroniques abdomino-pelviennes se sont les tumeurs urologiques qui ont été les plus fréquentes.

La tranche d'âge la plus touchée était celle comprise entre 54 et 73 ans soit 17,4% avec une moyenne de 66 ans et des extrêmes de 1 et 104 ans.

Le sexe masculin a été prédominant avec 20,4% et un sexe ratio de 1,33%.

Nos résultats sont proches de ceux de Nadjiyoulahi Poudiougou qui avait trouvé  $65,32 \pm 13,3$  ans avec des extrêmes de 11 et 91 ans [41], de ceux de Bouaré Y [35] qui avait trouvé un âge moyen de 58,62 ans avec des extrêmes de 2 et 91 ans.

Le registre du cancer du laboratoire du CHU Treichville rapportait un âge moyen de 61,46 ans avec des extrêmes de 1 et 93 ans [36].

L'hypertrophie de la prostate a été la plus fréquente parmi les tumeurs urologiques avec 13,2%. Ce résultat est différent de ceux de la France et de la RCI [36] où le cancer de la prostate est la 1<sup>ère</sup> tumeur urologique.

Au Bénin en 2007, les tumeurs de la prostate représentaient 31,2% des tumeurs urologiques [29]. Peko et collaborateurs à Brazzaville ont colligé sur 185 prélèvements prostatiques dont 65 cas étaient des cancers soit 35,13% [46].

Cette différence avec nos résultats pourrait s'expliquer par le fait que nous avons peu d'information sur les résultats d'anatomo-pathologie pour confirmer les cas de cancer de la prostate.

### **2.3 Résidence :**

La majorité de nos patients reçus pour pathologies chirurgicales aiguës abdomino-pelviennes résidaient à Sikasso ville soit 30,0% ; par contre ceux reçus pour pathologies chirurgicales chroniques abdomino-pelviennes résidaient en majorité dans d'autres localités de la région de Sikasso avec 11,6%.

Cela peut s'expliquer par le fait que la plupart des pathologies chirurgicales aiguës sont prises en charge au niveau de l'échelon inférieur (CSRef) et structures privées.

### **2.4 La couche socio-professionnelle :**

La couche socio-professionnelle la plus touchée par les pathologies chirurgicales aiguës abdomino-pelviennes était celle des cultivateurs soit 12,2%, cela serait dû au fait que ces affections touchent plus la population jeune de sexe masculin dont la principale activité est l'agriculture.

Les pathologies chirurgicales chroniques abdomino-pelviennes ont prédominé chez les sujets âgés avec 8,2%.

Ce constat pourrait s'expliquer par le fait que la principale pathologie chronique retrouvée durant notre période d'étude était l'hypertrophie de la prostate qui est définie dans la littérature comme la maladie des sujets du troisième âge de sexe masculin après 50 ans.

### **2.5 Le service des prescripteurs :**

Nous avons constaté que 30,3% de nos examens demandés pour suspicion de pathologies chirurgicales aiguës abdomino-pelviennes provenaient du service de chirurgie générale.

Cela pouvait s'expliquer par le fait que la majorité des patients étaient référés directement ou consultés au service de chirurgie générale et ceux hospitalisés dans l'un des services de l'hôpital chez les quels un avis chirurgical a été demandé.

Nos résultats sont similaires à ceux de DEMBELE Y [47] et Abdoulaye DANSOGO [12], qui avaient notifiés respectivement 50% et 43,6% des cas demandés pour service de chirurgie générale.

Le service d'urologie nous a adressé 20,3% des patients présentant des pathologies chirurgicales chroniques abdomino-pelviennes.

Cette remarque pourrait s'expliquer par le fait que dans la région Sikasso, le service d'urologie de l'hôpital représente l'unique structure d'accueil et de prise en charge des affections chirurgicales urologiques dont la plupart sont de type chronique.

### **2.6 Profil du prescripteur :**

Les internes étaient les principaux prescripteurs avec 32,7% des cas de pathologies chirurgicales aiguës et 22,3% des cas de pathologies chirurgicales chroniques.

Les médecins spécialistes ont représenté seulement 17,2% pour les pathologies chirurgicales abdomino-pelviennes aiguës et 11,4% pour les pathologies chirurgicales chroniques.

Cela pouvait s'expliquer par le fait que ce sont les étudiants hospitaliers qui assurent la permanence et sont en effet le premier contact des patients au sein de l'hôpital.

Cissé MS avait fait le même constat pour les pathologies chirurgicales aiguës de l'abdomen mais avec une plus large majorité de 78,7% pour les étudiants hospitaliers contre 21,3 pour les médecins spécialistes [48].

### **3. Les Données cliniques :**

#### **3.1 Les pathologies chirurgicales aiguës abdomino-pelviennes :**

Dans notre série la douleur abdominale aiguë était le principal signe révélateur avec 55,4%, elle était le plus souvent diffuse (20,5%), d'installation brutale (48,9%) et associée à une défense (25,8%). Mme KONE Zeïnabou TOURE [13] et de BENABOUD MZ [49] avaient trouvés aussi une prédominance de la douleur abdominale aiguë dans leurs études avec des taux respectifs de 39,69% et 33,8% des cas.

Cependant dans l'étude de Badr KABILA [50] c'est la douleur de la fosse iliaque droite qui était le principal signe révélateur avec 30% et la douleur abdominale aiguë diffuse ne représentait que 17,3% des cas.

#### **3.2 Les pathologies chirurgicales chroniques abdomino-pelviennes :**

Le signe fonctionnel le plus retrouvé était la douleur chronique avec 37,3%, elle était le plus souvent localisée dans la région hypogastrique (20,3%) et d'installation progressive (26,5%). Les principales affections chirurgicales chroniques abdomino-pelviennes rencontrées pendant notre période d'étude étaient urologiques et gynécologiques dont la manifestation clinique est beaucoup plus spécifique comme la dysurie, pollakiurie, rétention aiguë d'urine et métrorragie.

Bourama DIARRA dans son étude spécifique sur l'adénome de la prostate au CHU Gabriel TOURE en 2012, avait désigné la dysurie comme étant le principal signe révélateur (52,9%), suivie de la rétention aiguë d'urine (29,4%) [31].

#### **4. Les données radiologiques et confrontation radio-clinique :**

##### **4.1 Données radiologiques :**

###### **4.1.1 Les pathologies chirurgicales aiguës abdomino-pelviennes :**

Aujourd'hui, les trois examens disponibles en urgence de façon courante sont les clichés de l'abdomen sans préparation (ASP), l'échographie (US) et le scanner (TDM).

###### **4.1.1.1 Echographie :**

Elle a été l'examen le plus réalisé dans notre série cela au niveau de toutes les tranches d'âge avec 51,1% de taux de réalisation.

Cette préférence de l'échographie par rapport aux autres examens serait dû au faible coût et son accessibilité dans les situations d'urgences.

Ce taux est très proche de celui de BERTHE Drissa (au CHU Gabriel TOURE) qui avait trouvé 55,5% des réalisations en faveur de l'échographie [11] par contre il est inférieur à celui trouvé par DEMBELE E avec 70,6% [44].

L'échographie était une bonne indication dans le diagnostic des pathologies chirurgicales aiguës abdomino-pelviennes avec une sensibilité et une spécificité respective de (83% et 99,7%) pour les appendicites aiguës, (66,7% et 97,3%) pour les GEU et (95,7% et 92,1%) pour les abcès hépatiques.

Ces résultats sont proches de ceux de ORR RK qui avait retrouvé 85% de sensibilité et de 92% de spécificité pour l'appendicite aiguë [51] et de BERTHE Drissa qui avait rapporté une sensibilité et une spécificité respective de (96% et 100%) de pour les GEU et 85,7% pour les abcès hépatiques [11].

###### **4.1.1.2 Abdomen sans préparation (ASP) :**

L'ASP simple et le couple ASP + Echographie représentaient respectivement 1,4% et 5,3%. Sa sensibilité et sa spécificité dans le diagnostic d'occlusion intestinale aiguë étaient de 70,8% et 98,7%.

Nous pouvons expliquer ce résultat par le fait que cette technique d'imagerie a été surtout indiquée dans le cadre des occlusions intestinales aiguës, recherche de pneumopéritoine et de lithiase urinaire.

Elle a été réalisée dans 22,8% dans la série de BERTHE Drissa [11].

#### **4.1.1.3 La Tomodensitométrie :**

La TDM simple n'a pas été réalisée au cours de notre étude mais le couple Echographie + TDM a été réalisé avec 2,7%. Il a posé le diagnostic avec certitude des lithiases urinaires obstructives (avec une précision de densité de la lithiase).

Cette absence de réalisation du scanner simple serait dû au coût élevé et au fait qu'il est rarement demandé dans les situations des pathologies aiguës chirurgicales non traumatiques abdomino-pelviennes en première intention dans notre contexte.

Le scanner est indispensable dans la prise en charge des abdomens aigus, mais son accessibilité et son coût limitent son utilisation dans notre contexte.

#### **4.1.2 Les pathologies chirurgicales chroniques abdomino-pelviennes :**

##### **4.1.2.1 Echographie :**

L'échographie et le couple échographie-scanner ont été les examens les plus sollicités avec des taux respectifs de 24,0% et 12,3%.

L'échographie reste l'examen d'imagerie de première intention dans notre contexte à cause de son faible coût et son accès qui est facile pour tous les patients.

Il est l'un des examens de préférence dans l'exploration du bas appareil urinaire.

L'échographie informe sur la taille de la prostate, son échostructure et le retentissement sur le haut appareil urinaire.

Elle a été systématique dans notre étude, a permis d'évoquer le diagnostic d'hypertrophie homogène de la prostate chez 53 de nos patients soit 13,2% avec une sensibilité de 74,6% et une spécificité de 100%.

L'échographie endorectale et la biopsie prostatique ne sont pas réalisables dans nos conditions.

Cette sensibilité est de 87,9% et 80% dans les résultats de Bouaré Y [35] et Nadjiyoulahi POUDIOUGO [41] dans leurs études.

##### **4.1.2.2 Le scanner abdomino-pelvien :**

Durant notre période d'étude trois (03) patients avaient réalisé une TDM soit 0,7% des cas et 51 patients ont réalisés le couple Echo-Scanner soit 11,3% des cas.

Ce taux élevé de réalisation du couple Echo-Scanner au profit du scanner simple pourrait s'expliquer par le fait que celui-ci est rarement prescrit en première intention dans notre contexte.

Mais intervient presque toujours en cas de difficulté diagnostique à l'échographie ou dans le contexte du bilan d'extension d'une tumeur.



Le scanner abdomino-pelvien est la méthode diagnostique de référence pour les cas de suspicion de tumeur à l'échographie, il permet de faire le bilan d'extension loco régionale.

#### **4.1.2.3 Abdomen sans préparation (ASP) :**

L'ASP simple n'a pas été demandé dans la recherche d'une pathologie chirurgicale chronique abdomino-pelviennes au cours de notre étude en revanche le couple ASP-Scanner a été demandé trois (3) fois.

Vu ses performances diagnostiques faibles, l'ASP a été quasiment abandonnée au profit de l'échographie et de l'imagerie en coupes (scanner et IRM).

Il peut être néanmoins utilisé dans la recherche de lithiases urinaires et de la vésicule biliaire.

## **4.2 Confrontation radio-clinique :**

### **4.2.1 Les pathologies chirurgicales aiguës abdomino-pelviennes :**

L'affection la plus retrouvée dans notre série parmi les pathologies chirurgicales aiguës non traumatiques était l'appendicite aiguë avec 26,9% suivi de la péritonite avec 19,9% des cas.

L'occlusion intestinale aiguë a été diagnostiquée avec 11,1% des cas.

Notre résultat est inférieur à celui de Abdoulaye DANSOGO qui avait retrouvé 34,5% pour l'appendicite, mais supérieur au 12,7% pour la péritonite [12].

Par contre BERTHE Drissa avait retrouvé un taux de 20,6% pour l'occlusion intestinale aiguë comme la plus fréquente des pathologies chirurgicales aiguës non traumatiques abdomino-pelviennes [11].

Cissé MS avait indiqué les occlusions intestinales aiguës comme pathologies chirurgicales aiguës les plus fréquentes avec 35,2% suivi par les syndromes douloureux abdominaux (14,8%) et les coliques néphrétiques [48].

Les diagnostics suspectés par les médecins traitants dans le contexte des pathologies chirurgicales aiguës abdomino-pelviennes ont été confirmés par l'imagerie avec une concordance radio-clinique de 65,1% pour les appendicites aiguës, 62,9% pour les péritonites et 69,7% pour les occlusions intestinales aiguës.

Le diagnostic radiologique des pathologies chirurgicales aiguës abdomino-pelviennes a été confirmé en per opératoire avec une concordance de 89,4% pour les appendicites aiguës, 77,4% pour les péritonites et 84,8% pour les occlusions intestinales aiguës.

Ce faible taux de concordance entre les diagnostics suspectés et le résultat d'imagerie serait dû au fait que les patients sont souvent examinés dans la précipitation et sans formulation d'hypothèse diagnostique précis.

Nos remarques sont les mêmes que ceux de Abdoulaye DANSOGO [12] qui avait trouvé une concordance radio-clinique de 60% des cas, surtout en faveur des appendicites simples (43,6%), les péritonites (78,6%), les occlusions (83,2%), les coliques néphrétiques (69,6%) et une concordance entre la suspicion diagnostic et le résultat final à 60% contre les 97,3% des diagnostics posés à la radiographie.

#### **4.2.2 Les pathologies chirurgicales chroniques abdomino-pelviennes :**

L'hypertrophie de la prostate a été la pathologie chirurgicale la plus fréquente avec 30,6% suivi des tumeurs ovariennes avec 14,4% des cas.

La concordance radio-clinique était 70,7% pour l'hypertrophie de la prostate ; 61,5% pour les myomes utérins ; 100% pour les tumeurs gastriques et 27,3% pour les tumeurs vésicales.

Ce faible taux de concordance entre la suspicion diagnostique et le diagnostic d'imagerie serait dû au manque de précision dans la formulation des demandes d'examens d'imagerie.

Le diagnostic radiologique des pathologies chirurgicales chroniques abdomino-pelviennes a été confirmé en peropératoire avec 96,2% pour l'hypertrophie de la prostate ; 100% pour les myomes utérins, 100% pour les tumeurs gastriques et 84,0% pour les lithiases urinaires.

De façon générale :

- Il existe un lien statistiquement significatif ( $p < 10^{-3}$ ) entre le diagnostic clinique et le diagnostic d'imagerie.

La concordance entre le diagnostic d'imagerie et le diagnostic clinique s'est avérée corrélée avec une valeur de  $p = 0,00046$ .

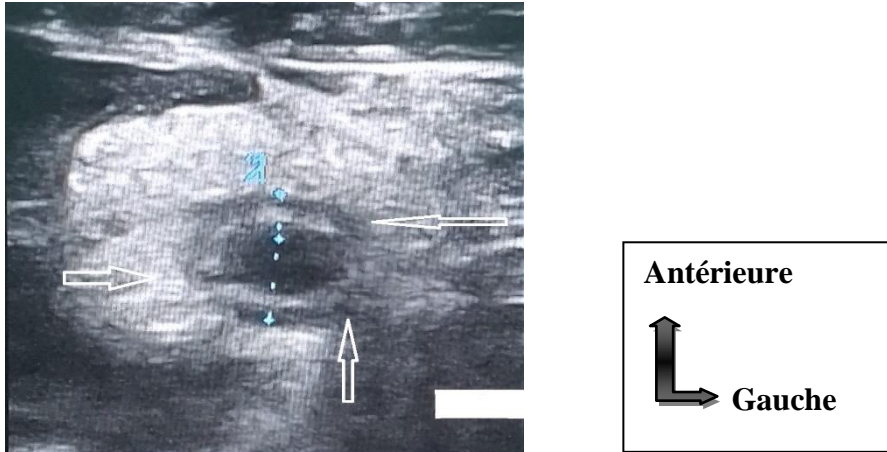
- Il existe un lien statistiquement significatif ( $p < 10^{-3}$ ) entre le diagnostic d'imagerie et le diagnostic per opératoire.

La concordance entre le diagnostic d'imagerie et le diagnostic per opératoire s'est avérée corrélée avec une valeur de  $p = 10^{-5}$ .

## VII. ICONOGRAPHIE :

### 1. Cas n°1 : Appendicite aiguë

Une femme âgée de 38 ans, sans antécédents pathologiques notables, admise au service de chirurgie générale pour une douleur abdominale localisée au niveau de la fosse iliaque droite évoluant depuis 2 jours dans un contexte de fièvre et de vomissements.

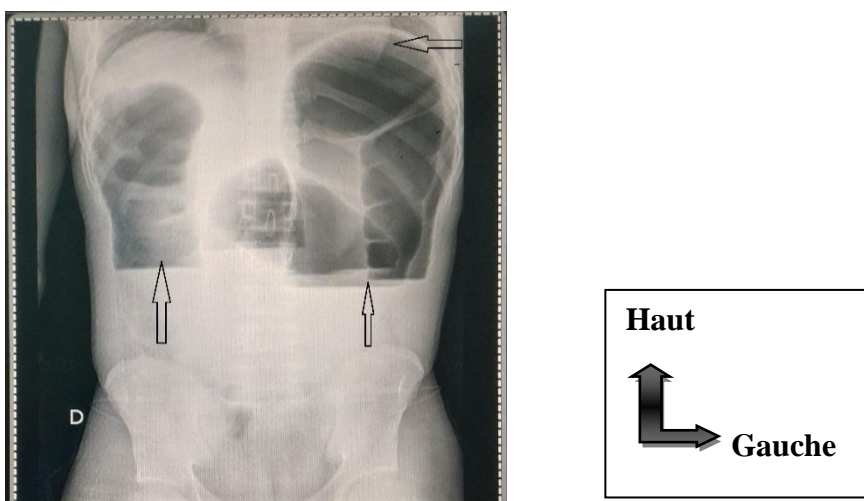


**Figure 53 : Appendicite aiguë.**

L'échographie montre une image tubulaire en coupe longitudinale ; en cocarde en coupe transversale 11 mm de diamètre avec une paroi épaissie à 4,0 mm et de contenu anéchogène.

### 2. Cas n°2 : Occlusion intestinale aiguë

Un patient de 34 ans reçu au service de chirurgie générale pour arrêt des matières et de gaz plus de 2 semaines.

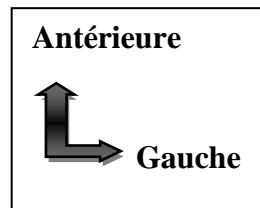
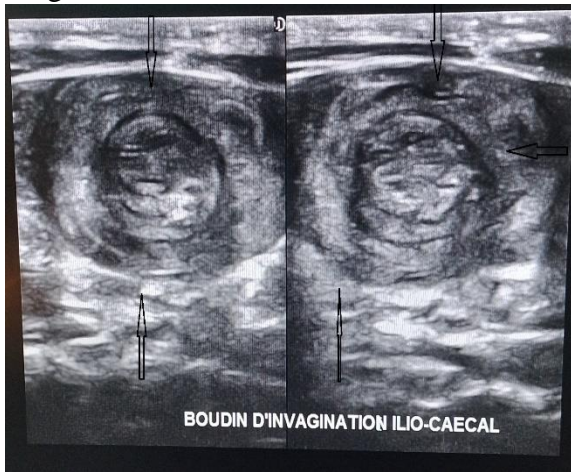


**Figure 54 : Occlusion intestinale aiguë.**

Niveaux hydro-aériques associés à une distension aéro-colique faisant évoquer une occlusion intestinale aiguë.

#### 4. Cas n°3 : Invagination intestinale aiguë

Un nourrisson de 26 mois reçu au service de pédiatrie pour vomissement et selles glairo-sanguinolentes.

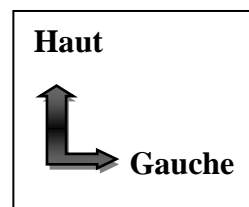
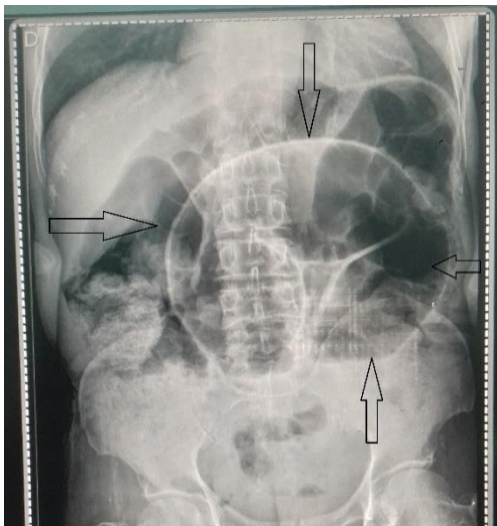


*Figure 55 : Invagination intestinale aiguë.*

L'échographie retrouve une image en cocarde en coupe transversale.

#### 4. Cas n°4 : Volvulus du colon

Un patient âgé de 42 ans, sans antécédents pathologiques notables, se présente aux urgences pour douleurs abdominales diffuses et intenses remontant à 6h. L'examen clinique trouve un patient agité algique, avec une importante distension abdominale ; la percussion révèle un hypertympanisme.



*Figure 56 : Volvulus du sigmoïde.*

L'ASP debout montre un volvulus du colon sigmoïde avec une image en 'U' renversée ou en double jambage associé à une distension aéro-colique.

### 5. Cas n°5 : Abscès hépatique

Un enfant de 11 ans adressé par le service de pédiatrie pour douleur de l'hypochondre droit et fièvre.

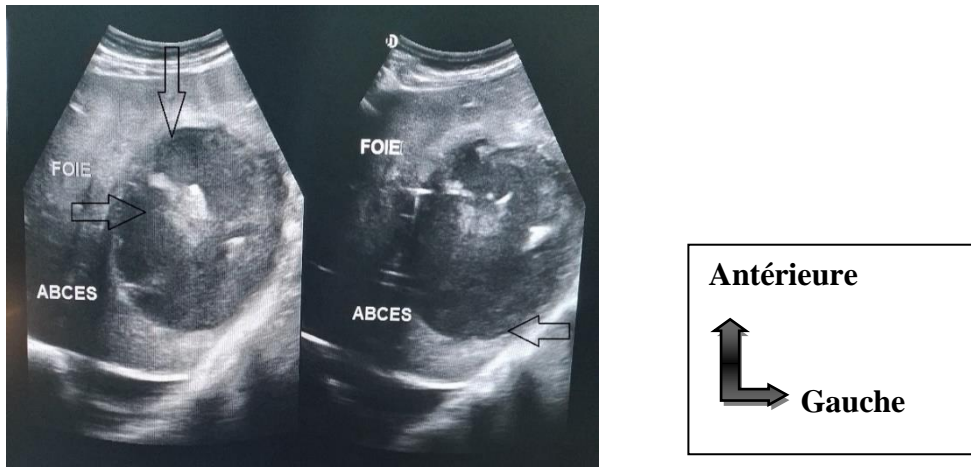


Figure 57 : Abscès du foie bien collecté.

A l'échographie on trouve une plage hypoéchogène, hétérogène de contours nets avec un renforcement postérieur, le volume est estimé à 456 cc.

### 6. Cas n°6 : GEU non rompu.

Mme Y adressé par le service de gynéco-obstétrique pour douleur pelvienne dans un contexte d'aménorrhée de 02 mois environ chez qui le test de beta HCG est revenu positif.

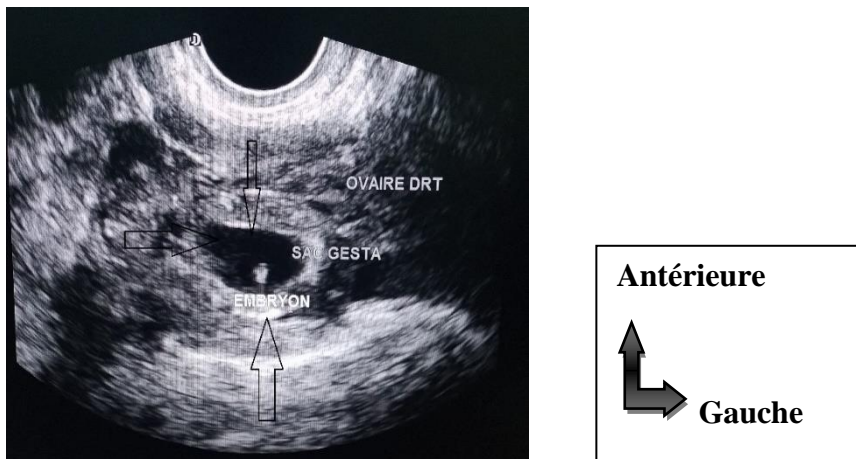
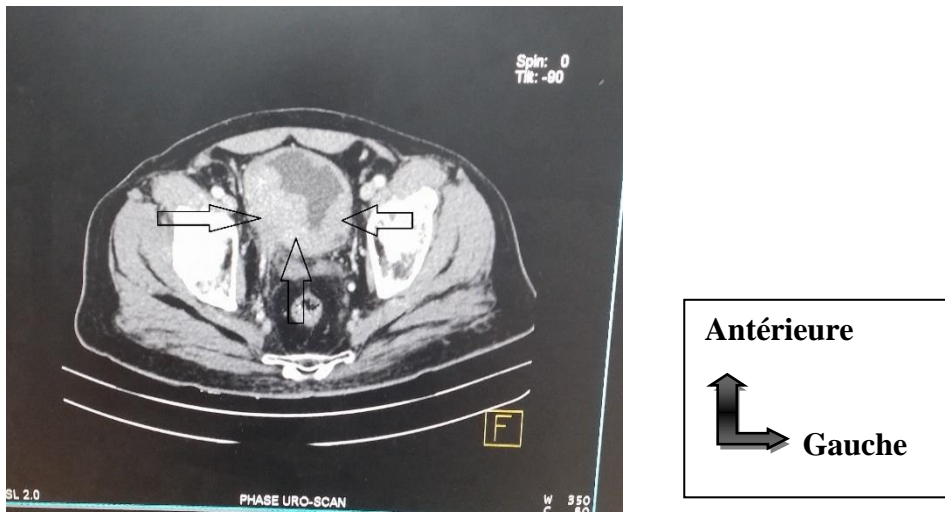


Figure 58 : GEU non rompue.

- L'échographie pelvienne réalisée avec une sonde endo-cavitaire montre :
- Un utérus homogène avec un endomètre épaissi.
- Au niveau de l'ovaire droit un sac gestationnel embryonné de 09 semaines + 2 jours présentant une activité cardiaque régulière.

### 7. Cas n°7 : Tumeur vésicale.

M. A. D est âgé de 58 ans est adressé par le service d'urologie pour douleur hypogastrique et hématurie terminale.

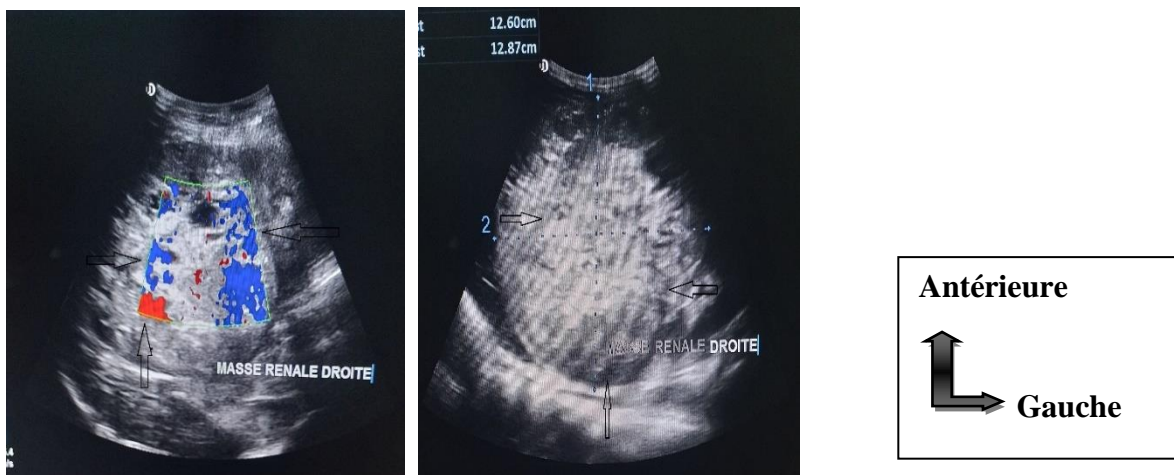


**Figure 59 : Tumeur vésicale.**

Au scanner on retrouve en coupe axiale après injection du produit de contraste à la phase artériel un important épaissement de la paroi vésicale avec rehaussement hétérogène.

### 8. Cas n°8 :

Un enfant de 6 ans adressé par le service de pédiatrie pour une masse du flanc droit.



**Figure 60 : Tumeur du rein droit.**

L'échographie objective une masse tissulaire hypoéchogène mal limitée, vascularisée au Doppler couleur située au niveau du rein droit.

## **VIII. CONCLUSION :**

Les examens d'imagerie sont complémentaires de la clinique et permettent une bonne appréciation de l'ensemble des pathologies abdomino-pelviennes non traumatiques lorsqu'elles sont judicieusement utilisées.

L'échographie a été l'examen d'imagerie le plus sollicité en raison de son accessibilité dans les situations d'urgences et son coût qui est beaucoup plus abordable.

L'appendicite aiguë et l'hypertrophie bénigne de la prostate ont été les pathologies chirurgicales non traumatiques abdomino-pelviennes les plus fréquentes.

Malgré un bon résultat de concordance radio-clinique des progrès reste à faire en matière de prescription des examens d'imagerie.

## **IX. RECOMMANDATIONS :**

### **A l'administration de l'hôpital**

- Envisager d'autres études plus spécifiques en imagerie sur les principales pathologies chirurgicales de l'abdomen.
- Créer un service d'anatomo-pathologie à l'hôpital de Sikasso pour le diagnostic post opératoire de certaines pathologies chirurgicales chroniques (cancers).

### **Au personnel soignant**

- Effectuer un examen clinique complet et rigoureux du malade avant de donner un examen d'imagerie.
- Etre précis dans les renseignements cliniques.
- Faire un dossier de malade complet et exploitable pour faciliter la collecte des données.



## **X. REFERENCES :**

1. Bibliothèque javascript de l'API post DICOM Cloud. La science et les applications de l'imagerie médicale [indexé sur google en novembre 2016]. **Article**-Disponible sur [www.postdicom.com/fr/blog/medical-imaging-science-and-applications](http://www.postdicom.com/fr/blog/medical-imaging-science-and-applications)
2. Encyclopaedia Universalis. Pathologie chirurgicale-abdomen [indexé sur google en 2012]. **Article**-Disponible sur [www.universalis.fr/encyclopedie/abdomen/4-pathologie-chirurgicale/](http://www.universalis.fr/encyclopedie/abdomen/4-pathologie-chirurgicale/)
3. OUOLOGUEM MO. Les urgences chirurgicales digestives non traumatiques l'hôpital de SIKASSO à propos de 380 cas [**Thèse de médecine**], USTT Bamako. 2009.
4. TAOUREL P. Imagerie des urgences des urgences abdominales non traumatiques chez l'adulte, [indexé sur google en septembre 2016] Paris Masson. **Article**-Disponible sur [www.livres-medicaux.com/urgences/18586-imagerie-des-urgences.html](http://www.livres-medicaux.com/urgences/18586-imagerie-des-urgences.html)
5. A. SAWADOGO et al. Epidémiologie des cancers du tube digestif au Burkina Faso : apport de 8000 endoscopies effectuées au centre hospitalier national SANOU SOURO (CHNSS) de BOBO DIOULASSO. **Article**-Burkina Faso. 2000. 343p
6. A. AYITE et al. Epidémiologie descriptive des cancers digestifs au CHU de Lomé **Article**-TOGO. 1998. 261p
7. P. KADENDE et al. Les cancers digestifs au Burundi: premiers résultats d'une enquête menée à Bujumbura (Burundi), 1989.p. 554-560
8. Lahoussine BOUTRAIH. Les cancers digestifs dans la région de Marrakech durant les douze dernières années, [**Thèse de médecine**], Maroc. 2009.
9. TEMOUCI Manel HAMIDA Khaoula. Etude statistique des cancers digestifs et leurs facteurs de risque dans la région de Constantine, [**Thèse de médecine**], Algérie. 2018.
10. CHENDJOU Fotsi Brice Lorins. Etude épidémiologique et histologique des tumeurs colo-rectale au Mali à propos de 252 cas [Indexé sur google en mars 2019]. **Article**-Disponible sur [www.bibliosante.ml/handle/123456789/8025](http://www.bibliosante.ml/handle/123456789/8025)
11. BERTHE Drissa. Etude radio-clinique des urgences abdominales non traumatiques chez l'adulte dans le service de radiologie de l'hôpital Gabriel Touré, [**Thèse de médecine**], USTT Bamako. 2020.

12. Abdoulaye DANSOGO. Apport de l'imagerie dans le diagnostic des urgences abdomino-pelviennes à l'hôpital de Sikasso, [**Thèse de médecine**], USTT Bamako. 2020.
13. Mme KONE Zeïnabou TOURE. Apport de l'imagerie dans la prise en charge des douleurs abdominales aiguës non traumatiques dans le service de radiologie du CHU Pr Bocar S. SALL de Kati, [**Thèse de médecine**] USTT Bamako. 2022.
14. Robin Lhotellier. Apport de l'échographie en médecine générale dans l'exploration des douleurs abdominales, France. Med\_générale\_2020\_Lhotellier.72-152p
15. M. Aboubacrine Amadou MAIGA. Aspects échographiques des abcès du foie dans le service de radiologie de l'hôpital du Point G Bamako de 1998 à 2000 et 2005 à 2008. [**Thèse de médecine**], USTT Bamako. 2020.
16. SIAUVE N. Imagerie de l'appendicite chez l'adulte en 11 questions: quelle technique pour le diagnostic d'appendicite? le quotidien des JFR, **Article-Paris**, 1998. 28p
17. TAHIROU A, MADI N, NASSIROU O. Grossesse extra utérine (GEU) à la maternité Issiaka Gazogy de Niamey. **Article-Vème Congrès de radiologie d'Afrique Noire Francophone**, Mali. 2000. 56p
18. DELABROUSSE E. Techniques d'imagerie de l'abdomen aigu traumatique et non traumatique. **Article-Disponible** sur [www.https://hal.univ-lorraine.fr/hal-03805970v1/file/BUMED-T-2020-ISAMBERT-MATH](https://hal.univ-lorraine.fr/hal-03805970v1/file/BUMED-T-2020-ISAMBERT-MATH)
19. M. COULIBALY Souleymane T. Péritonites par perforation thyphique: Aspect diagnostique et thérapeutique à l'hôpital de Sikasso, [**Thèse de médecine**] USTT Bamako.2011.
20. H Deme et al. Apport de l'imagerie dans la prise en charge des douleurs abdominales aiguës non traumatiques au centre hospitalier régional de Kaolack, Sénégal. 2014. **THM-48686**. 15p
21. NEOSSI GUENA Mathurin et al. Valeur du couple ASP-Echo dans le diagnostic étiologique des abdomens aigus chirurgicaux en absence de scanner [ Indexé sur google en février 2014]. **Article-Disponible** sur [www.jaim-online.net/index.php/jaim/article/view/522](http://www.jaim-online.net/index.php/jaim/article/view/522)
22. OUATTARA Seydou. Apport de la radiologie de l'abdomen sans préparation (ASP) dans les abdomens aigus chirurgicaux: A propos de 104 cas colligés de 1996 à 2000

- au Centre Hospitalier National-YALGADO OUEDRAGO de Ouagadougou. [**Thèse de médecine**], Burkina Faso. 2003.
23. SIDIBE S et al. Radiologie d'A.S. P et urgence abdominale non traumatique à l'H.P.G. Bamako.1999; 5ème congrès de radiologie d'Afrique noire francophone. **Article-Mali**. 2000. 41p
  24. THIENTA M. Regard sur les demandes de la radiographie de l'ASP à l'H.P.G. (à propos de 1027 demandes). [**Thèse de médecine**]. USTTB-Mali. 1982.
  25. BRUEL JM, TRAOUREL P, PRADEL J. Imagerie des urgences abdominales non traumatiques de l'adulte. Editer 94, Radiologie digestive. **Article-Paris**. 1994. 125p
  26. Mme Chaymae OUALI. Apport de l'imagerie dans les urgences digestives chirurgicales pédiatriques. [**Thèse de médecine**], Maroc. 2020.
  27. Claire DELAGE. Evaluation de la prescription de l'imagerie dans la prise en charge de la douleur abdominale aiguë non traumatique: étude rétrospective de 1019 patients admis au service d'accueil des urgences du CHU de Nancy. [Cité le 14 mars 2018]. **Article**-Disponible sur [www.hal.univ-lorraine.fr/hal-01732342](http://www.hal.univ-lorraine.fr/hal-01732342)
  28. HAS. (Haute autorité de la santé). Indications de l'ASP dans l'abdomen aigu en 2009; [ Indexé le 19 mai 2022]. **Article**-Disponible sur [www.sante.journaldesfemmes.fr/fiches-anatomie-et-examens/2816131-abdomen-sans-preparation-](http://www.sante.journaldesfemmes.fr/fiches-anatomie-et-examens/2816131-abdomen-sans-preparation-)
  29. HODONOU Z. R, et al. Prise en charge du cancer de la prostate aux stades avancés à la clinique universitaire d'urologie Andrologie (C.U.U.A.) du CNHU-HKM de Cotonou à propos de 50 cas. **Article**-1ere conférence PAUSA Abidjan. 2009. 98p.
  30. M. Boubacar CISSE. Apport de l'imagerie dans le diagnostic des lithiases des voies urinaires à l'hôpital Handagadoumbo Moulaye Touré de Gao [Cité en mars 2019]. **Article**-Disponible sur [www.bibliosante.ml/bitstream/123456789/37](http://www.bibliosante.ml/bitstream/123456789/37)
  31. Bourama DIARRA. Etude radiologique et épidémiologique des tumeurs de la vessie dans le service de radiologie de l'hôpital Point G, [**Thèse de médecine**], USTT Bamako, 2011. 12M12.
  32. M. Moussa S. DEMBELE. Etude clinique et radiologique des tumeurs solides du rein dans les services d'urologie du CHU Point G et du Gabriel TOURE. [**Thèse de médecine**], USTT Bamako. 2013. 13M22.

33. M. TOLO Hamadou. Apport de l'imagerie la pathologie urologique dans le service d'urologie du CHU Gabriel TOURE. [**Thèse de médecine**], USTT Bamako. 2016. 16M56.
34. M. Oumar DJIRE. Apport de l'imagerie dans le diagnostic des obstructions urinaires lithiasiques au CHU Gabriel TOURE. [**Thèse de médecine**], USTT Bamako. 2019. 19M153
35. Bouaré Y. Etude épidémio-clinique, para clinique et thérapeutique des cancers urogénitaux dans le service d'urologie du CHU du Point G. [**Thèse de médecine**], USTT Bamako. 2012. 12M121
36. EFFI AB et coll. Aspects histo-épidémiologiques des cancers urologiques et de l'appareil génital masculin en côte d'Ivoire: A propos de 1211 cas colligés dans les laboratoires d'anatomie pathologique des CHU Abidjan, Côte d'ivoire. **Article**-1ère conférence PAUSA Abidjan. 2009. 20M368
37. Mr. Abdellatif ALAARABIOU. Les aspects radiologiques des tumeurs de l'estomac étude rétrospective à propos de 36 cas.  
**Article**-Disponible sur [www.ncbi.nlm.nih.gov/pmc/articles/PMC5567](http://www.ncbi.nlm.nih.gov/pmc/articles/PMC5567)
38. M. Issa AHMADOU. Tumeurs stromales gastro-intestinales (GIST): aspect épidémio-cliniques et thérapeutiques au CHU Gabriel TOURE. [**Thèse de médecine**], USTT Bamako. 2016. 16M216.
39. M. Daouda S. TRAORE. Tumeurs digestives: diagnostic et traitement à l'hôpital Nianankoro FOMBA de Ségou. [**Thèse de médecine**], USTT Bamako. 2018. 18M63
40. M. Sékou Bah CISSOKO. Apport de l'échographie dans le diagnostic des tumeurs du pancréas du service de radiologie et de médecine nucléaire du CHU du Point G. [**Thèse de médecine**], USTT Bamako. 2011. 11M43
41. Nadjiyoulahi POUDIOUGOU. Aspect radiologiques des tumeurs urologiques au CHU Luxembourg. [**Thèse de médecine**], USTT Bamako. 2020. 20M368
42. M. Modibo FONGORO. Les urgences chirurgicales digestives du CSref de San. [**Thèse de médecine**], USTT Bamako. 2022. 22M98.
43. CAMARA Mamoudou et al. Concordance diagnostique clinique-imagerie-chirurgie dans les urgences abdomino-pelviennes à l'hôpital de Sikasso. [Cité le 17 Janvier 2022]. **Article**-Disponible sur [www.doi.org/10.55715/jaim.v13i4.284](http://www.doi.org/10.55715/jaim.v13i4.284)

44. DEMBELE E. Apport de l'imagerie dans la prise en charge des urgences abdomino-pelviennes non traumatiques dans le service Radiologie H.G.T. [**Thèse de médecine**], USTT Bamako. 2005. 05M225.
45. BERTHE ID. Prise en charge des urgences chirurgicales digestives dans le service de chirurgie « a » du CHU du Point G. [**Thèse de médecine**], USTT Bamako. 2008. 09M53
46. Peko et col. Cancers de la prostate: corrélation des scores de Gleason entre les biopsies et les pièces opératoires. [Cité en Octobre 2011].  
**Article**-Disponible sur [www.lissa.fr/rep/articles/21943657](http://www.lissa.fr/rep/articles/21943657)
47. DEMEBELE Y. Place de l'imagerie dans la prise en charge des urgences abdomino-pelviennes non traumatiques dans le service Radiologie l'H.P.G. [**Thèse de médecine**], USTT Bamako. 2005. 07M237
48. Cissé MS. Imagerie des urgences abdomino-pelviennes de l'adulte à l'hôpital du point G de Bamako. [**Thèse med**], USTTB.2000.  
**Article**-Disponible sur [www.ajol.info/index.php/jaim/articleview246](http://www.ajol.info/index.php/jaim/articleview246)
49. BENABOUD MMZ. Imagerie des urgences abdominales non traumatiques chez l'adulte CHU Mohamed VI d'Oujda, Maroc. 2018.  
**Article**-Disponible sur [www.em-consulte.com/article/1016268/imagerie-des-urgences-abdominales-non-traumatiques](http://www.em-consulte.com/article/1016268/imagerie-des-urgences-abdominales-non-traumatiques)
50. M. Badr KABILA. Apport de l'imagerie dans les urgences abdominales non traumatiques à propos de 110 cas, Maroc. 2019.  
**Article**-Disponible sur [www.biblio.medramo.ac.ma/opac-fmp/index.php?ivl](http://www.biblio.medramo.ac.ma/opac-fmp/index.php?ivl)
51. ORR RK et al. Ultrasonography to evaluate adults for appendicitis: decision making based on meta. Analysis and probabilistic reasoning. Acad Emerg Med 1995. **Article**-Disponible sur [www.pubmed.ncbi.nlm.nih.gov/8521213/](http://www.pubmed.ncbi.nlm.nih.gov/8521213/)

## **XI. FICHE SIGNALETIQUE :**

**NOM :** KAMATE

**PRENOM :** Aubin

**TITRE :** Apport de l'imagerie dans le diagnostic des pathologies chirurgicales non traumatiques abdomino-pelviennes à l'hôpital de Sikasso.

**ANNEE UNIVERSITAIRE :** 2021 – 2022

**PAYS D'ORIGINE :** MALI

**VILLE DE SOUTENANCE :** BAMAKO

**LIEU DE DEPOT :** BIBLIOTHEQUE de la faculté de Médecine, d'Odontostomatologie et la faculté de Pharmacie de l'Université de Bamako.

**SECTEUR D'INTERET :** Imagerie médicale et chirurgie générale.

### **RESUME :**

#### **Introduction :**

Le terme imagerie médicale est utilisé pour désigner les techniques qui nous permettent de voir l'intérieur du corps.

Les pathologies chirurgicales non traumatiques abdomino-pelviennes désignent l'ensemble des affections de la cavité ou de la paroi abdomino-pelvienne évoluant de façon aiguë ou chronique dont le traitement relève de la chirurgie.

#### **Objectifs :**

Notre objectif général a été de connaître l'apport de l'imagerie dans le diagnostic des pathologies chirurgicales non traumatiques abdomino-pelviennes dans le service de d'imagerie de l'hôpital.

#### **Méthodologie :**

Il s'agissait d'une étude descriptive transversale avec collecte des données prospective sur 451 patients durant période de 12 mois du 1<sup>er</sup> avril 2022 au 31 mars 2023.

#### **Résultats :**

La moyenne d'âge est de 48 ans pour les pathologies chirurgicales aiguës et 66 ans pour les pathologies chroniques.

Le sexe masculin a été le plus représenté soit 56,2% avec un sexe ratio de 1,58 en faveur des hommes.

L'échographie a été l'examen le plus sollicité avec 75,1%.

Les principales étiologies évoquées ont été l'appendicite aiguë, les péritonites, l'hypertrophie de la prostate et les lithiases urinaires.

La concordance radio-clinique a été de 65,1% pour l'appendicite aiguë et 70,7% pour l'hypertrophie de la prostate avec une valeur de  $p < 0,005$ .

**Conclusion :**

Les examens d'imagerie sont complémentaires de la clinique et permettent une bonne appréciation de l'ensemble des pathologies abdomino-pelviennes non traumatiques lorsqu'elles sont judicieusement utilisées.

**MOTS CLES :** imagerie, aiguës, chroniques, chirurgicales, abdomino-pelviennes non traumatiques.

**TRADUCTION EN ANGLAIS :**

**ACRONYM CARD :**

**Name : KAMATE**

**First name : Aubin**

**Title :** Contribution of imaging in the diagnosis of non-traumatic abdominopelvic surgical pathologies at Sikasso hospital.

**College year : 2021-2022**

**Native country : Mali**

**Support city : Bamako**

**Palce of the deposit :** Library of the facult of medecine, odonto-stomatology and the facult of pharmacy of the university of Bamako.

**Area of interest :** Medical imaging and general surgery.

**Summary :**

**Introduction :**

The term medical imaging is using to refer to techniques taht allow us to see inside the body. Non traumatic abdomino-pelvic chirurgical pathologies refer to all conditions of the cavity or the abdomino-pelvic wall evolving in an acute or chronic mannerwhose treatment involves surgery.

**Goals :**

Our general objective was to know the contrubution of imaging in the diagnosis of non traumatic abdomino-pelvic surgical pathologies in the imaging departement of the hospital of Sikasso.

**Methodology :**

This was a across sectional descriptive study with prospective data collection on 451 patients during a 12 month period from 1 April 2022 to March 31, 2023.

**Results :**

The average age is 48 years for acute surgical pathologies and 66 years for chronic pathologies.

The male gender was the most represented, 56.2%, with a sex ratio of 1.58 in favor of men.

Ultrasound was the most requested examination with 75.1%.



The main etiologies mentioned were acute appendicitis, peritonitis, prostatic hypertrophy and urolithiasis.

The radio-clinical concordance was 65.1% for acute appendicitis and 70.7% for prostate hypertrophy with a value of  $p < 0.005$ .

**Conclusion :**

Imaging examinations complement clinical examinations and allow a good assessment of all non traumatic abdomino-pelvic pathologies when used judiciously.

**KEY WORDS :** Imaging, acute, chronic, surgical and non traumatic abdomino-pelvic.

## XII. ANNEXES :

### FICHE D'ENQUÊTE

#### Apport de l'imagerie dans le diagnostic des pathologies chirurgicales non traumatiques abdomino-pelviennes à l'hôpital de Sikasso.

##### I. IDENTITE DU MALADE

1. Homme /\_\_ / Femme /\_\_ /
2. Age /\_\_\_\_ /
3. Profession.....
4. Résidence.....

##### II. ANTECEDANTS DU PATIENT

1. Personnels: - Médicaux:
  - Chirurgicaux:
  - Gynéco-obstétriques:
2. Familiaux : - Médicaux :
  - Chirurgicaux:

##### III. MOTIF DE L'EXAMEN

###### A) Signes fonctionnels:

###### a) La Douleur

- Date d'apparition:
  - Recente..... /\_\_ /
  - Semi récente..... /\_\_ /
- Type de douleur :
  - Aiguë ..... /\_\_ /
  - Chronique..... /\_\_ /
- Mode d'installation:
  - Brutal..... /\_\_ /
  - Progressive ..... /\_\_ /

###### b) Nausées et vomissements :

- Mode d'installation :
  - Précoce ..... /\_\_ /
  - Tardif ..... /\_\_ /
- Nature:
  - Alimentaire ..... /\_\_ /

Bilieux...../\_\_\_/

Sanguinolente...../\_\_\_/

**c) Troubles du transit :**

- Arrêt de matières et de gaz.....oui / \_\_\_ / non / \_\_\_ /
- Diarrhée...../\_\_\_/
- Constipations...../\_\_\_/

**d) Trouble du cycle :**

- Aménorrhée .....oui / \_\_\_ / non / \_\_\_ /
- Si oui DDR.....
- Métrorragie.....oui / \_\_\_ / non / \_\_\_ /

**B) Signes généraux :**

**1- Etat général :**

- Bon ...../\_\_\_/
- Passable...../\_\_\_/
- Mauvais ...../\_\_\_/

**2- Fièvre**☺ (température en degré Celsius) .....oui / \_\_\_ / non / \_\_\_ /

**C) Signes physiques :**

**1) Distension abdominale.....oui / \_\_\_ / non / \_\_\_ /**

**2) Type de douleur :**

- Contracture abdominale ...../\_\_\_/
- Douleur palpatoire ...../\_\_\_/
- Défense abdominale ...../\_\_\_/

**3) Siège de la douleur :**

- Hypochondre droit...../\_\_\_/
- Fosse iliaque droite...../\_\_\_/
- Hypochondre gauche...../\_\_\_/
- Fosse iliaque gauche...../\_\_\_/
- Epigastrique...../\_\_\_/
- Flanc droit...../\_\_\_/
- Hypogastrique...../\_\_\_/
- Flanc gauche...../\_\_\_/
- Péri ombilicale...../\_\_\_/

**D) Toucher rectal :**

- Douleur du cul de sac de douglas (Cri du douglas) .../\_\_\_/



### **XIII. SERMENT D'HIPPOCRATE :**

En présence des Maîtres de cette faculté, de mes chers condisciples, devant l'effigie d'Hippocrate, je promets et je jure, au nom de l'Être suprême, d'être fidèle aux lois de l'honneur et de la probité dans l'exercice de la médecine.

Je donnerai mes soins gratuits à l'indigent et n'exigerai jamais un salaire au-dessus de mon travail ; je ne participerai à aucun partage clandestin d'honoraires.

Admis à l'intérieur des maisons, mes yeux ne verront pas ce qui s'y passe, ma langue taira les secrets qui me seront confiés et mon état ne servira pas à corrompre les mœurs, ni à favoriser le crime.

Je ne permettrai pas que des considérations de religion, de nation, de race, de parti ou de classe sociale viennent s'interposer entre mon devoir et mon patient.

Je garderai le respect absolu de la vie humaine dès la conception.

Même sous la menace, je n'admettrai pas de faire usage de mes connaissances médicales contre les lois de l'humanité.

Respectueux et reconnaissant envers mes maîtres, je rendrai à leurs enfants l'instruction que j'ai reçue de leurs pères.

Que les hommes m'accordent leur estime si je suis fidèle à mes promesses.

Que je sois couvert d'opprobre et méprisé de mes confrères si j'y manque.

**JE LE JURE.**