
DIRECTION NATIONALE DE L'ENSEIGNEMENT
SUPERIEUR ET DE LA RECHERCHE SCIENTIFIQUE

ECOLE NATIONALE DE MEDECINE ET
DE PHARMACIE DU MALI

N° 12

Année : 1993 -1994

Présentée et soutenue publiquement le.....1994

devant
L'Ecole Nationale de Médecine et de Pharmacie du Mali
Par

Mr . Etienne KEITA
pour obtenir le grade de Docteur en Médecine
(DIPLOME D'ETAT)

JURY

PRESIDENT: Professeur Aliou BA

MEMBRES: Docteur François GUILLEMOT de LINIERS
Docteur Doulaye SACKO
Docteur Jeanette TRAORE
DIRECTEUR DE THESE: Docteur Raymond CASTAN

ECOLE NATIONALE DE MEDECINE ET DE PHARMACIE DU MALI

ANNEE UNIVERSITAIRE 1993-1994

ADMINISTRATION

DOYEN:	ISSA	TRAORE	PROFESSEUR
1er ASSESSEUR:	BOUBACAR	S. CISSE	PROFESSEUR
2ème ASSESSEUR:	AMADOU	DOLO	MAITRE DE CONFERENCE AGREGÉ
SECRETAIRE GENERAL:	BAKARY	CISSE	MAITRE DE CONFERENCE
CONSEILLER TECHNIQUE:	BERNARD	CHANFREAU	CHARGE DE COURS
ECONOME:	MAMADOU	DIANE	CONTROLEUR DES FINANCES

LES PROFESSEURS HONORAIRES

Mr Aliou		BA	Ophtalmologie
Mr Bocar		SALL	Ortho-Traumato. Secourisme
Mr Souléymané		SANGARE	Pneumo-phtisiologie
Mr Yaya		FOFANA	Hématologie
Mr Mamadou	L.	TRAORE	Chirurgie Générale
Mr Balla		COULIBALY	Pédiatrie

LISTE DU PERSONNEL ENSEIGNANT PAR D.E.R. & PAR GRADE

D.E.R. CHIRURGIE ET SPECIALITES CHIRURUGICALE

1. PROFESSEURS

Mr Abdel Karim		KOUMARE	Chef D.E.R. de Chirurgie
Mr Sambou		SOUKARE	Chirurgie Générale
Mr Abdou Alassane		TOURE	Ortho-Traumatologie
Mr Kalilou		OUATTARA	Urologie

2. MAITRE DE CONFERENCE AGREGES

Mr Amadou		DOLO	Gynéco-Obstétrique
Mr Djibril		SANGARE	Chirurgie Générale

3. MAITRES DE CONFERENCE

Mme SY Aida		SOW	Gynéco-Obstétrique
Mr Salif		DIAKITE	Gynéco-Obstétrique

4. ASSISTANTS CHEF CLINIQUE

Mr Mamadou	L.	DIOMBANA	Stomatologie
Mr Abdoulaye		DIALLO	Ophtalmologie
Mr Alhousséini	Ag	MOHAMED	O.R.L.
Mme DIANE	F.S.	DIABATE	Gynéco-Obstétrique
Mr Abdoulaye		DIALLO	Anesth.-Réanimation
Mr Gangaly		DIALLO	Chirurgie Générale
Mr Sékou		SIDIBE	Ortho. Traumatologie
Mr A.K. TRAORE	DIT	DIOP	Chirurgie Générale
Mr Abdoulaye	K.	DIALLO	Anesthésie-Réanimation
Mr Mamadou		TRAORE	Gynéco-Obstétrique
Mr Filifing		SISSOKO	Chirurgie Générale
Mr Tiéma		COULIBALY	Ortho-Traumatologie
Mme TRAORE	J.	THOMAS	Ophtalmologie

5. ASSISTANTS

Mr Nouhoum		ONGOIBA	Anatomie & Chirurgie Générale
Mr Ibrahim		ALWATA	Ortho. Traumatologie
Mr Sadio		YENA	Chirurgie Générale

D.E.R. DE SCIENCES FONDAMENTALES

1. PROFESSEURS

Mr Bréhima		KOUMARE	Bactériologie-Virologie
Mr Siné		BAYO	Anatomie-Path.Histoembryologie
Mr Gaoussou		KANOUTE	Chimie analytique
Mr Yéya	T.	TOURE	Biologie
Mr amadou		DIALLO	Biologie Chef de D.E.R.
Mr Moussa		HARAMA	Chimie Organique

2. MAITRE DE CONFERENCE AGREGE

Mr Ogobara		DOUMBO	Parasitologie
------------	--	--------	---------------

3. MAITRES DE CONFERENCE

Mr Yénimégué	A.	DEMBELE	Chimie Organique
Mr Massa		SANOGO	Chimie analytique
Mr Bakary	M.	CISSE	Biochimie
Mr Abdrahamane	S.	MAIGA	Parasitologie

4. MAITRES ASSISTANTS

Mr Mahamadou		CISSE	Biologie
Mr Sekou	F. M.	TRAORE	Entomologie médicale
Mr Abdoulaye		DABO	Malacologie, Biologie Animale
Mr N'yenigue	Simon	KOITA	Chimie Organique
Mr Abdrahamane		TOUNKARA	Biochimie
Mr Flabou		BOUGOUDOGO	Bactériologie
Mr Amadou		TOURE	Histoembryologie
Mr Ibrahim	I.	MAIGA	Bactériologie

5. ASSISTANTS

Mr Benoît		KOUMARE	Chimie Analytique
-----------	--	---------	-------------------

D.E.R. DE MEDECINE ET SPECIALITES MEDICALES

1. PROFESSEURS

Mr Abdoulaye	Ag	RHALY	Med. Int. Chef D.E.R. MEDECINE
Mr Aly		GUINDO	Gastro-Enterologie
Mr Mamadou	K.	TOURE	Cardiologie
Mr Mahamane		MAIGA	Néphrologie
Mr Ali	Nouhoum	DIALLO	Médecine Interne
Mr Baba		KOUMARE	Psychiatrie
Mr Moussa		TRAORE	Neurologie
Mr Issa		TRAORE	Radiologie
Mr Mamadou	M.	KEITA	Pédiatrie
Mr Eric		PICHARD	Médecine Interne

2. MAITRE DE CONFERENCE AGREGE

Mr Toumani		SIDIBE	Pédiatrie
------------	--	--------	-----------

3. ASSISTANTS CHEFS DE CLINIQUE

Mr Abdel	Kader	TRAORE	Médecine Interne
Mr Moussa	Y.	MAIGA	Gastroenterologie
Mr Boubacar		DIALLO	Cardiologie
Mr Dapa	Ali	DIALLO	Hémato. Médecine Interne
Mr Somita		KEITA	Dermato-Leprologie
Mr Bah		KEITA	Pneumo-Phtisiologie
Mr Hamar	A.	TRAORE	Médecine Interne

3. ASSISTANT

Mr Bakoroba		Coulibaly	Psychiatrie
Mr Saharé		FONGORO	Néphrologie
Mr Mamadou		DEMBELE	Médecine Interne
Mr Adama	D.	KEITA	Radiologie
Mme Tatiana		KEITA	Pédiatrie

D.E.R. De SCIENCES PHARMACEUTIQUES

1. PROFESSEURS

Mr Boubakar Sidiki	CISSE	Toxicologie
--------------------	-------	-------------

2. MAITRE DE CONFERENCE AGREGE

Mr Arcuna	KEITA	Matière Médicale
-----------	-------	------------------

3. MAITRES DE CONFERENCE

Mr Boulkassoum	H Aidara	Législation
Mr Ousmane	DOUMBIA	Pharmacie Chimique (Chef de D.E.R.)
Mr Elimane	MARIKO	Pharmacologie

4. MAITRE ASSISTANT

Mr Drissa	DIALLO	Matières Médicales
Mr Alou	KEITA	Galénique

5. ASSISTANT

Mr Ababacar	I.	MAIGA	Toxicologie
-------------	----	-------	-------------

D.E.R. DE SANTE PUBLIQUE

1. PROFESSEUR

Mr Sidi Yaya	SIMAGA	Santé Publique (Chef D.E.R.)
--------------	--------	------------------------------

2. MAITRE DE CONFERENCE AGREGE

Mr Moussa	A.	MAIGA	Santé Publique
-----------	----	-------	----------------

3. MAITRES DE CONFERENCE

Mr Sanoussi	KONATE	Santé Publique
-------------	--------	----------------

4. MAITRES ASSISTANTS

Mr Bernard	CHANFREAU	Santé Publique
Mr Jean Michel	MOURILLE	Santé Publique
Mr Bocar G.	TOURE	Santé Publique
Mr Sory I.	KABA	Santé Publique
Mr Alain	PRUAL	Santé Publique

5. ASSISTANT

Mr Massambou SACKO Santé Publique

CHARGES DE COURS & ENSEIGNANTS VACATAIRES

Mme CISSE A.	GAKOU	Galénique
Mr N'Golo	DIARRA	Botanique
Mr Bouba	DIARRA	Bactériologie
Mr Salikou	SANOGO	Physique
Mr Daouda	DIALLO	Chimie Générale et Minérale
Mr Bakary I.	SACKO	Biochimie
Mr Yoro	DIAKITE	Maths
Mr Sidiki	DIABATE	Bibliographie
Mr Ecubacar	KANTE	Galénique
Mr Sculeymane	GUINDO	Gestion
Mr Mrs Sira	DEMBELE	Maths
Mr Modibo	DIARRA	Nutrition
Mme MAIGA Fatoumata	SOKONA	Hygiène
Mr Nyamanton	DIARRA	Mathématiques

PERSONNEL D'ENCADREMENT (STAGES & TP)

Docteur Madani	TOURE	HGT
Docteur Tahirou	BA	HGT
Docteur Amadou	MARIKO	HGT
Docteur Badi	KEITA	HGT
Docteur Antoine	NIANTAO	HGT
Docteur Kassim	SANOGO	HGT
Docteur Yéya I.	MAIGA	I.N.R.S.P.
Docteur Chompere	KONE	I.N.R.S.P.
Docteur BA Marie P.	DIALLO	I.N.R.S.P.
Docteur Almahdy	DICKO	P.M.I. SOGONINKO
Docteur Mohamed	TRAORE	KATI
Docteur Arkia	DIALLO	P.M.I. CENTRALE
Docteur S.	RESNIKOFF	IOTA
Docteur P.	BOBIN	I. MARCHOUX
Docteur A.	DELAYE	H.P.G.
Docteur N'DIAYE F.	N'DIAYE	IOTA
Docteur Hamidou B.	SACKO	HGT
Docteur Hubert	BALIQUE	C.T. MSSPA
Docteur Sidi Yéhiya	TOURE	HGT
Docteur TRAORE J.	THOMAS	IOTA

ENSEIGNANTS EN MISSION

Pr G.	GRAS	Hydrologie
Pr A. E.	YAPO	Biochimie
Pr B.	FAYE	Pharmacie Chimique
Pr I.	LO	Legislation
Dr G.	FARNARIER	Physiologie

Je dedie cette thèse :

- A toutes les victimes de la cataracte
- A tous les opérés de la cataracte
- A tous ceux qui oeuvrent pour une meilleure réhabilitation visuelle des sujets atteints de cataracte.
- A tous ceux qui m'ont aidé de loin et de pres à l'élaboration de cette thèse.

Trouvez ici toute ma reconnaissance

DEDICACES

A mon père KEITA Pascal

Toi qui m'a donné une éducation adéquate et m'a inculqué les sens du courage, je te remercie.

Que ce travail soit pour toi le témoignage de ton profond attachement.

A ma mère DACKOUCO Jeanne

Tu as tout sacrifié afin de nous prodiguer une meilleure éducation. Tu as souhaité que nous soyons à ton image, pleine d'ardeur, de combativité, de générosité, d'amour du prochain. Grâce à tes immenses sacrifices, tes sages conseils, j'ai pu réaliser ce travail.

Puisse-t-il panser tes plaies, tes souffrances ? je ne cesserai de penser à toi.

A la mémoire de mon grand frère KEITA Gilbert.

Toi qui est décédé à la fleur de ton âge, tu t'étais toujours soucieux pour mon avenir.

Ce travail est dédié en ta mémoire.

A mes frères et soeurs

Qu'ils acceptent ce travail comme le symbole de mon profond amour envers eux.

Je les exhorte à faire mieux que moi.

A Mlle Haoua Moussa KEITA

Ta présence à mes côtés pendant les moments difficiles, ton soutien tant moral que matériel et tes nombreux sacrifices consentis m'ont permis de venir à bout de ce travail.

Qu'il soit le témoignage de notre amour.

A la famille Moussa KEITA

Soyez assurés de ma profonde gratitude.

Au Docteur Abdoulaye DIALLO

Vous n'avez ménagé aucun effort pour m'accueillir chez vous au cours de mes études de médecine. Je vous suis reconnaissant et recevez du fond de mon coeur tous mes remerciements.

Soyez assurés de mon profond attachement.

A la famille HIEN Honoré

Votre gentillesse et votre compréhension m'ont séduit les mots me manquent pour ma reconnaissance.

Puisse cet humble travail vous apporte une satisfaction légitime.

A tous mes parents pour leur soutien moral et matériel au cours de mes études.

Qu'ils trouvent ici l'expression de ma profonde gratitude.

R E M E R C I E M E N T S

Docteur Serge RESNIKOFF
Directeur de l'I.O.T.A.

La qualité de votre sincérité, de votre humanisme, votre constante disponibilité, votre honnêteté, votre discrétion et surtout votre large ouverture scientifique, illustrent éloquemment notre admiration.

Veillez acceptez ici, modestement l'expression de mon admiration pour vous.

A tous mes amis et leur famille.

Sadian Kouma
Gaoussou Doucouré
Dramane Goïta
Yacouba Sidibé
Bassirou Toé
Diahara Traoré
Fanta Niaré
Mariam Traoré
Boubou Doucouré
Emmanuel Kondé

Toute ma reconnaissance

A tous le personnel de l'I.O.T.A.

Notamment aux docteurs :

- Pierre HUGUET
- François PEYRAMAURE
- Madame TRAORE Jeannette
- Médecin-Commandant Abdoulaye DIALLO
- Aux Médecins CES en ophtalmologie à l'I.O.T.A.
- Le bibliothécaire Nouhoum TIMBINE à la bibliothèque de l'I.O.T.A.
- Tonton TIMBINE surveillant général à l'I.O.T.A. pour sa disponibilité.
- Monsieur Mamadou DIARRA dit "Madou Blé" Infirmier auxilliaire à l'I.O.T.A.
- Monsieur Oumar MAIGA secrétaire du Directeur de l'I.O.T.A. pour la mise en forme de ce document.

A tout le personnel du service d'anesthésie-réanimation

Acceptez mes sincères remerciements pour l'expérience professionnelle que j'ai acquise par votre enseignement pratique.

A tous mes condisciples

En souvenir des longues et dures années d'étude.

A toute la promotion 1986-1987

Je vous souhaite à tous bonne carrière professionnelle et réussite sociale.

Aux membres
du
Jury

Professeur Alou BAH

C'est un grand honneur pour moi de vous avoir comme président de ce jury. Nous savons le sérieux que vous attachez à notre formation médicale et les efforts que vous entreprenez dans ce sens.

Nous avons eu l'occasion d'apprécier vos qualités humaines.

Veillez trouver dans ce travail le signe de ma profonde gratitude.

Madame le Docteur TRAORE Jeannette THOMAS

Pour votre accueil chaleureux, vos sages conseils et votre constante disponibilité à parfaire notre formation en ophtalmologie,

Soyez assuré de nos vifs remerciements.

Docteur François Guillemot de LINIERS

Votre sympathie et votre simplicité nous ont beaucoup impressionnés. Votre présence pour juger ce modeste travail nous fait grand honneur.

Nous vous prions de bien vouloir trouver ici l'expression de notre profond respect et de nos vifs remerciements.

Docteur Doulaye SACKO

Vous nous faites un grand honneur en acceptant malgré vos multiples tâches de participer à ce jury.

Veillez trouver ici l'expression de notre sincère reconnaissance et de notre grand respect.

Docteur Raymond CASTAN

J'ai l'honneur et le grand plaisir de bénéficier de votre assistance durant la réalisation de cette thèse.

Nous apprécions en vous la disponibilité et l'attention particulière dont vous avez fait preuve pour nous permettre de mener ce travail. Vos qualités humaines et votre respect dans le travail nous ont impressionné.

Nous sommes très honorés par votre présence parmi les membres de notre jury pour juger ce travail.

Veillez trouver ici, l'expression de nos sincères remerciements.

PLAN

- I -INTRODUCTION
- II -OBJECTIFS
- III -MATERIEL ET METHODE
- IV -RAPPEL ANATOMIQUE ET PATHOLOGIQUE
- V -COMPLICATIONS CHIRURGICALES DE LA CATARACTE
- VI -TECHNIQUE DE L'EEC ICP PRATIQUEE A L'IOTA
- VII -RESULTATS
 - 1- CARACTERES SOCIO-DEMOGRAPHIQUES DES OPERES.
 - 2- DONNEES DE LA CHIRURGIE
 - 2.1. Données générales
 - 2.2. Critères anatomiques per-opératoire
 - 2.3. Aspects anatomique en fin d'intervention
 - 3- RESULTATS ANATOMIQUES ET FONCTIONNELS PRECOCES
 - 3.1. oedème cornéen
 - 3.2. signe inflammatoire de la chambre antérieure
 - 3.3. forme de la pupille
 - 3.4. synéchies pupillaires
 - 3.5. tonus
 - 3.6. propreté de l'implant
 - 3.7. position de l'implant
 - 3.8. transparence de la capsule postérieure
 - 3.9. fond d'oeil
 - 3.10. acuité visuelle sans correction
 - 4- RESULTATS ANATOMIQUES ET FONCTIONNELS TARDIFS
 - 4.1. oedème cornéen
 - 4.2. signe inflammatoire de la chambre antérieure
 - 4.3. forme de la pupille
 - 4.4. synéchies pupillaires
 - 4.5. tonus
 - 4.6. propreté de l'implant
 - 4.7. transparence de la capsule postérieure
 - 4.8. fond d'oeil
 - 4.9. acuité visuelle finale sans correction
 - 4.10. astigmatisme sans fils
 - 4.11. amétropie post-opératoire
 - 5- DUREE D'HOSPITALISATION
 - 5.1. durée du suivi
 - 5.2. durée de l'hospitalisation
 - 5.3. durée de réhospitalisation
 - 5.4. réintervention
- VIII-ANALYSE
 - 1- difficultés opératoires
 - 1.1. dilatation
 - 1.2. capsulotomie
 - 1.3. extraction des masses cristalliniennes
 - 1.4. poussée du vitré
 - 1.5. akinésie analgésie
 - 1.6. fréquence globale
 - 2- complications post-opératoires
 - 2.1. transparence de la capsule postérieure
 - 2.2. oedème cornéen

- 2.3. réactions inflammatoires
- 2.4. tonus
- 3- résultats anatomiques et fonctionnels
 - 3.1. reprise chirurgicale
 - 3.2. oedème cornéen
 - 3.3. forme de la pupille
 - 3.4. astigmatisme sans fils
 - 3.5. acuité visuelle finale sans correction
- 4- durée moyenne d'hospitalisation
- 5- physionomie de l'échantillon opéré

IX -DISCUSSION

- 1- Caractéristiques des patients
- 2- Opacification de la capsule postérieure
 - 2.1. fréquence
 - 2.2. facteurs de l'opacification.
 - 2.3. opacités capsulaires préexistantes
 - 2.4. prévention de la capsulose
 - 2.5. Traitement
- 3- Les autres complications
 - 3.1. fréquence
 - 3.2. implantation
- 4- Résultats visuels
 - 4.1. acuité visuelle sans correction
 - 4.2. calcul de la puissance de l'implant
 - 4.3. astigmatisme résiduel
- 5- Coût
- 6- Sécurité
 - 6.1. surveillance post opératoire
 - 6.2. stratégie et mesures de sécurité de l'EEC ICP en zone sub-sahélienne

X -CONCLUSION

L'EXTRACTION EXTRACAPSULAIRE AVEC
IMPLANT DE CHAMBRE POSTERIEURE EN
AFRIQUE -
299 CAS A L'IOTA DE BAMAKO

I-INTRODUCTION

L'opacification du cristallin ou cataracte est la cause de la moitié des cécités dans les pays en voie de développement. Elle est due, dans la grande majorité des cas, au vieillissement plus ou moins précoce de la lentille.

Son traitement est uniquement chirurgical. Les centres de santé capables de traiter la cataracte n'absorbent seulement que le 1/10 des cas en attente de traitement. Les raisons sont multiples et le manque de personnel qualifié en est une majeure.

L'accumulation de cas de cataracte, responsable de plus de 13 millions d'aveugles en 1987 dans les pays en développement, affecte surtout les populations des zones rurales isolées.

Compte tenu de cette situation et face au déficit que représente l'accumulation (backlog) des cas de cataractes cécitantes, la méthode classique de l'extraction intra-capsulaire est préconisée. Elle paraît répondre au mieux au rapport coût et efficacité pour combattre ce grand problème de santé publique. Elle permet une chirurgie ambulatoire.

Cependant on constate paradoxalement que d'une part, de plus en plus d'opérateurs utilisent une autre technique appelée extraction extra capsulaire du cristallin, et que d'autre part cette technique ouvre largement la voie à la mise en place d'un cristallin artificiel. Cette implantation se fait en arrière de l'iris dans la chambre postérieure de l'oeil. Cette nouvelle tendance est due à plusieurs facteurs:

- équipement de la plupart des blocs chirurgicaux d'un microscope opératoire;

- technique extra-capsulaire plus simple; la cryode n'est plus utilisée et l'iridectomie est abandonnée.

- l'issue du vitré en cours d'intervention devient une complication rare (2% versus 20%)

- la vision obtenue sans correction est satisfaisante d'emblée, ce qui écarte tous les problèmes liés à l'équipement optique des aphaques par lunettes; labilité de la formule correctrice, cherté des montures et des verres, qu'il faut remplacer, fragilité, désadaptation de l'équipement. En pratique même si les prix sont modiques, les opérés de cataractes s'affranchissent très vite du port de lunettes et vivent avec une vision d'aphaque ne dépassant pas 1/10.

Si de nombreux problèmes semblent pouvoir se résoudre par l'utilisation de l'extraction extracapsulaire avec implantation, d'autres ne manquent pas de se poser:

- faisabilité ?; la technique est plus délicate, en particulier sous anesthésie locale, et l'apprentissage des nouveaux opérateurs est plus long. En Afrique cette chirurgie se pratique sur des cataractes très souvent blanches et bilatérales.

Le contraire est observé dans les pays développés où les indications chirurgicales de la cataracte sont posées plus précocement compte tenu de l'exigence sociale des patients et les cataractes opérées sont pour la plupart incomplètes.

-sécurité ?; des complications précoces sanctionnent toute insuffisance technique; la durée de la surveillance post-opératoire est généralement courte. Beaucoup d'opérés repartent rapidement chez eux, loin des centres où ils ont été opérés, persuadés que leurs problèmes ont été définitivement réglés. La possibilité de faire cette chirurgie de façon ambulatoire paraît moins grande.

-coût ?; la sortie de l'hôpital paraît plus souvent retardée par rapport aux autres techniques, ce qui augmente la durée d'hospitalisation et la quantité de médicaments utilisés.

-efficacité ?; la capsule postérieure du cristallin laissée en place a tendance à s'opacifier avec le temps. Cette capsulose a une fréquence de 25% en Europe après 2 ans de recul. La fréquence avec laquelle elle affecte les opérés en Afrique n'est pas encore bien connue. Le fait d'opérer des cataractes beaucoup plus mures est un facteur favorable pour les uns [] ou sans effet pour les autres[].

C'est pour tenter de répondre à quelques unes de ces questions que nous avons entrepris ce travail. Il a consisté à suivre les opérés de cataractes avec implants de chambre postérieure pendant 2 ans à l'IOTA de Bamako.

II-OBJECTIFS

Les objectifs visés étaient les suivants:

- Objectif général: évaluer la pratique de l'extra-capsulaire avec implantation en chambre postérieure en zone africaine sub-saharienne.

-Objectifs spécifiques:

-recenser les difficultés et les complications survenues en cours d'intervention et en période post-opératoire.

-évaluer les résultats anatomiques et l'acuité visuelle définitifs.

-calculer la durée moyenne d'hospitalisation.

-identifier les caractères socio-démographiques des patients opérés à l'IOTA de Bamako.

- déduire les mesures rendant cette technique applicable en zone sub-saharienne.

III-MATERIEL ET METHODE

La méthode a été basée sur une étude rétrospective hospitalière:

-sur 273 cas recensés de Août 1991 à Janvier 1993 (18 mois), 229 ont été retenus pour l'étude.

-critères d'inclusion: étaient inclus dans l'étude tout patient opéré de cataracte d'un ou des deux yeux selon la technique de l'extraction extra capsulaire avec mise en place d'un implant de chambre postérieur.

-Critères d'exclusion: ont été exclus de l'étude les opérés trop récents pour lesquels la durée du suivi était inférieure à 2 mois.

-Recueil des données: le recueil des données a été fait sur 2 fiches (annexe 1); l'enregistrement des données et les calculs ont été fait à l'aide du logiciel EPIinfo. Les résultats ont été exprimés soit en pourcentage d'yeux, soit en pourcentage de patients.

Fiche de compte rendu opératoire

La première fiche était un compte-rendu opératoire sur laquelle étaient consignés tous les renseignements concernant l'intervention chirurgicale:

- anatomiques
 - endothélium: présence en fin d'intervention d'une kératite striée, marquetée, ou d'un décollement.
 - iris: état de la dilatation pupillaire au début et en cours d'intervention; déformation de la pupille après mise en place de l'implant;
 - cristallin aspect anatomique de la cataracte blanche, liquidienne, cortico-nucléaire, capsulaire.
 - capsule postérieure: absence ou présence d'opacités en fonction d'une grille à 9 cases.
 - anesthésiques: akinésie bonne ou mauvaise, absence ou présence d'une poussée du vitré;
- matériel et pharmacologiques
 - implant: type, puissance
 - produits pharmaceutiques: Epinéphrine, Pilocarpine, viscoélastiques;

Fiche de suivi

La seconde fiche était utilisée pour le suivi des opérés et comportait les renseignements concernant:

- l'identification du patient (état civil, profession, lieu de résidence)
- les repères temporels (numéro du registre opératoire, date d'intervention, date de sortie de l'hôpital, dates d'examen)

- les données de l'examen:
 - l'oedème cornéen était coté par rapport au 1/3 de la surface de la cornée et par rapport à l'aire centrale;
 - la réaction inflammatoire de la chambre antérieure en fonction de la présence d'un effet tyndall, de synéchies;
 - la place de l'implant avec la profondeur de la chambre antérieure, et les déformations horaires de la pupille ainsi que sa mobilité photomotrice;
 - la propreté de l'implant sur la présence de précipités inflammatoires;
 - la transparence de la capsule postérieure était cotée par rapport au 1/3 de la surface capsulaire et par rapport à l'aire centrale;
 - la tension oculaire par une mesure précoce (avant le 15^{ème} jour) et une mesure tardive (après le 60^{ème} jour)
 - la transparence du segment postérieur par l'ophtalmoscopie;
 - l'astigmatisme résiduel après ablation des fils;
 - l'acuité visuelle finale par sa mesure sans correction;

Après un rappel anatomopathologique et un rappel chirurgical technique, le plan suivi sera l'exposé des résultats, leur analyse et une discussion confrontant ces résultats avec ceux de la littérature.

IV-RAPPEL ANATOMIQUE ET PATHOLOGIQUE

Le cristallin est une lentille biconvexe transparente attaché au corps ciliaire par les fibres de la zonule. Il maintient en avant l'iris et en arrière le corps vitré.

Le cristallin a la forme d'une lentille biconvexe transparente aplatie d'avant en arrière, disposée dans le plan frontal. Il présente deux faces antérieure et postérieure, un équateur (zone d'union entre les 2 faces) et deux pôles antérieur et postérieur (correspondant au centre de la face correspondante).

Le cristallin permet la mise au point des images sur la rétine par son pouvoir d'accommodation.

Les dimensions du cristallin varient en fonction de l'âge, le diamètre frontal est de 9 mm en moyenne chez l'adulte emmétrope et l'antéro-postérieure est de 4 mm.

Les rayons de courbure sont respectivement de 10 mm et 6 mm en moyenne pour les faces antérieures et postérieures, il diminuent lors de l'accommodation grâce à la maléabilité du cristallin. Le poids du cristallin augmente avec l'âge de 93 mg à trois mois il atteint en moyenne 190 à 220 mg chez l'adulte et 258 mg chez le vieillard.

Le cristallin a une consistance légèrement pâteuse mais durcit avec l'âge, sa transparence diminue également avec l'âge il devient jaune chez le sujet âgé.

Structure

Le cristallin comprend de la périphérie vers le centre:

- La capsule ou cristalloïde antérieure ou postérieure représente une membrane transparente, élastique et homogène entourant la substance cristallinienne.

- La substance cristallienne est formée de fibres superposées avec une très grande régularité. Chaque fibre va du pôle antérieur au pôle postérieur en passant par l'équateur l'ensemble de leur terminaison aux pôles constituent les sutures.

Au biomicroscope on distingue le noyau et le cortex. Le noyau est divisé en zones d'aspects différents correspondant aux différents âges de la vie.

Ces zones sont du centre vers la périphérie :

- le noyau embryonnaire constitué à la 8ème semaine de la vie intra-utérine.
- Le noyau foetal constitué au cours de la vie intra-utérine (3è 8è mois entoure le noyau embryonnaire.
- le noyau infantile se constitue durant les dernières semaines de la vie intra-utérine et dont la formation continue jusqu'à la puberté.
- le noyau adulte apparu après la naissance est la couche la plus périphérique.

Entre la capsule et le noyau se trouve le cortex constitué par un ensemble de fibres cristalliniennes.

RAPPEL PATHOLOGIQUE

Type de description : Cataracte pré-sénile ou sénile

Aspects cliniques

La cataracte sénile revêt le type anatomo-clinique d'une atteinte corticale, nucléaire, plus rarement sous-capsulaire postérieure évoluant vers la cécité. Le plus souvent plusieurs formes sont associées nucléaire et sous capsulaire postérieure, corticale et nucléaire.

Signes subjectifs

-Baisse d'acuité visuelle : elle est commune à toutes les formes cliniques la baisse de vision se fait de façon progressive et continue ou par à coup la baisse de l'acuité visuelle peut être précoce et continue quand les opacités siègent en regard de l'aire pupillaire (cataracte corticale postérieure) elle est par contre tardive lorsque les opacités sont corticales périphériques.

La baisse est moins accentuée dans les opacités du cortex antérieur que dans celles du cortex postérieur. Du fait de la myopie d'indice fréquente, la baisse de la vision va intéresser d'abord la vision de loin et à l'aire libre la vision devient ensuite floue avec impression de brouillard de voile devant les yeux.

-L'éblouissement et la gêne : en présence de lumière diffuse le sujet ressent une gêne à type d'éblouissement ou de photophobie par diffraction de la lumière sur les opacités.

-La diplopie monoculaire représente un signe important d'opacification limité du cristallin.

Diplopie et polyopie monoculaire sont moins fréquents. Ces signes subjectifs s'accroissent avec l'évolution de l'opacité pour finir par entraîner au bout de 2 à 3 ans une perte considérable de la vision l'acuité visuelle ne sera plus mesurable et le sujet n'arrive plus à apprécier la lumière, dans certains cas il pourra compter les doigts à 30 ou 40 cm.

Signes d'examen

A l'examen direct on n'observe rien de particulier. En absence de dilation pupillaire à la lumière focalise on peut observer quelques fines opacités corticales antérieures ou centrales (située dans le champ pupillaire).

Après dilatation de la pupille à l'aide d'un mydriatique on peut distinguer toutes les opacités corticales postérieures ou périphérique passées inaperçues en l'absence de dilation pupillaire.

La lampe à fente ou biomicroscope permet de préciser le caractère des opacités, leur siège, leur étendue et d'autres modifications.

Aspect Evolutifs

La cataracte sénile évolue toujours vers l'aggravation souvent lente, elle peut s'étaler sur des années surtout chez les sujets âgés. Les cataractes séniles évoluent suivant différents stades.

- Le stade d'opacité cristalliniennne
- le stade de cataracte intumescence
- le stade de cataracte mûre ou totale
- le stade de cataracte morgagnienne
- le stade de cataracte hypermûre
- le stade de cataracte membraneuse.

Cependant toutes les cataractes ne passent pas par tous ces stades.

1) Stade d'intumescence

Il correspond à l'augmentation du volume du cristallin par hyper-osmolante due au développement des opacités.

Au biomicroscope on observe une augmentation de la taille et du nombre de vacuole au point d'entraîner un rétrécissement de la chambre antérieure.

L'augmentation du volume a pour conséquence un bombement en avant de l'iris et une diminution de la profondeur de la chambre antérieure (correspondant à l'installation de la myopie cristalliniennne).

2) Stade de la cataracte mûre ou totale

A ce stade l'opacité cristalliniennne est complète, on observe une dégénérescence des cellules cristalliniennes, la taille du cristallin redevient normale ainsi que la profondeur de la chambre antérieure tandis que la teinte du cristallin devient plus pâle.

A l'examen à l'oeil nu la cataracte apparait sous forme de masse blanche. A l'éclairage oblique l'iris devient sombre, le fond d'oeil est inaccessible l'acuité visuelle se résume à la perception lumineuse.

3) Cataracte morgagnienne

A ce stade il y a liquéfaction du cortex cristallinien, le noyau dur le plus souvent de teinte foncée flotte dans le sac capsulaire et peut glisser vers le bas, la capsule reste imperméable aux fibres désintégrés. Une suluxation du cristallin peut apparaitre dans certains cas.

4) Cataracte hypermûre

La capsule devient perméable aux fibres désintégrées, le cortex cristallinien peut s'extérioriser hors de la capsule et on peut observer des débris cristalliniens sous forme de suspension brillantes dans l'humeur aqueuse.

A la lampe à fente il y a une diminution du volume du cristallin et une augmentation de la profondeur de la chambre antérieure. L'évolution peut se faire vers la résorption mais plus souvent survient des complications de types glaucomateuses.

5) Stade de cataracte membraneuse

A ce stade le cristallin est réduit à sa capsule par perte des fibres désintégrées, la capsule se plisse sur des débris résiduels, le fond d'oeil est inaccessible. La cataracte peut se luxer ou être habitée par des néo-vasseaux une opacification peut même survenir.

Les étiologies des autres types de cataractes sont nombreuses: Traumatiques, par perforation, ou contusive.
Pathologiques, myopie forte; glaucome; uveite.
Endocriniennes, insuffisance parathyroïdienne, myotonie, diabète.
Toxiques.
Agents physiques, chaleur, électrocution, radiations ionisantes.
Congénitales

Indications chirurgicales

Le traitement des cataractes est chirurgical. Il ne pourra être envisagé que lorsque la valeur fonctionnelle de l'oeil n'est pas compromise ; cela suppose que l'oeil une fois opéré puisse récupérer une vision comparable à celle de son état antérieur. La décision d'extraction de la cataracte ne doit être prise que lorsque le handicap visuel est devenu majeur et socialement invalidant et qu'aucune contre indication locale en général ne s'y oppose.

VI -TECHNIQUE DE L'EEC ICP

L'EEC a été la méthode employée dès le 19ème siècle et a été progressivement surplanteée par l'EIC la première moitié de ce siècle grâce au perfectionnement croissant des techniques chirurgicales

L'EEC a connu au cours des deux dernières decenies un regain de popularité, c'est aujourd'hui le mode d'extraction le plus habituel dans les pays industrialisés, car cette technique permet la pose d'un implant biocompatible à la place du cristallin.

L'extraction extra capsulaire de la cataracte consiste à retirer le maximum du contenu du cristallin tout en laissant en place une partie de la capsule antérieure, la totalité de la capsule postérieure et la zonule.

Technique utilisée à l'IOTA

Anesthésie

Elle a consistée pour tous les patients en une injection rétrobulbaire et latérobulbaire d'un mélange de XYLOCAINE et de MARCAINE, suivie d'un barrage palpébral et facial, terminé par l'infiltration du trou zygomatique.

Préparation

- L'hypotonie vitréenne est nécessaire pour pouvoir introduire à l'intérieur de la chambre antérieure des instruments sans léser l'endothélium cornéen. La dilatation maximale est indispensable pour contrôler la capsulotomie et l'aspiration des masses cristalliniennes.

L'hypotonie a été recherchée soit par massage du globe et de l'orbite, soit par compression douce à l'aide d'une balle en caoutchouc et d'un bandeau pendant 10 minutes.

La dilatation pupillaire a été pratiquée par instillation répétée de collyre MYDRIATICUM et de NEOSYNEPHRINE.

Temps opératoires

Les différents temps opératoires ont été les suivants:

-incision cornéo-cornéenne inverse et profonde à la lame de rasoir montée sur un porte lame.

-introduction du kystitome dans la chambre antérieure par ponction du fond de l'incision à 11h.

-capsulotomie antérieure en timbre poste de 6 à 8mm de diamètre.

-kératotomie complétée aux ciseaux de KATZIN.

-expulsion du noyau cristallinien par pression à la spatule à iris et contre pression à l'anse de SNELLEN.

-fermeture partielle de la chambre antérieure par 2 points de sutures.

-lavage aspiration des masses soit par la méthode "push-pull" à l'aide d'un jeu de canules simples type CHARLEUX, soit par la méthode d'aspiration lavage à l'aide d'une canule à double courants.

La difficulté réside dans ce temps du lavage et de l'aspiration des masses. En effet la capsule postérieure est très fragile et sa rupture entraîne l'issue du vitré. Le mélange des masses restantes avec le vitré est alors impossible à extraire sans l'aide d'un vitrectome et sera source de complications. L'implantation en chambre postérieure n'est alors plus possible.

Implantation

Elle a été envisagée après l'obtention d'une capsule postérieure intacte et transparente au centre, ainsi que d'une chambre antérieure assez profonde. Pour préparer cette phase les temps suivants ont été suivis:

- injection camérulaire d'une bulle d'air
- mise en place d'un implant modèle PCM4 de 7mm de diamètre à anse tout PMMA de 20 ou 21 dioptries.

L'anse inférieure a été d'abord introduite à 6h en arrière du bord inférieur de la pupille; l'haptique a été ensuite poussée vers le bas avec quelques mouvements de rotation alternés de façon à être entièrement glissée en arrière de l'iris; l'anse supérieure a été finalement "réduite" soit à l'aide d'une pince type Mac Pherson, en introduisant l'extrémité de l'anse vers 6h, jusqu'à ce que son ~~son~~ coude ait dépassé le bord supérieur de la pupille. L'anse a été ensuite infléchi vers le bas pour que son coude passe en arrière du bord de la pupille. La pince a été alors ramenée lentement vers 12h positionnant ainsi automatiquement l'anse supérieure à sa place. Une bulle d'air était alors injectée pour regonfler la chambre antérieure et repousser l'implant en arrière.

-libération de la pupille et de l'iris des contacts de l'implant par mobilisation rotatoire de l'implant à l'aide d'un crochet ou de l'extrémité de la canule de RYCROFT introduite au niveau des trous de l'haptique, jusqu'à l'obtention d'une pupille ronde.

-resserement de la pupille pour parfaire la libération irienne soit par l'injection d'une solution à 0,5% de chlorhydrate de PILOCARPINE dans la chambre antérieure, soit par instillation de collyre PILOCARPINE.

-rincage camérulaire au sérum physiologique.

-suture de l'incision par points de monofilament 10/0 enfouis.

-injection par voie sous conjonctivale d'une solution à base de GENTALLINE et de BETAMETHASONE.

-confection d'un pansement occlusif.

Les soins post-opératoires étaient composés d'instillation de 4 goutte par jour d'un collyre Antibiotique et corticoïde puissant et de collyre Indométhacine dans les cas inflammatoires.

COMPLICATIONS

Complications per opératoires

1) Luxation du cristallin

Rare, elle est due soit à un appui trop fort du kystitome pendant la capsulotomie antérieure, soit à une subluxation préexistante.

Elle s'accompagne d'une perte du vitré. L'extraction du cristallin reste généralement possible à l'anse de Snellen.

2) Rupture zonulaire ou capsulaire

La rupture capsulaire est souvent précoce au cours de l'acte opératoire. Elle se reconnaît à l'apparition d'un trou rond généralement petit. Elle n'est pas péjorative dans la mesure où l'extraction des masses a été pratiquement complète, ou bien lorsqu'elle n'empêche pas de compléter cette extraction c'est à dire quand elle n'est pas accompagnée d'une issue du vitré. Elle n'empêche pas non plus la mise en place de l'implant qui requiert alors encore plus de douceur.

3) Décollement endothélial

Il est fréquent et a pour point de départ, dans notre expérience, soit l'orifice d'introduction du kystitome, qui déchire la membrane en triangle à sommet central, soit la ligne de kératotomie. Cette ligne d'incision peut décoller largement la Desemet. Elle apparaît comme un lambeau de membrane transparente à bords un peu irrégulier. Le danger est de confondre ce lambeau transparent avec un lambeau de la capsule antérieure. Tous les deux prennent la même position dans l'œil et la différence est très difficile à faire. Elle nécessite de bien observer les mouvements de ce lambeau lors du lavage de la chambre avec du sérum physiologique et de discerner s'il a tendance à disparaître momentanément comme le ferait un lambeau endothélial qui se réapplique spontanément. Le risque est de le saisir à la pince et de le déchirer totalement croyant extraire un morceau de capsule. Ce décollement gêne le temps de l'extraction des masses et celui de l'implantation lors de l'introduction des instruments et de l'implant dans la chambre antérieure qui peuvent l'aggraver. Il faut réparer ce décollement pour éviter un œdème de cornée dans les suites opératoires. En fin de suture de la cornée on peut tenter de réappliquer l'endothélium à la face postérieure de la cornée en reformant la chambre antérieure avec du sérum physiologique et en laissant échapper un peu de son contenu liquidien entre 2 points de suture. Cette chasse d'humeur entraîne le lambeau vers sa périphérie et le plaque dans sa position originelle.

4) Persistance des masses cristalliniennes

Elles sont dues à un lavage insuffisant et à une rétention d'une partie ou de toute la couronne équatoriale du cristallin. Si trop de masses demeurent dans l'œil, elles deviennent intumescents et l'évolution se fait vers une intolérance par réactions inflammatoires. La couronne cristallinienne périphérique est quelque fois dure à rompre lors du lavage, mais une fois entamée, les masses se décrochent facilement si on les aspire en progressant le long de la zone de décrochement. Quelque fois les masses cristalliniennes sont crétaçées. Elles ne peuvent pas être aspirées et s'évacuent uniquement par le lavage. En fin d'intervention il est utile de bien gonfler la chambre antérieure pour voir apparaître encore de masses résiduelles libérées par le refoulement de la capsule postérieure. En cas de rétention de masses post opératoire, la reprise chirurgicale est facilitée par

l'imbibition d'humeur acqueuse qui rend ces masses très molles et faciles à aspirer entre 2 points de suture.

5) Poussée du vitré

Elle entraîne une hernie de l'iris qui peut être irréductible. Elle rend l'extraction des masses difficile. Il faut pour cela fermer la chambre antérieure par plusieurs points de sutures. Le travail se fait alors dans une chambre de profondeur normale.

6) Issue de vitré

Elle peut survenir à tous les temps opératoires. Plus elle est précoce plus cette complication est grave. En effet si le noyau du cristallin n'a pas encore été extrait, il risque de glisser dans la cavité vitréenne jusqu'au fond. Les masses et la capsule se mélangent au vitré et il devient impossible de les aspirer même avec une canule de fort diamètre. La seule action à entreprendre est de tout "nettoyer" à l'aide d'un vitrectome.

L'issue de vitré est favorisée par toute élévation de la pression oculaire dans le cadre d'un mauvais calme opératoire et par une mauvaise immobilisation du globe ou manoeuvres intempestives. Elle est également favorisée par une dilatation trop large qui laisse bomber la capsule postérieure en avant. Une bonne préparation du globe par compression soit par massage, soit par ballonnet avec une anesthésie correcte des filets nerveux du facial, une dilatation suffisante, et une bonne appréciation des mouvements des instruments dans la chambre antérieure, sont les garants de la prévention de l'issue du vitré.

COMPLICATIONS POST OPERATOIRES PRECOSES

Kératite striée

Elle est très fréquente. Il s'agit de plis de la membrane de Descemet qui fait saillie dans la chambre antérieure. Elles sont dues au relachement de la membrane de Descemet au niveau de la kératectomie. A l'examen en éclairage oblique on constate la présence de fines stries grisâtres plus ou moins rapprochées. Modérée, elle est un signe "ami" car son absence, rendant la cornée quelque fois parfaite, traduit souvent la présence d'une hypertonie qui efface ces stries par distension de la cornée.

Kératite marquettée

Elle réalise à l'éclairage oblique un pavage blanc grisâtre tapissant la partie profonde de la cornée qui est plus épaissie. Le pronostic est assez bon mais quelque fois elle évolue vers un oedème chronique.

Oedème diffus

Un oedème diffus avec épaississement du stroma et buée épithéliale est de pronostic encore moins bon.

Hernies de l'iris

Un fragment plus ou moins volumineux d'iris fait hernie au niveau de l'incision cornéenne. Elle peut être précoce ou tardive et est souvent consécutive à un lachage de suture. Le traitement est chirurgical par la reprise de suture et la réintégration éventuelle de l'iris.

L'infection

Elle a d'autant plus de risque d'apparaître que l'oeil aura subi une intervention longue et que les manoeuvres dans la chambre antérieure auront été fréquentes et difficiles. Son apparition est aussi favorisée par l'état inflammatoire et oedémateux de l'oeil après une chirurgie trop agressive. Elle se traduit soit par une endophtalmie soit par une panophtalmie.

Douleurs, hyperhémie, oedème palpébral, cornée grisâtre, tyndall de la chambre antérieure, trouble du vitré sont les signes cardinaux de cet état.

Oedème maculaire cystoïde

Les statistiques des pays développés ont montré que cette complication était moins fréquente qu'avec la technique de l'extraction intra-capsulaire et se situait aux alentours de 2%.

Complication spécifiques à l'EEC

En dehors des complications générales, les complications spécifiques à l'EEC sont :

- les ruptures zonulaires et capsulaire postérieure
- la persistance des masses cristalliniennes
- la cataracte secondaire ou capsulose

Capsulose secondaire

La cataracte secondaire se développe dans les suites de l'intervention l'opacification de la capsule postérieure se révèle cliniquement par une baisse visuelle notamment de près, qui n'est pas toujours pas rapportée à son origine. Elle peut être due:

-à une opacification précoce de type fibreux débutant en périphérie au niveau de l'accroissement des deux feuillets capsulaires (anneau de Soemering)

-à une prolifération épithéliale pure d'évolution centripète aboutissant à l'encapsulation des cellules épithéliales par leur propre membrane basale (perles de Hirschberg -Elschnig)

-à une fibrose capsulaire spontanée ou consécutive à une réaction uvéale modérée mais prolongée, cet aspect est compatible avec une vision pratiquement normale.

-à une persistance de fragments de capsule antérieure lors d'une capsulotomie imparfaite ou à la persistance de résidus corticaux sur la capsule. Ils sont souvent peu gênants.

Le traitement de la cataracte secondaire ne s'impose que lorsqu'elle retentit péjorativement sur l'acuité visuelle. Le traitement repose sur la capsulotomie chirurgicale ou au Laser YAG. Seuls 2 opérés ont dû être réopérés pour capsulectomie.

Indications et contre-indications des implants cristalliniens

Il n'existe aucune indication absolue à implanter un cristallin artificiel, même si un cristallin artificiel est optiquement le meilleur traitement de l'aphakie. L'indication d'une implantation doit être posée, discutée.

1- Contre-indications

On peut les classer en contre-indication relatives et formelles

1-1 contre indications relatives

- Anomalies endothéliales
- Antécédents d'uveites
- Antécédents de décollement de rétine
- Antécédent de glaucome

1-2. Contre-indications formelles

- refus d'implantation
- maladies vasculaires de la rétine: diabète et risques d'occlusion veineuse.
- myopies axiales
- monophtalme

VII-RESULTATS

Les résultats ont été calculés sur 229 cataractes opérées, 209 patients. Ils s'entendent pour la plupart par rapport au nombre d'yeux et quelque fois par rapport au nombre de patients. 35 patients, soit 15, % des cas, n'ont été suivis pendant la durée minimum de 60 jours. Les cas les plus anciens ont été suivis avec un recul de 18 mois.

Les résultats ont concerné les points suivants:

- les caractères socio-démographiques des opérés;
- les circonstances et les critères anatomiques rencontrés pendant l'opération;
- les résultats anatomiques en fin d'intervention;
- les résultats anatomiques et fonctionnels précoces des 15 premiers jours, et tardifs, après 60 jours d'évolution.

1- CARACTERES SOCIO-DEMOGRAPHIQUES DES OPERES.

-âge (tableau 1)

TABLEAU-1

Age	Fréquence	Pourcentage
20-24	11	4,8%
25-29	7	3,0%
30-34	8	3,5%
35-39	16	7,0%
40-44	21	9,2%
45-49	17	7,4%
50-54	32	14,0%
55-59	36	15,7%
60-64	38	16,6%
65-69	24	10,5%
70-74	15	6,6%
75,+	4	1,7%
Total	229	100%

Plus de la moitié des cas appartenait à la tranche d'age 50-69 ans. Avant 35 ans c'est la tranche des 20-24 ans qui était la plus représentée.

-sexe (tableau 2)

Sexe	Fréquence	Pourcentage
Masculin	129	56,3%
Féminin	100	43,7%
Total	229	100,0%

56% des opérés étaient du sexe masculin et 44% du sexe féminin.

-profession (tableau 3)

Profession	Fréquence	Pourcentage
Cadre Supérieur	12	5,3%
Cadre Moyen	25	11%
Ouvrier Spécialisé	24	10,6%
Ouvrier	15	6,6%
Enseignant	4	1,7%
Etudiant	3	1,3%
Agriculteur	27	11,9%
Femme au foyer	94	41,4%
Commerçant	23	10,1%
Total	227	100%

Les catégories professionnelles les plus représentées étaient les agriculteurs, les ouvriers et les commerçants avec une fréquence de l'ordre de 10%. Cette fréquence était moins grande pour les cadres supérieurs et les enseignants. Rare étaient les femmes qui déclaraient une activité professionnelle extérieure à la maison.

-lieu de résidence par rapport aux Hopitaux.(tableau 4)

HOPITAL	RESIDENCE PAR RAPPORT A L'HOPITAL					
	<20 km		>20 km		total	
	Freq	Percent	Freq	Percent		
Indéterminé	4	1.7%	1	2.1%	5	1.7%
BAMAKO	142	83.5%	11	20.0%	153	66.8%
SEGOU	1	0.6%	4	7.3%	5	2.2%
MOPTI	3	1.8%	5	9.1%	8	3.5%
KAYES	11	6.5%	25	45.5%	36	15.7%
SIKASSO	2	1.2%	3	5.5%	5	2.2%
AUTRES	11	6.5%	6	10.9%	18	7.9%
Total	174	100.0%	55	100.0%	229	100.0%

D'une façon générale les opérés étaient originaire de Bamako et de Kayes. 62% habitaient dans un rayon inférieur à 20 km. 7 autres % résidaient près d'une des villes pourvues d'un hôpital équipé d'un service d'ophtalmologie. 30% restant étaient isolés et vivaient à plus de 20 km des centres de soins ophtalmologiques.

2- DONNEES DE LA CHIRURGIE

2.1. DONNEES GENERALES

-valeur fonctionnelle et anatomique de l'oeil adelphe

-Acuité visuelle avec correction (tableau 5)

AV ac oeil adelphe	Fréquence	Pourcentage
< 1/10	22	9,9%
1/10	12	5,4%
2/10	17	7,6%
3/10	19	8,5%
4/10	25	11,2%
5/10	12	5,4%
6/10	15	6,7%
7/10	17	7,6%
8/10	21	9,4%
9/10	15	6,7%
10/10	48	21,5%
Total	223	100%

57% des opérés avaient une acuité visuelle supérieure ou égale à 5/10 de l'autre oeil.

1/4 des opérés avait une acuité visuelle inférieure à 2/10 de l'autre oeil.

-transparence cristalliniene de l'oeil adelphe (tableau 6)

Cataracte	Fréquence	Pourcentage
Absence	71	31.0%
Partielle	111	48.5%
Totale	24	10.5%
Pseudophaque	23	10.0%
Total	229	100.0%

31% des opérés n'avaient aucun signe de cataracte de l'autre oeil, contre 48% qui en présentaient.

10% des opérés avaient une cataracte totale de l'autre oeil.

10% des opérés avaient déjà un implant de l'autre oeil.

-identification chirurgien (tableau 7)

CHIRURGIEN	Freq	Percent	Cum.
H	51	22.3%	22.3%
D	72	31.4%	53.7%
R	29	12.7%	66.4%
C	69	30.1%	96.5%
AUTRES	8	3.5%	100.0%
Total	229	100.0%	

4 chirurgiens se sont partagés les interventions chirurgicales. La proportion opérée par un même chirurgien la plus grande a été de 31% et la plus petite de 13%

-côté opéré (tableau 8)

Côté	Fréquence	Pourcentage
Droit	123	53,9%
Gauche	106	46,1%
Total	229	100%

L'oeil droit a été plus souvent opérés que l'oeil gauche (54% versus 46%)

-étiologie de la cataracte (tableau 9)

Etiologie	Fréquence	Pourcentage
Sénile	183	80,0%
Traumatique	20	8,7%
Autre	26	11,30%
Total	229	100%

80% des cataractes étaient d'origine sénile ou pré-sénile. 9% étaient d'origine traumatique.

-type et puissance de l'implant utilisé (tableau 10)

PUISSANCE	Freq	Percent	Cum.
Ideterminée	5	2.2%	2.2%
18	2	0.9%	3.1%
20	69	30.1%	33.2%
20.5	3	1.3%	34.5%
21	149	65.1%	99.6%
22	1	0.4%	100.0%
Total	229	100.0%	

La plupart des implants utilisés étaient les modèles PSM4 de DOMILENS à 2 anses et monobloc PMMA de 7 mm de diamètre de lentille. Quelques un étaient des IOLAB à anses rapportées en propilène de 6 mm de diamètre de lentille.

2/3 des implants avaient une puissance de 21 dioptries et 1/3 de 20 dioptries. Moins de 3% des implants posés avaient une puissance de 18, 20,5 ou 22 dioptries.

2.2. CRITERES ANATOMIQUES PER-OPERATOIRES

-dilatation de la pupille au début et en cours d'intervention. (tableau 11)

DILATATION PRE ET PER-OPERATOIRE					
	PRE		PER		
DILATATION	freq	Percent	freq	percent	
Bonne	149	89.2%	105	74.4%	
Insuffisant	18	10.8%	36	25.6%	
Total	167	100.0%	141	100.0%	
Indéterminé	62	(27.1%)	88	(38.4%)	
Total	229		229		

9/10 (des 167 cas contrôlés) avaient une bonne dilatation de la pupille. En cours d'intervention cette proportion diminuait à 6/10.

-largeur de la capsulotomie réalisée (tableau 12)

Capsulotomie	Fréquence	Pourcentage
Large	107	69%
Petite	48	31%
Total	155	100%

(Indéterminé 74 32%)

Dans 70% (des 155 cas contrôlés) la capsulotomie antérieure a pu être large et dans 30% réduite.

-aspect et consistance du cristallin (tableau 13)

Type de Cataracte	Fréquence	Pourcentage
Blanche	158	69,1%
Cor. Nucléaire	48	20,9%
Caps. Post	16	7,0%
Lactescente	7	3,04%
Total	229	100%

69% des cristallins opérés étaient totalement blancs et de consistance normale. 3% étaient des cataractes blanches liquéfiées qui se sont vidées au premier coup de kystitome.

-transparence de la capsule postérieure (tableau 14)

Capsule	Fréquence	Pourcentage
Transparence	132	80,5%
Opacité centrale	8	4,9%
Opacité marginale	24	14,6%
Total	164	100%

(Indéterminé 65 28%)

115 (sur 164 cas contrôlés) la capsule postérieure était entièrement transparente. Dans 15% des cas elle avait des opacités plus ou moins marquées marginales et dans 5% des cas des opacités étaient centrales.

-produits chimiques utilisées (tableau 15)

TABLEAU-15a
PRODUITS CHIMIQUES PER-OPERATOIRE

VISQUEUX	Freq	Percent
Abscence	53	36,4%
Visilon	78	46,2%
Healon	35	20,7%
Viscoat	3	1,8%
Total	169	100,0%

(Indéterminé 60 26%)

TABLEAU-15b
PRODUITS CHIMIQUES PER-OPERATOIRE

	PILOCARPINE		ADRENALINE	
	Freq	Percent	freq	percent
Non	67	39.6%	145	85.8%
Oui	102	60.4%	24	14.2%
Total	169	100.0%	169	100.0%

(Indéterminé 60 26%)

1/3 des patients (sur 169 cas contrôlés) ont pu être opérés sans l'utilisation de produit viscoélastique. Ces produits étaient le plus souvent à base d'HYDROXY METHYL CELLULOSE (VISILON).

2 fois sur 3 la PILOCARPINE a été utilisée soit en instillation soit en injection dans la chambre antérieure.

14% des cas ont été opérés en utilisant une solution d'ADRENALINE dans le liquide de perfusion.

-qualité de l'anesthésie (tableau 16)

ANESTHESIE	Freq	Percent	Cum.
Bonne	130	56.8%	88.6%
Mauvaise	26	11.4%	100.0%
Total	229	100.0%	
Indéterminé	73	(31.9%)	
Total	229		

4/5 des patients ont été opérés dans de bonnes conditions d'analgésie et d'akinésie.

-poussée ou perte vitrénne (tableau 17)

	PERTE		POUSSEE	
	Freq	Percent	freq	percent
Non	167	98.8%	143	84.6%
Oui	2	1.2%	26	15.4%
Total	169	100.0%	169	100.0%
Indéterminé	60	26.2%	60	26.2%

15% des opérés (sur 165 cas contrôlés) avaient eu en cours d'intervention une poussée du vitré. 1% des cas se sont soldés par une issue et perte de vitré.

2.3. ASPECTS ANATOMIQUES EN FIN D'INTERVENTION

-état de l'endothélium (tableau 18)

Endothélium	Fréquence	Pourcentage
Normal	112	67,1%
Kératite striée	24	14,4%
Décollement partiel	17	10,2%
Kératite marquetée	14	8,4%
Total	167	100%

(Indéterminé 62 27.1%)

2 fois sur 3 (sur 167 cas contrôlés) l'endothélium était normal en fin d'intervention. 1 fois sur 3 il y avait soit un décollement partiel, soit une kératite striée, soit une kératite marquetée, soit un décollement partiel, ces signes pouvant être associés.

-forme de la pupille (tableau 19)

Pupille à la fin	Fréquence	Pourcentage
Ronde	129	89,0%
Déformée	16	11,0%
Total	145	100%

(Indéterminé 86 37.6%)

11% des pupilles n'étaient pas rondes en fin d'intervention.

-reliquats capsulaires antérieurs (tableau 20)

Lambeaux	Fréquence	Pourcentage
Absence	132	78,1%
Présence	37	21,9%
Total	169	100%

(Indéterminé 60 26.2%)

1/5 des opérés avaient des reliquats de la capsule antérieure sous forme de lambeaux triangulaires.

-persistance de masses cristalliniennes (tableau 21)

Masses	Fréquence	Pourcentage
Absence	91	54,2%
Reliquat modéré	72	42,9%
Couronne de masse	5	3,0%
Total	168	100%

(Indéterminé 61 26.6%)

43% des opérés (sur 168 cas contrôlés) avaient une persistance de masses cristalliniennes plus ou moins importantes. 52% avaient eu une extraction totale et 3% avaient gardé une couronne périphérique complète.

3- RESULTATS ANATOMIQUES ET FONCTIONNELS PRECOCES

3.1. oedème cornéen (tableau 22)

OEDEME CORNEEN J0-J15

OEDEME	Freq	Percent
Abscence	185	87.7%
< 1.3	20	9.4%
> 1.3	6	2.8%
Total	211	100.0%

Indéterminé 18 7.9%

12% des opérés (sur 211 cas contrôlés) avaient un oedème de cornée post-opératoire immédiat ou plus ou moins persistant le 15^{ème} jour. 1.4% de ces oedèmes avaient une étendue supérieure à 1.3 de la surface de la cornée.

3.2. signe inflammatoire de la chambre antérieure (tableau 23)

TYNDALL J0-J15

TYNDALL	Freq	Percent
Indéterminé	19	8.3%
Absence	207	90.4%
Présence	3	1.3%
Total	229	100

1,5% des opérés (sur 210 cas contrôlés) avaient un effet tyndall de type inflammatoire de la chambre antérieure dans les 15 premiers jours.

3.3. forme de la pupille (tableau 24)

TABLEAU-24a
FORME DE LA PUPILLE J0-J15

PUPILLE	Freq	Percent	Cum.
Indéterminé	19	8.3%	8.3%
Ronde	165	72.1%	80.3%
Deformée	45	19.7%	100.0%
Total	229	100.0%	

TABLEAU-24b
DEFORMATION PUPILLAIRE J0-J15

MERIDIEN/h	Freq	Percent	Cum.
Indéterminé	20	31.3%	31.3%
1h	4	6.3%	37.5%
2h	2	3.1%	40.6%
3h	4	6.3%	46.9%
4h	2	3.1%	50.0%
6h	3	4.7%	54.7%
9h	1	1.6%	56.3%
10h	2	3.1%	59.4%
11h	15	23.4%	82.8%
12h	11	17.2%	100.0%
Total	64	100.0%	

21% des pupilles (sur 211 cas contrôlés) n'étaient pas ronds.
3 fois sur 4 cette déformation était un étréçement de l'iris
vers la périphérie sur le méridien 6-12h.

3.4. synéchies pupillaires (tableau 25)

SYNECHIES J0-J15

SYNECHIE	Freq	Percent	Cum.
Indéterminé	19	8.3%	8.3%
Absence	202	88.2%	96.5%
Présence	4	1.8%	100.0%
Total	229	100.0%	

4% des opérés avaient des synéchies au 15^{ème} jours du suivi.

3.5. tonus (tableau 26)

TONUS OCULAIRE J0-J15

TONUS	Freq	Percent	Cum.
Indéterminé	29	12.7%	12.7%
Normal	195	85.2%	97.9%
Hypertonie	5	2.2%	100.0%
Total	229	100.0%	

1,5% des opérés (sur 195 cas contrôlés) avaient une
hypertonie. Au 15^{ème} jour, elle persistait chez 1% d'entre
eux.

3.6. propreté de l'implant (tableau 27)

PRECIPITES SUR L'IMPLANT J0-J15

PRECIPITE	Freq	Percent
Absence	144	90.3%
Présence	14	9.7%
Total	158	100.0%

(Indéterminé 71 31.0%)

10% des implants avaient des précipités inflammatoires sur leur surface antérieure.

3.7. position de l'implant (tableau 28)

POSITION	Freq	Percent
Normale	204	98.5%
Subluxé	3	1.5%
Total	207	100.0%

(Indéterminé 22 9.6%)

L'implant était subluxé dans 1,5% des cas (207 cas contrôlés).

3.8. transparence de la capsule postérieure (tableau 29)

Opacite J0-J15	Fréquence	Pourcentage
Transparente	157	80,5%
Opacité < S/3	33	16,9%
Opacité > S/3	5	2,7%
Total	195	100%

(Indéterminé 34 14.8%)

4/5 des capsules (sur 164 cas contrôlés) étaient transparentes. Les opacités observées dépassaient le 1/3 de la surface capsulaire 1 fois sur 8.

3.9. Fond d'oeil (tableau 30)

VITRE J0-J15

VITRE	Freq	Percent
Transparent	102	97.1%
Trouble	3	2.9%
Total	105	100.0%

(Indéterminé 124 54.1%)

3% des opérés (sur 105 cas contrôlés) avaient un trouble inflammatoire du vitré.

3.10. Acuité visuelle sans correction (tableau 31)

ACUITE VISUELLE NON CORRIGEE J0-J15

AV	Fréquence	Pourcentage
< 1/10	5	3,1%
1/10	68	42,0%
2/10	28	17,3%
3/10	22	13,6%
4/10	15	9,3%
5/10	9	5,6%
6/10	6	3,7%
7/10	3	1,9%
8/10	2	1,2%
9/10	2	1,2%
10/10	2	1,2%
Total	162	100%

(Indéterminé 67 29.3%)

Pour 3% des opérés (sur 162 cas contrôlés) l' acuité visuelle sans correction était inférieure à 1/10

Pour 42% elle était de 1/10

Pour 40% elle était de 2 à 4/10

Pour 18% elle était supérieure à 4/10

Pour 1% elle était de 10/10

4- RESULTATS ANATOMIQUES ET FONCTIONNELS TARDIFS (APRES 60 JOURS DE REcul)

4.1. oedème cornéen (tableau 32)

Oedème J-60	Fréquence	Pourcentage
Absence	195	95,6%
Oedème	7	3,4%
Oedème chronique > 1/3	2	1%
Total	204	100%

Indéterminé 25 10,9%

4,4% des patients (sur 204 cas contrôlés) avaient un oedème de cornée persistant. L'oedème sur 6 avait une étendue supérieure à 1/3 de la surface de la cornée.

4.2. signe inflammatoire de la chambre antérieure

Aucun opérés (sur 204 cas contrôlés) n'avaient de tyndall inflammatoire passé le 60^{ème} jour d'évolution.

4.3. forme de la pupille (tableau 33)

PUPILLE-J60	Freq	Percent
Ronde	145	70.6%
Déformée	60	29.4%
Total	229	100.0%

Indéterminé | 24 10.5%

30% des opérés (sur 204 cas contrôlés) avaient une pupille déformée.

4.4. synéchies et mobilité pupillaires (tableau 34)

MOBILITE ET SYNECHIE PUPILLAIRE J-60				
	MOBILE		SYNECHIE	
	Freq	Percent	freq	percent
Oui	173	90.1%	9	4.4%
Non	19	9.9%	193	95.6%
Total	192	100.0%	202	100.0%

4% des opérés avaient des synéchies au niveau de l'iris et 10% des pupilles étaient non mobiles.

4.5. tonus (tableau 35)

Hypertonie J-60	Fréquence	Pourcentage
Non	190	98,4%
Oui	3	1,6%
Total	193	100%

1,6% des opérés (sur 193 cas contrôlés) avaient un tonus supérieur à 24 mmHg.

4.6. propreté de l'implant (tableau 36)

PRECIPITE J-60	Freq	Percent
Absence	159	94.1%
Precipité	10	5.9%
Total	169	100.0%

6% des implants (sur 169 cas contrôlés) avaient des précipités inflammatoires sur leur surface antérieure.

4.7. transparence de la capsule postérieure (tableau 37)

Capsule J-60	Fréquence	Pourcentage
Transparente	141	73%
Opacité < S/3	45	23%
Opacité > S/3	8	4%
Total	196	100%

Indéterminé 33 15.3%

27% (sur 196 cas contrôlés) avaient des opacités capsulaires. Les opacités observées dépassaient le 1/3 de la surface capsulaire 1 fois sur 6.

4.8. Fond d'oeil (tableau 38)

VITRE J-60	Freq	Pourcent
Transparent	97	97.0%
Trouble	3	3.0%
Total	100	100.0%
Indéterminé	129	56.3%

3% des opérés (sur 100 cas contrôlés) avaient un trouble inflammatoire du vitré.

4.9. Acuité visuelle sans correction j-60 (tableau 39)

AV SC J-60	Fréquence	Pourcentage
<1/10	6	3,2%
1/10	15	8,1%
2/10	27	14,5%
3/10	22	11,8%
4/10	22	11,8%
5/10	24	12,9%
6/10	20	10,8%
7/10	26	14%
8/10	11	5,9%
9/10	6	3,2%
10/10	7	3,8%
Total	186	100%

Indéterminé 43 18,8%

Pour 3% des opérés (sur 186 cas contrôlés) l'acuité visuelle sans correction était inférieure à 1/10

Pour 8% elle était de 1/10

Pour 38% elle était de 2 à 4/10

Pour 47% elle était supérieure à 4/10

Pour 4% elle était de 10/10

50% des opérés (sur 186 cas contrôlés) avaient une acuité visuelle sans correction supérieure ou égale à 5/10 et 13% d'entre eux avaient entre 8 et 10/10. 3% des opérés avaient une acuité visuelle inférieure à 1/10 sans correction.

4.10. Astigmatisme sans fils résiduel (tableau 40)

DIOPTRIE	Freq	Percent
1	48	31.3%
2	37	24.1%
3	31	20.2%
4	22	14.3%
5	8	5.2%
6	4	2.6%
7	2	1.3%
8	1	0.7%
Total	153	100.0%
Indéterminé	76	33.2%

1/3 des opérés (sur 153 cas contrôlés) avait un astigmatisme résiduel inférieur à 1 dioptrie et 1/3 entre 1 et 2 dioptries. Le tiers restant ne dépassait généralement pas 4 dioptries.

25% des astigmatismes étaient conformes et 66% avaient un axe compris entre 75 et 120 degrés.

4.11. Signe de l'amétropie post-opératoire résiduelle (tableau 41)

SIGNE	CYLINDRE		SPHERE	
	Freq	Percent	freq	percent
+	12	14.1%	7	14.5%
-	73	85.9%	41	85.5%
Total	85	100.0%	48	100.0%

Indéterminé | 144 | 62.9% | 181 | 79.0%

90% des corrections cylindriques et sphériques testées étaient de signe négatif.

5- DUREE D'HOSPITALISATION

5.1. durée du suivi (tableau 42)

MOIS	Freq	Percent
<=2 MOIS	35	15.3
3 "	70	30.6
4 "	39	17.0
5 "	15	6.6
6 "	15	6.6
7 "	11	4.8
8 "	8	3.5
9 "	13	5.7
10 "	5	2.2
11 "	3	1.3
12 "	3	1.3
13 "	6	2.6
14 "	0	0.0
15 "	1	0.4
16 "	2	0.8
17 "	0	0.0
18 "	3	1.3
Total	229	100.0%

Les patients ont été opérés entre Aout 91 et Janvier 93. 15% étaient des opérés récents dont le suivi était de 2 mois. 60% avaient un suivi entre 2 et 6 mois. 6,4% étaient suivis depuis plus d'un an.

5.2. durée de l'hospitalisation (tableau 43)

JOUR	fréquence	Pourcentage
2	119	50,2%
3	54	23,6%
4	24	10,5%
5	23	10,0%
6	4	1,7%
7	4	1,7%
8	4	1,7%
12	1	0,4%
Total	2	100%

50% des opérés ont eu une durée d'hospitalisation de 2 jours, 25% de 3 jours, et 25% entre 4 et 12 jours.

5.3. durée de réhospitalisation (tableau 44)

REHOSPITALISATION				
JOUR	NON		OUI	
	Freq	Percent	freq	percent
0	211	92.1%		
1			1	5.6%
2			8	44.4%
3			2	11.1%
4			3	16.7%
5			2	11.1%
6			1	5.6%
8			1	5.6%
Total	211	92.1%	18	7.9%

8% des opérés (sur 229 cas contrôlés) ont été réhospitalisés pour une durée allant de 1 à 8 jours, dont 1.3 pour plus de 3 jours. 9 réhospitalisés sur 10 l'ont été pour une reprise chirurgicale.

5.4. réintervention (tableau 45)

Reprise	Fréquence	Pourcentage
Non	206	90.0%
Oui	23	10.0%
Total	229	100%

10% des opérés ont eu une reprise chirurgicale mineure ou majeure dans le cadre d'une hospitalisation ou à titre externe.

VIII-ANALYSE

De nombreux "blancs" dans le recueil des données sont à l'origine de données manquantes. Ils expliquent que tous les résultats n'ont pas été calculés avec un dénominateur constant. Les fiches étaient remplies dans les conditions habituelles de travail et venaient ajouter une charge supplémentaire à celles déjà lourdes de la routine quotidienne.

L'analyse de ces résultats nous a permis:

- 1-de mieux connaître les difficultés opératoires et la proportion d'intervention facile ou difficile.
- 2-de repertorier les complications post-opératoires les plus fréquentes.
- 3-d'évaluer la qualité des résultats anatomiques et fonctionnels.
- 4-de calculer la durée moyenne d'hospitalisation
- 5-d'identifier le profil de l'échantillon de la population opéré à l'IOTA de Bamako.

1- DIFFICULTES OPERATOIRES

Les problèmes rencontrés au cours de ces interventions chirurgicales, ou les signes indirects observés, témoignant de leurs existences, ont été les suivants:

- disparition de la dilatation en cours d'intervention dans 1/3 des cas.
- insuffisance de la largeur de la capsulotomie dans près d'un cas sur trois
- insuffisance d'extraction des masses cristalliniennes
- poussée du vitré
- mauvaise akinésie analgésie
- signes d'altération de l'endothélium.
- déformation de la pupille

Ces problèmes ont plus ou moins des liens entre eux:

1.1. dilatation

-la réduction de la dilatation en cours d'intervention ne permet pas de faire une capsulotomie large. L'extraction du noyau du cristallin se fait par un orifice capsulaire étroit, qui déshabille le noyau de son manteau cortical. Les masses du cristallin restent emprisonnées entre la capsule postérieure en arrière, et l'aument capsulaire antérieur en avant, rabattu sur la capsule postérieure. L'iris en myosis recouvre l'ensemble de ces structures anatomiques et masque tous les repères. Il y a rétention d'une véritable couronne cristallinienne, quelquefois très ferme, difficile à rompre et qui ne se détache qu'en gros blocs. Pour peu qu'une poussée du vitré apparaisse, et l'aspiration lavage des masses devient quasiment impossible et l'opération risque de se terminer par

une perte du vitré.

Pour lutter contre le resserrement de la pupille deux moyens ont été utilisés à l'IOTA. Le premier était l'adjonction dans le liquide de lavage d'une solution d'ADRENALINE à 1%. dont la dilution n'est pas toujours facilement contrôlable et expose à un œdème cornéen définitif par dénaturation de l'endothélium. Le second était l'instillation d'une goutte de collyre MYDRIATICUM directement sur la cornée opérée, " en cours de route", et d'une goutte de collyre NEOSYNEPHRINE dans le cul de sac conjonctival inférieur, pour éviter la perte momentanée de la transparence de l'épithélium cornéen. Le retour de la dilatation pupillaire a été en général obtenu.

La meilleure prévention de la perte de la dilatation en cours d'intervention a été non pas d'instiller des gouttes de collyres juste avant de commencer l'opération, ce qui expose à avoir des mydriase trop larges, mais 1/2 heure avant, c'est à dire au moment d'opérer le malade précédent.

1.2. capsulotomie

La largeur de la capsulotomie était insuffisante dans près d'1/3 des cas et était souvent la conséquence d'une insuffisance de la dilatation. Bien que la pupille soit encore dilatée, si la durée d'action des collyres est proche de sa fin, l'introduction du kystitome dans la chambre antérieure provoque une fuite d'humeur aqueuse et fait se contracter la pupille. Il est alors pratiquement impossible de réobtenir une dilatation rapide de la pupille si la capsulotomie a déjà commencé. A toutes les conséquences décrites déjà plus haut s'ajoute celle du risque d'aspirer dans la canule de lavage le bord trop large de l'auvent capsulaire antérieur. Les tractions exercées peuvent entraîner une capsulodialyse par rupture de la zonule.

1.3. extraction des masses cristalliniennes

L'extraction insuffisante des masses cristalliniennes était le problème le plus fréquent. Elle était quelque fois liée à la rétention d'une couronne corticale dure et complète. Tant qu'elle n'était pas attaquée et rompue dans une zone de départ, les masses équatoriales restaient difficiles à extraire. L'aspiration et le lavage n'arrivaient qu'à fragmenter et réduire l'épaisseur des masses sans véritablement les extraire. Même en cas d'extraction facile, les masses situées entre les méridiens de 11 heure et 1 heure demeuraient les plus délicates à aspirer. La quantité des masses restantes est fonction de la consistance du cristallin (molle ou solide) et de l'extraction du noyau du cristallin qui se déshabille plus ou moins de son cortex.

La quantité des masses dépend de l'état du cortex. Dans la cataracte totale les masses sont plus faciles à extraire

même si elles sont en quantité importantes. Dans les cataractes incomplètes les masses sont adhérentes entre elles et à l'équateur.

1.4. poussée du vitré

La poussée du vitré rendait toujours l'intervention difficile. Elle réduisait dangereusement la profondeur de la chambre antérieure.

Nos résultats ont révélé que la mauvaise dilatation de la pupille en per opératoire, la poussée de vitré et la mauvaise akinésie venaient en tête des complications per-opératoires. Par contre l'issue de vitré n'a pas été une complication majeure dans notre étude. Il se trouve que la fréquence de l'issue de vitré est diversement appréciée par la plupart des auteurs.

H. OFFRET et H. SARAUX (43) dans leur étude issue de vitré au cours de l'extraction de la cataracte confirment qu'actuellement le pourcentage d'issue de vitré a nettement tendance à s'abaisser 2% peut être considéré comme un pourcentage vers lequel on doit tendre. Cela vient confirmer nos résultats obtenus (environ 1,2%)
Les méthodes actuelles ont fait chuter les risques d'issue de vitré.

1.5. akinésie analgésie

Elle conditionnait en grande partie la survenue des difficultés opératoires. Lorsque l'oeil bougeait, il avait aussi perdu une partie de son analgésie et commençait à réagir à la douleur.

1.6. fréquence globale

Les difficultés étaient soit en rapport avec l'oeil lui-même, soit avec la qualité de l'anesthésie, soit dues sans doute à des erreurs techniques opératoires.

La proportion d'interventions faciles et difficiles a été estimée en fonction de l'existence d'une ou plusieurs difficultés. Lorsqu'au moins un des problèmes ou un des signes précédents étaient signalés dans le compte rendu opératoire, l'intervention était cotée "difficile". Par exemple une largeur insuffisante de la capsulotomie a été considérée comme un signe indirect de difficulté opératoire.

La proportion d'intervention facile était légèrement inférieure à celle des interventions difficiles (tableau 46)

Tableau-46

Difficulté	Fréquence	Pourcentage
Non	77	46,4%
Oui	89	53,6%
Total	166	100%

Indéterminé 63 27.5%

2-COMPLICATIONS POST-OPERATOIRES

2.1. transparence de la capsule postérieure

Dans notre série figuraient 32 cas d'opacités capsulaires préalables à l'intervention. 21 cas (10,7%) d'opacification secondaire sont apparus par la suite. 6 cas dans les 15 premiers jours après l'intervention et 15 cas dans les 7 premiers mois.

Le recul était nettement insuffisant car les 3/4 des patients de l'étude n'étaient suivis que depuis 6 mois ou moins.

2.2. oedème cornéen

1 opéré sur 10 a eu un oedème de cornée post opératoire. Ces oedèmes ont régressé dans les 2/3 des cas. La proportion d'oedème précoces, dépassant le 1/3 de la surface cornéenne était la même que celle des oedèmes chroniques.

2.3. réactions inflammatoires

L'effet tyndall était le plus rare des signes inflammatoires (1.5%). Les synéchies pupillaires ont été plus fréquentes et les précipités inflammatoires sur la surface antérieure des implants plus encore avec près d'1 cas sur 10.

Les signes inflammatoires de la chambre antérieure n'ont été observés que durant la période post-opératoire des 15 premiers jours.

Les synéchies pupillaires se sont constituées très rapidement dans les heures qui suivent l'intervention et n'ont plus évoluer ensuite, à l'image des réactions inflammatoires.

Les précipités inflammatoires sur la surface antérieure des implants avaient eux aussi tendance à diminuer dans le temps à l'avenant des réactions inflammatoires.

3% des opérés (sur 100 cas contrôlés) avaient un vitré trouble ce qui correspond à la proportion des cas de synéchies.

2.4. tonus

La proportion d'hypertonie post-opératoire demeurait faible de l'ordre de 1,5% et restait stable sans apparition de cas tardif.

3- RESULTATS ANATOMIQUES ET FONCTIONNELS

3.1. reprise chirurgicale

1 patient sur 10 a eu besoin d'une reprise chirurgicale, très souvent pour reprendre 1 point de suture cassé, soit dans le cadre d'une réhospitalisation soit en ambulatoire.

3.2. oedème cornéen

4,4% des patients (sur 204 cas contrôlés) avaient un oedème de cornée persistant. 1 oedème sur 5 avait une étendue supérieure au 1/3 de la surface de la cornée. Quelques cas étaient consécutifs à un décollement de la membrane de Descemet.

3.3. forme de la pupille

1 pupille sur 5 était déformée en période post-opératoire précoce et cette proportion augmentait avec le temps pour atteindre près de 1/3. Cette évolution a déjà été remarquée dans la série du Sénégal [46] Elle est sans doute en rapport avec des lésions occasionnées à l'iris qui évoluent sans doute vers une cicatrisation atrophique. Finalement 30% des opérés (sur 204 cas contrôlés) avaient une pupille déformée. Cette imperfection fréquente n'avait pas de grande répercussion sur les résultats visuels.

3.4. astigmatisme sans fils

Avant ablation des fils l'astigmatisme était toujours très important de l'ordre de 8 à 12 dioptries. Après ablation des fils 1/3 des cas avaient un astigmatisme résiduel pouvant être un handicap sans correction. L'axe d'astigmatismes était le plus souvent vertical oblique (tableau 47).

TABLEAU-47

AXE DE L'ASTIGMATISME RESIDUEL			
DEGRE	Freq	Percent	Cum.
Indéter	79	34.5%	34.5%
0	17	7.4%	41.9%
5	1	0.4%	42.4%
10	2	0.9%	43.2%
15	2	0.9%	44.1%
20	2	0.9%	45.0%
30	2	0.9%	45.9%
35	2	0.9%	46.7%
40	2	0.9%	47.6%
45	1	0.4%	48.0%
60	5	2.2%	50.2%
65	1	0.4%	50.7%
70	3	1.3%	52.0%
75	9	3.9%	55.9%
80	9	3.9%	59.8%
85	2	0.9%	60.7%
90	40	17.5%	78.2%
100	9	3.9%	82.1%
105	10	4.4%	86.5%
110	5	2.2%	88.6%
115	3	1.3%	90.0%
120	9	3.9%	93.9%
135	2	0.9%	94.8%
150	4	1.7%	96.5%
155	1	0.4%	96.9%
165	4	1.7%	98.7%
170	2	0.9%	99.6%
175	1	0.4%	100.0%
Total	229	100.0%	

3.5. acuité visuelle finale sans correction

Elle s'améliorait nettement après ablation des fils de suture de la cornée. Avant ablation des fils 18% des opérés avaient plus de 4/10. Après ablation des fils 51% des opérés avaient plus de 4/10 et 89% 2/10 ou plus. (tableau39)
85% des corrections cylindriques et sphériques testées étaient de signe négatif ce qui était l'objectif visé pour tous les cas.

4- DUREE MOYENNE D'HOSPITALISATION

1 opéré sur 2 a été gardé plus de 48h à l'hôpital. Ce maintien était d'une durée de 1 jour, dans la moitié des cas. Cette durée pouvait aller jusqu'à 12 jours pour les autres cas. 1 opéré sur 12 a eu une réhospitalisation, la plupart du temps pour reprise chirurgicale. (Histogramme 6-7)

La prolongation des hospitalisations et la durée des réhospitalisations représentaient un total de 300 jours. L'augmentation de la durée normale d'hospitalisation (48h) a été de 1,3 jour en moyenne.

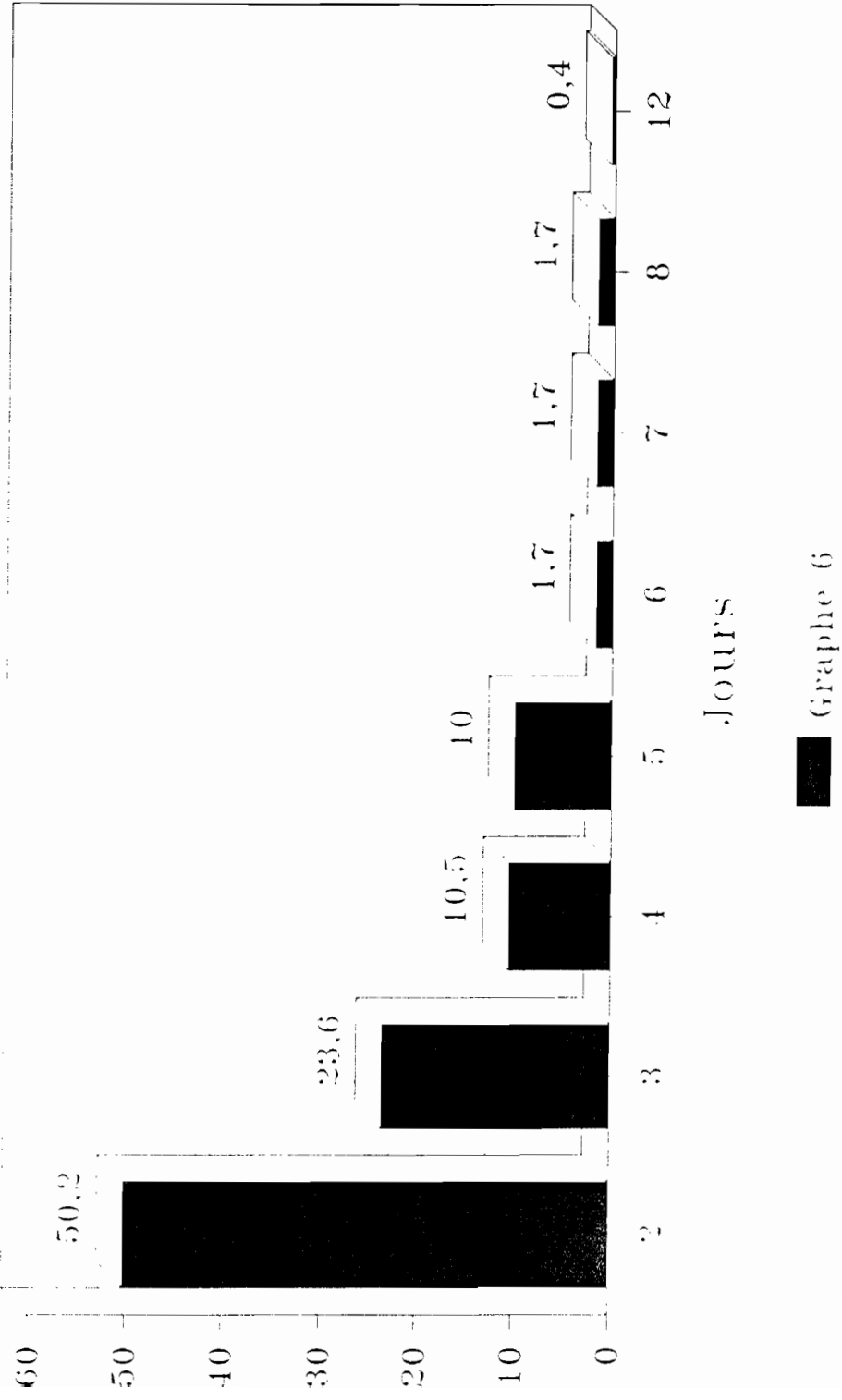
Certains patients (7%) ont subi une réintervention pour section de capsule postérieure (1 cas), décollement rétinien, hernie de l'iris, fils lâchés. Cela peut contribuer à augmenter le coût de la technique si ces reprises ont été plus fréquentes que dans le cas d'une chirurgie par EIC.

5- PROFIL DE L'ECHANTILLON OPERE A L'IOTA DE BAMAKO.


L'échantillon était composé d'un peu plus d'hommes que de femmes, d'âge varié mais assez largement centré autour de 60 ans (histogramme 1), travaillant principalement dans les secteurs primaire et secondaire. 1/4 au moins des patients déclarait vivre en zone totalement isolée.

La cataracte était blanche dans plus de 2 cas sur 3 et d'origine pré-sénile ou sénile.


Temps d'hospitalisation



Durée de l'hospitalisation



Répartition par tranche d'âge



IX-DISCUSSION

Ces résultats sont propres à notre étude rétrospective, hospitalière et sans valeur sur le plan épidémiologique. Mais ils peuvent être tout à fait comparés avec ceux des autres séries publiées.

1- Caractéristiques des patients

Dans les pays en développement la cataracte présente un début anticipé.

Notre étude a révélé que 35% avaient moins de 50 ans avec une grande fréquence des patients de 60 - 64 ans. Ces résultats concordent avec ceux d'autres études africaines. En effet :

-B. MALE dans son étude sur le traitement chirurgical de la cataracte à l'I.O.T.A. en 1992, a constaté que 14,1% des opérés avaient moins de 50 ans avec une grande fréquence des patients de 60 à 69 ans.

-G NANA dans son étude sur la cataracte sénile au Niger en 1989, a constaté que 16,9% des patients avaient moins de 50 ans avec une grande fréquence de la tranche d'âge de 61 à 79 ans.

Les statistiques de J. DIALLO Dakar 1969 ont révélé que 20,9% des sujets avaient moins de 51 ans avec une fréquence maximale de la tranche d'âge de 51 à 60 ans.

J. MUCANGWA dans son étude de l'issue de vitré au cours de l'extraction de la cataracte en milieu africain a constaté que l'âge moyen des patients était de 62 ans.

En 1967, un rapport sur 2 200 cataractes opérés dans différents centres (Bamako, Bangui, Kinshassa; Lusaka, Sanra, Tananarive), Verin signale que l'âge moyen était de 63 ans, que les sujets d'origine africaine avaient subi l'intervention à un âge moyen variant entre 50 et 60 ans.

-Au Collège d'Ophtalmologie à Abidjan en 1973 S. SANGARE a évoqué la précocité de la cataracte chez le noir.

2-Opacification de la capsule postérieure

Les opacités sont mieux visibles quelques jours après l'opération quand les milieux deviennent transparents complètement. Le biomicroscope donne une meilleure appréciation que le microscope opératoire.

Les opacités augmentent également avec le temps mais sont rarement centrales d'emblée. Elles progressent de la périphérie vers le centre.

Sur le plan physiopathologique, c'est la production de matériel fibrillaire à partir de l'épithélium cristallinien qui se poursuit après l'extraction capsulaire, qui est responsable de l'opacification secondaire de la capsule.[6][8]

2.1. fréquence

L'opacification secondaire de la capsule est de loin la complication la plus fréquente de l'extraction extracapsulaire.

Au Népal, la fréquence de cette complication a été de 21% après 2 ans de suivi.[24]

Au Sénégal sur 150 cas suivis pendant 18 mois 14,6% ont eu une opacification secondaire [46]

Dans notre série 31 cas (27,0%) d'opacification secondaire sont apparus. (Histogramme 8) Le délai d'apparition, basé sur la durée du suivi, a varié de 60 à 210 jours. 50% des cas sont survenus dans les 3 premiers mois. Curieusement aucun cas d'opacification n'a été observé passé le délai de 7 mois jusqu'au 18^{ème} mois de suivi. Ces opacités étaient souvent compatibles avec une acuité visuelle encore bonne (diagramme 10). La capsule marginale n'a aucun retentissement sur la vision même pour les cas dont l'opacification dépassait le 1/3 de la surface capsulaire.

2.2. facteurs de l'opacification.

Certains facteurs sont plus ou moins liés à cette opacification. Frezzotti et col [44] retiennent 2 facteurs: le facteur relativement protecteur de la présence de l'implant, dans leur série 7,69% des extracapsulaires avec implants avaient une opacification secondaire de la capsule contre 9,06% des extracapsulaires simples; et le type de l'implant, les modèles à convexité postérieure accompagnaient les cataractes ayant opacifier le moins souvent leur capsule (7,35% versus 11,02%)

L'étroitesse du contact entre la face postérieure de l'implant et la capsule empêcherait le développement et la migration des cellules épithéliales.[13]

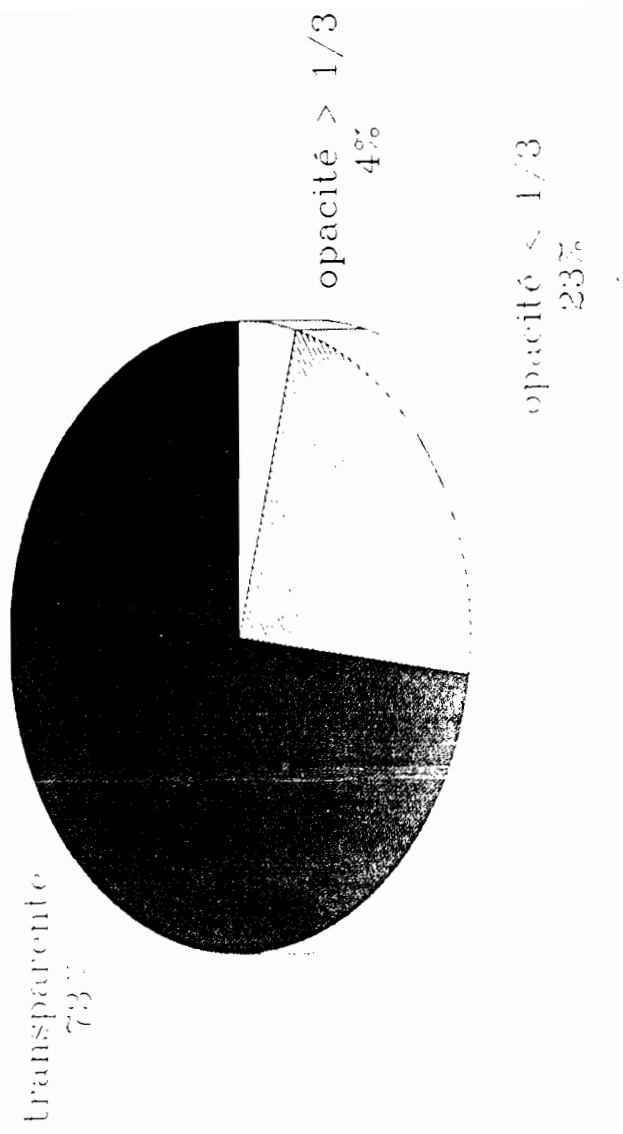
Parmi d'autres facteurs susceptibles d'influencer l'évolution de la capsule postérieure, la maturité de la cataracte semble en être un important. Des auteurs ont comparé la fréquence de l'opacification de la capsule en fonction du type anatomique de la cataracte avant l'intervention. Elle était significativement plus faible lorsque la cataracte était de type totale [10]. Cela était vrai quelque soit les autres types anatomiques, nucléaire, cortical ou sous capsulaire.

C'est aussi l'avis de Argento [1] qui affirme que les cataractes mures ont significativement moins tendance à voir leur capsule s'opacifier par la suite.

Dans notre série au Mali 70% des cataractes implantées étaient totalement blanches. Dans celle du Sénégal 53,3% des cataractes étaient totales.

Évaluation de la capsule

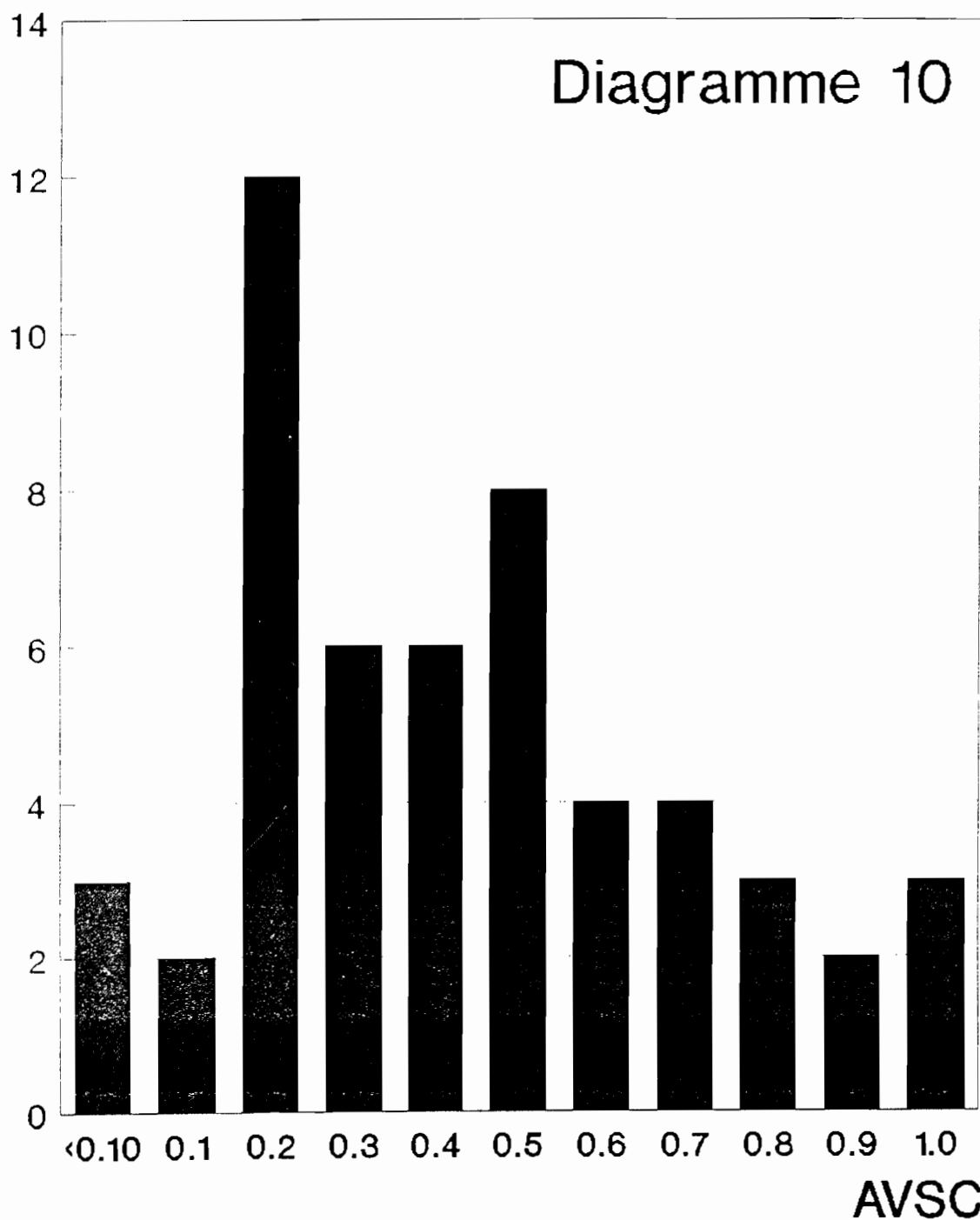
n = 50



Graphie 8

ACUITE VISUELLE SANS CORRECTION 53 CAS DE CAPSULOSE

n



2.3. opacités capsulaires préexistantes

Les opacités capsulaires préexistantes avant l'intervention ne sont pas pour nous un facteur péjoratif. Ces capsules avec opacités n'ont pas toutes évolué vers la capsulose complète. L'acuité visuelle sans correction après le 30^{ème} jour avait augmenté pour 13 cas sur 18 contrôlés (27%) dans le groupe des capsules avec opacités préexistantes, contre 105 cas sur 117 contrôlés (10.2%) dans le groupe sans opacité capsulaire au départ (diagramme 11). La plupart des cas de notre série ont eu une évolution favorable. C'est aussi l'avis de l'équipe Sénégalaise qui a constaté la stabilité de ces capsules pré-opacifiées[46]. Au moment de l'intervention, une seule capsule a été fendue préventivement dans notre série.

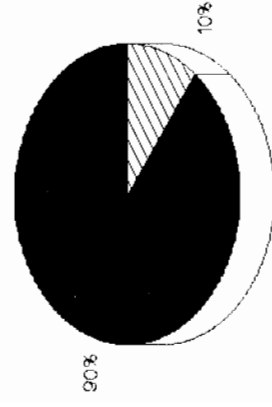
2.4. prévention de la capsulose

Pour prévenir la capsulose il faut une chirurgie non traumatique et un parfait nettoyage des matrices. Appliquez préventive l'hydrodissection et la capsulotomie en lame [47]. En effet nous avons constatés que la présence d'un lambeau capsulaire était souvent accompagnée de la rétention de matrices périphériques en regard.

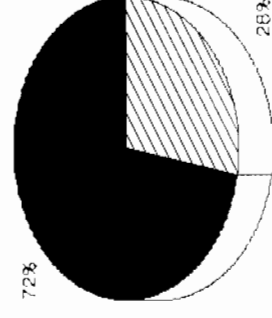
2.5. Traitement

La capsulose doit être traitée si elle abaisse l'acuité visuelle. Ce n'est le cas que dans les capsuloses plus ou moins denses, épaisses et centrales. Ce ne serait le cas que pour 5 patients de notre série ou 90% des patients qui avaient une capsulose avaient encore une acuité visuelle de 2/10 ou plus (diagramme 10). Mais une fois constituée la capsulose nécessite une nouvelle intervention, soit chirurgicale (capsulaire), soit grâce à un LASER YAG, appareil encore très rare dans les pays en voie de développement. L'intervention chirurgicale la mieux adaptée et pratiquement la seule possible est la capsulophagie par voie postérieure à l'aide d'un vitrectome. C'est un instrument fragile, qui coute cher et qui doit être stérilisé. La voie chirurgicale est la pars plana. L'anesthésie locale est risquée en cas de mouvements intempestifs du globe, l'anesthésie générale est pratiquement obligatoire. Mais une reprise chirurgicale dans ces conditions, avec hospitalisation, est difficilement acceptée par les patients qui se représentent à la consultation pour capsulose. Le chirurgien investit aussi beaucoup de son temps pour ces reprises. Aussi seul le second moyen, la section au laser YAG est recommandable. Elle est rapide, instantannée, ambulatoire, ne nécessite aucune précaution. L'appareil coute 2 fois plus cher que le vitrectome, mais les gains sont considérables pour le malade, le médecin et la santé publique. Cet appareil pourrait être installé dans le centre ophtalmologique de référence du pays.

PROPORTION DE CAS OU L'ACUITE VISUELLE
SANS CORRECTION A J60 A AUGMENTE
SELON L'ETAT PREOPERATOIRE
DE LA CAPSULE POSTERIEURE



capsule transparente



opacité capsulaire pré-existante



ACUITE VISUELLE AUGMENTEE

GRAPHE 11

3- Les autres complications

3.1. fréquence

La fréquence de l'ensemble des complications autres que l'opacification secondaire de la capsule, ayant entraîné ou susceptible d'entraîner une perte de la vision reste faible. Elle était de 1,2% pour Ruit[24]. Dans notre série elle était supérieure avec 2,1%. Les complications maculaires n'ont pas été recherchées. Elles auraient nécessité une angiographie rétinienne pour être diagnostiquées. Leur fréquence est bien connue comme étant de l'ordre de 2% et plus faible dans les EEC que les EIC.

La déformation de la pupille était une complication fréquente dans notre série comme dans la littérature. La pupille était déronde dans 27% des cas pour BORZEIX [46]. Comme dans notre série la fréquence de cette anomalie a augmenté avec le temps et est passé à 30%.

Elle est due soit à un conflit entre l'iris et l'implant, soit à des synéchies. Ces dernières sont fréquentes si la capsulotomie a été irrégulière ou si il y a eu une lésion de l'iris [35].

Les incisions cornéennes sont aussi source de synéchies quand elles ne sont pas assez périphériques. La conséquence de ces déformations pupillaires n'est pas connue à long terme.

La dilatation pupillaire per-opératoire est fondamentale puisque Becker[34] montre sur 6000 opérés qu'il y a eu 2 fois plus d'issue du vitré par rupture capsulaire en cas de pupille étroite, comme dans les syndromes de pseudoexfoliation capsulaire (1,2% contre 0,6%).

3.2. implantation

L'implantation elle même, n'ajoute pas de risque supplémentaire par rapport à l'EEC simple après comparaison de 2157 cas simples et 987 cas implantés chez l'africain [22] La mise en place d'un implant (de n'importe quel type) ne demande pas de compétence chirurgicale supplémentaire dans la mesure où la technique de l'EEC est déjà bien maîtrisée.


4- Résultats visuels

4.1. acuité visuelle sans correction

L'acuité visuelle sans correction reste très satisfaisante dans notre série comme dans celles des autres publiées. (histogramme 9)

Dans la littérature la série comparative la plus large était celle de Welsh [22] avec 2157 EEC simples et 987 EEC avec implants. 81,6% des implantés avaient une vision sans correction égale ou supérieure à 6/24. Dans la série de Ruit([25] au Népal l'acuité sans correction a été de 20/50 au moins pour 50% des opérés. Pe'er[41] sur une série de 105 opérés a mesuré une acuité visuelle sans correction de 20/60

Acuité visuelle sans correction à J60



Acuité visuelle

■ Graphe 9

dans 60% des cas.

Ce résultat est tout à fait satisfaisant quand on sait d'une part que la majorité de ces mesures sont consécutives à une myopie et que la vision du myope de près est bien meilleure voire excellente. D'autre part que les besoins en acuité visuelle sont moins importants dans les populations rurales.

4.2. calcul de la puissance de l'implant

Le calcul de la puissance de l'implant n'apporte semble-t-il pas beaucoup de précision. [29] Spitznas relève 7,4% de calcul exact permettant une emetropie et une approche à ± 1 dioptrie dans 60% des cas. Dans notre série, l'implantation systématique entre 20,5 et 21 dioptries nous a procuré 85% d'amétropie sphérique ou cylindrique, ce qui est le résultat visé. La proportion d'acuité visuelle ne dépassant pas 1/10 avec correction était de 25% dans la série du Ghana ce qui paraît beaucoup comparativement aux 7%... de notre série.

Dans la série du Sénégal 73,3% des patients avaient une acuité visuelle corrigée au moins égale à 7/10 et 10 % avaient moins de 1/10. Pour [26] Spitznas l'acuité visuelle avec correction est en moyenne de 0.7 et elle est fonction de l'âge; Après 69 ans elle diminue régulièrement.

4.3 astigmatisme résiduel

L'astigmatisme résiduel conditionne la valeur de l'acuité visuelle sans correction. Celui ci après ablation systématique des fils à la 6ème semaine dans notre série était supérieur à 2 dioptries dans 1/3 des cas.... L'emploi d'une incision cornéenne et d'une suture au monofil 10/0 est responsable d'un astigmatisme post-opératoire dépassant facilement 8 dioptries pour peu que les points soient longs et profonds. Il est impératif de sectionner les points de suture ni trop tôt ni trop tard, sous peine de la réouverture de l'incision ou de la fixation définitive de l'astigmatisme. La période idéale se situe aux alentours de la 6ème semaine. Pour [31] Ma si l'axe mesuré après le 7ème jour n'est pas horizontal, le risque d'astigmatisme résiduel est grand. Cet astigmatisme gêne aussi la prescription de verres correcteurs car il n'est pas stable avant 3 mois, si les fils sont respectés et pas avant 4 à 5 mois s'ils ont été coupés.

La stabilité n'est précoce qu'en cas de petite incision [3]. La voie d'abord idéale nous paraît être la voie limbique haute avec une incision courte de 120° biseautée. Elle a 4 avantages. Elle annule pratiquement le risque d'astigmatisme, même si l'incision doit être agrandie pour laisser passer un gros noyau; elle permet de laisser les points de monofil; elle est rapidement solide et recouverte par la conjonctive ce qui évite le problème de lachage de suture.

5-Coût

L'expérience de l'EEC avec ICP rapportée du Népal par [39] Ruit des "Eyes camps" indique que le coût de l'intervention est pratiquement le même que celui de l'EIC sans implant dans la mesure où l'implant provient de don. Notre opinion est que le prix actuel de nombre d'implants de bonne qualité est sensiblement le même que celui de 2 paires de lunettes à prix très modique. La différence du coût global de l'intervention réside certainement plus dans l'augmentation de la durée de l'hospitalisation et dans la dispensation des soins qui demande des médicaments et du temps. Le temps peut être réduit en pratiquant des hospitalisations de courte durée voire en pratiquant de la chirurgie ambulatoire. Il faut cependant que la faisabilité en soit démontrée dans le cadre de la recherche opérationnelle.

[23] Egbert présente une série de 77 cas opérés et implantés en ambulatoire au Ghana.

6-Sécurité

6.1. surveillance post opératoire

La surveillance post opératoire a été possible pour des patients résidant dans un cercle de 32 km de rayon autour du centre de soins au Ghana.

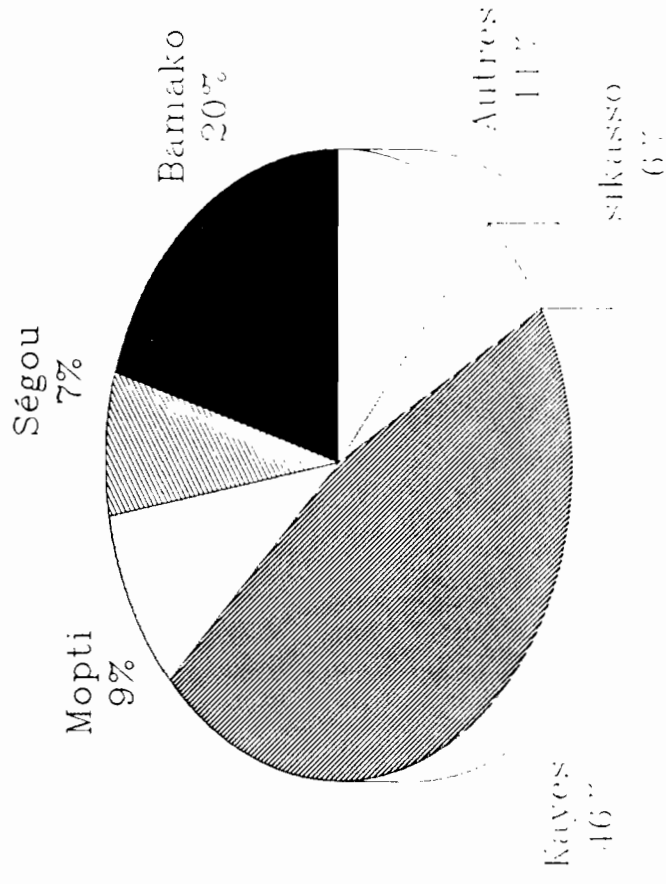
Au Mali 1 patient sur 4 était théoriquement impossible à suivre. Cette proportion était sans doute inférieure à la réalité. Une confusion lors de la question sur le lieu de résidence était souvent présente à l'esprit des patients venus chez un parent à la ville pour se faire opérer. (histogramme 3)

Dans plusieurs rapports la difficulté du suivi post opératoire des patients après chirurgie de la cataracte dans les pays en développement a été évoqué. Nos résultats ont été issus d'une observation de courte durée (histogramme 5, ce qui reste inférieur à celle observée par EGBERT et BUCHANNAN (56) au Ghana où la durée de suivi variait de 12 à 29 mois.

B. MALE à l'I.C.T.A. avait trouvé une durée moyenne de suivi de 2,5 mois.

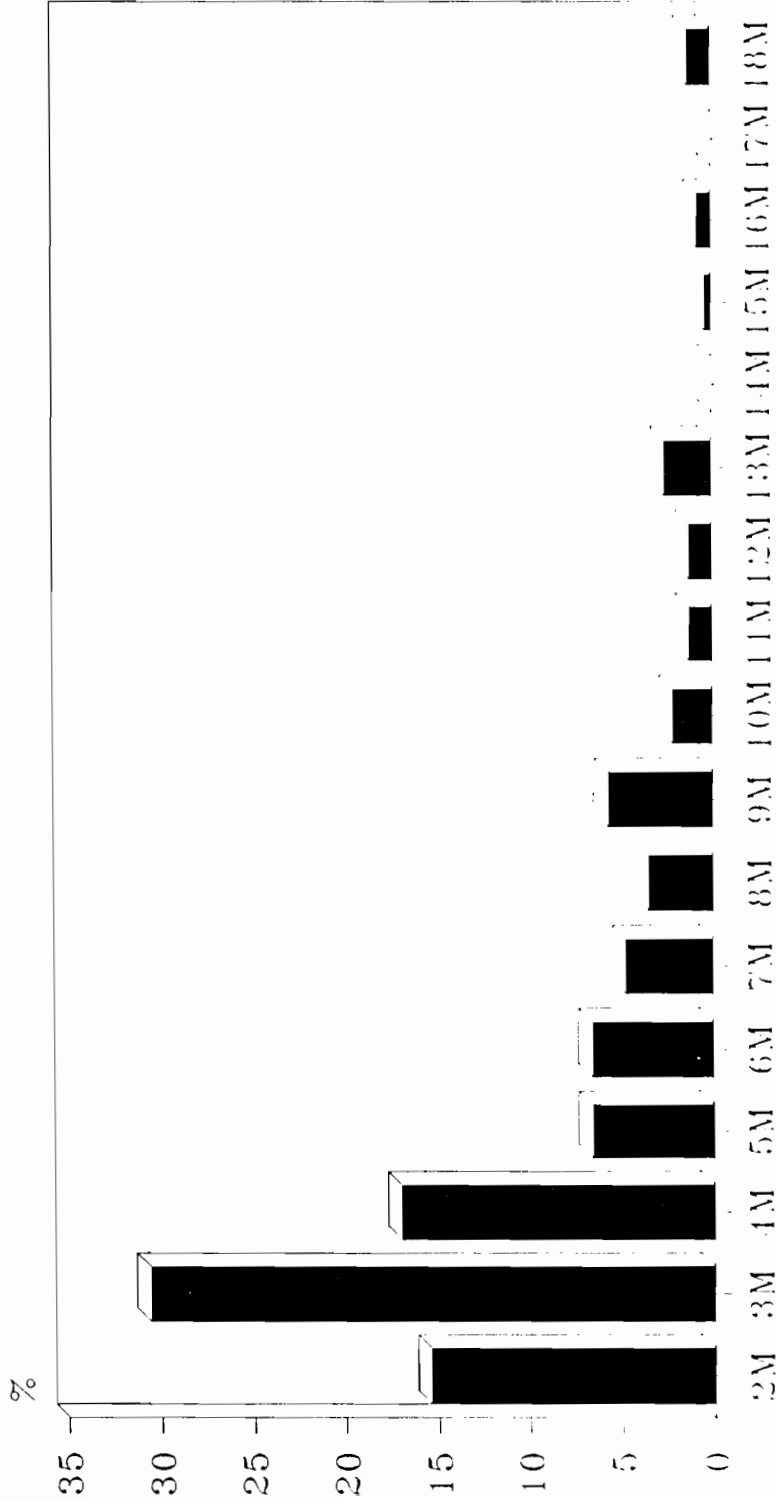
L'amélioration constaté au cours de nos résultats peut s'expliquer par la provenance des patients (84% vivent à Bamako et banlieue), du délai cours d'hospitalisation, aussi à cause du protocole instauré.

Résidence > 20 Kms de l'hôpital



Graphe 3

Durée du suivi



Suivi

■ Graphe 5

6.2. mesures rendant applicable l'EEC ICP en zone sahélienne

Les résultats optiques obtenus après EEC et ICP sont bien meilleurs et bien plus satisfaisants que ceux de l'aphaque sans lunette. La baisse du prix des implants (25 US\$), des produits tels que l'hydroxy methyl cellulose (1 US\$) rendent grande la tentation d'appliquer cette technique à tout le monde sans distinction, dans les centres hospitaliers des pays défavorisés. La rareté de l'issue du vitré (1,2%) est également un facteur psychologique qui pousse le chirurgien à ne faire que des EEC.

En zone subsahélienne il faut garder à l'esprit les evidences suivantes:

- le patient a de grande chance de repartir et de ne jamais plus être surveillé.
- les moyens techniques sont limités par le budget de la santé et des populations.
- l'équipement en lunette n'est pas réalisé ni réaliste.
- une hospitalisation de courte durée
- une anesthésie locale
- avoir un risque de capsulose le plus faible possible
- ne pas avoir besoin de contrôler l'astigmatisme et de revoir le patient pour couper les fils.
- opérer avec le minimum de produits consommables

Pour cela il faut obtenir:

- une cicatrice rapide, solide, non astigmatogène.
- un nettoyage facile et exhaustif des masses de cristallin
- un recours minimum aux produits visqueux

Il faut donc prendre certaines précautions tant au niveau du choix des patients à implanter qu'au niveau de la technique à adopter.

Choix des patients

Tous les adultes résidents de la ville et d'un rayon de 20 km peuvent bénéficier de la chirurgie classique de l'EEC-ICP sans restriction anatomique des indications. Pour ceux qui vivent en zone rurale lointaine, le choix sera surtout fonction de la maturité de la cataracte.

Technique à adopter.

Elle doit concilier la sécurité et l'économie et passe d'abord par une bonne préparation.

-Trois conditions préalables sont nécessaires à la réalisation d'une bonne extraction extracapsulaire: la dilatation maxima et durable de la pupille, l'hypotonie vitréenne et l'analgésie akinésie.

-La première est indispensable pour contrôler la capsulotomie et l'aspiration des masses cristalliniennes. Elle doit être en partie réversible au moment de l'implantation pour ne pas gêner le passage de l'implant par une trop grande dilatation.

-La seconde est nécessaire pour pouvoir introduire à l'intérieur de la chambre antérieure des instruments et l'implant sans léser l'endothélium cornéen.

-La dernière conditionne l'absence de clignement et l'immobilité du globe

NOUS RECOMMANDONS 10 MESURES:

1- choisir les cataractes complètes blanches pour réduire le risque de capsulose en dessous de 10%. Cela ne concerne qu'environ les 2/3 des patients qui viennent se faire opérer.

2- répéter l'instillation de collyre MYDRIATICUM et de NEOSYNEPHRINE 1/2h avant l'intervention, c'est à dire au moment où le malade précédent entre dans le bloc et ne plus le faire ensuite.

3- comprimer le globe et la région péri-oculaire par massage du globe et de l'orbite, ou par compression douce à l'aide d'une balle en caoutchouc et d'un bandeau pendant 10 minutes, ou mieux encore par un brassard avec ballonnet à pression contrôlable.

4- infiltrer par voie latérobulbaire un mélange de XYLOCAINE et de MARCAINE qui après compression diffuse largement dans les tissus.

5- inciser, sous périotomie conjonctivale, la sclère juxta limbique sur 120° de façon à obtenir une tranche de section oblique. L'auvent cornéo-scléral plus large que dans une incision cornéenne pure, garde une chambre mieux formée, retient plus facilement la bulle d'air au moment de l'implantation, cicatrise rapidement de façon solide, car cette voie d'abord est assez hémorragique compte tenu de la fréquence de séquelle de trachome, n'induit qu'un astigmatisme négligeable, évite la synéchie de l'iris dans l'incision.

6- réduire la largeur de l'incision par 1 ou 2 points de suture suffisamment pour laisser passer l'implant et permet de travailler comme en chambre fermée.

7- aspirer les masses avec la méthode du push pull qui ne nécessite pas l'emploi de matériel de perfusion, qui réalise un véritable pelage des masses équatoriales.

8- remplir en partie la chambre antérieure avec une bulle d'air au moment de l'implantation qui maintient la chambre formée

9- repousser, uniquement au besoin, la bulle d'air par injection au niveau de l'incision d'une petite quantité d'HYDROXY METHYL CELLULOSE

10- resserrer la pupille après la mise en place de l'implant par injection camérulaire d'une solution de Chlorhydrate de PILOCARPINE en vue d'obtenir une pupille ronde controlable avant la fin de l'intervention.

X-CONCLUSION

Il existe un compromis entre le bien être des opérés des populations défavorisées d'une part et les exigences de la chirurgie sophistiquée moderne. L'évolution des techniques chirurgicales et de leurs coûts finit toujours par faire apparaître la meilleure d'entre elles au sein même de ces communautés les moins favorisées. Les gains pour les patients sont tels qu'il revient aux Ophtalmologistes eux mêmes de décider s'ils peuvent l'appliquer au prix d'adaptations tenant compte de tous les paramètres éthiques et de santé publique. L'extraction extra-capsulaire suivie d'une implantation en chambre postérieure peut et doit être réalisée au bénéfice des plus pauvres dans la mesure où elle prouve qu'elle peut l'être sans danger. Avec les moyens actuels et en réservant l'indication aux seules cataractes blanches on peut faire bénéficier de l'implantation les populations éloignées des centres urbains, avec un risque de capsulose voisin de 10%.

RESUME

229 cas de cataractes opérées par la technique d'extraction extra-capsulaire avec implant de chambre postérieure ont été étudiés de façon restrospective de Aout 1991 à Janvier 1993 à l'IOTA de Bamako. La fréquence des opacités capsulaires pré-existantes à l'intervention était de 14%. La fréquence de la capsulose secondaire était de 10.2% après 7 mois de recul et semblait ne plus augmenter ensuite. Seuls 10% des cas de capsulose étaient arrivés au stade d'indication de capsulotomie. L'acuité visuelle sans correction était égale ou supérieure à 2/10 dans 89% des cas. La durée d'hospitalisation était augmentée en moyenne de 1.3 jour. Plus de la moitié des interventions ont comporté une ou plusieurs difficultés techniques. 10 mesures sont recommandées pour que cette technique, dont les résultats visuels sont très satisfaisants, soit applicables en zone sahélienne.

ANNEXE-2

FICHE DE SUIVI DES OPERES AVEC IMPLANT

(X)= oui ()= non

NUMERO REGISTRE OPERATOIRE() DATE INTERVENTION(/ /)
 DATE SORTIE(/ /) OD() OG()
 NOM() PRENOM()
 AGE() SEXE() PROFESSION()
 RESIDENCE < 20km() RESIDENCE > 20km () de BKO()
 SEG() MOPT() KAYES() SIKAS() GAO() TOM()
 DATE DE L'EXAMEN JJ/MM (/)(/)(/)

HYPERHEMIE () () ()
 DOULEUR () () ()
 CORNEE .normale () () ()
 .oedème < 1/3 surface () () ()
 .oedème > 1/3 surface () () ()
 .marginal () () ()
 .central () () ()
 CHAMBRE ANTER. .normale () () ()
 .diminution profondeur () () ()
 .tyndall inflammatoire () () ()
 .hypopion () () ()
 .panophtalmie () () ()
 PUPILLE .ronde () () ()
 .mobile () () ()
 .déformée:à quelle heure? () () ()
 .non mobile () () ()
 .synéchie () () ()
 .membranule () () ()
 .bloc pupillaire () () ()
 IMPLANT .centré () () ()
 .propre () () ()
 .décentré () () ()
 .précipités inflammatoire () () ()
 CAPSULE POST transparente () () ()
 .opacité <1/3 () () ()
 .opacité >1/3 () () ()
 PRESSION OCULAIRE mmHg () () ()
 VITRE .transparent () () ()
 .non transparent () () ()
 FOND D'OEIL .bien vu () () ()
 .que papille et gros vx () () ()
 .non visible () () ()

ASTIGMATISME sans fils () () ()
 AV FINALE.sans correc. (/10)(/10)(/10)
 .avec correction (/10)(/10)(/10)
 .formule cylindre () () ()
 .formule sphère () () ()

REMARQUES (texte libre):

BIBLIOGRAPHIE

- [1] Argento-C; Nunez-E; Wainsztein-R
Incidence of postoperative posterior capsular opacification with types of senile cataracts.
J-Cataract-Refract-Surg. 1992 Nov; 18(6): 586-8
- [2] Aron-Rosa-DS; Aron-JJ
Effect of preoperative YAG laser anterior capsulotomy on the incidence of posterior capsule opacification: ten year follow-up.
J-Cataract-Refract-Surg. 1992 Nov; 18(6): 559-61
- [3] Werblin-TP
Astigmatism after cataract extraction: 6-year follow up of 6.5- and 12- millimeter incisions.
Refract-Corneal-Surg. 1992 Nov-Dec; 8(6): 448-58
- [4] Olsen-T; Logstrup-N; Olesen-H; Corydon-L
Using the surgical result in the first eye to calculate intraocular lens power for the second eye.
J-Cataract-Refract-Surg. 1993 Jan; 19(1): 36-9
- [5] Lewallen-S; LeMeasurier-RT
Extracapsular cataract extraction in developing countries [letter]
Arch-Ophthalmol. 1993 Jan; 111(1): 18-9
- [6] Sveinsson-O
Fibrillography in a pseudophakic eye.
Production of fibrils by remnants of the lens capsule.
Acta-Ophthalmol-Copenh. 1992 Dec; 70(6): 806-13
- [7] Psilas-K; Kalogeropoulos-C; Loucatzicos-E; Asproudis-I; Petroutsos-G
The effect of indomethacin, diclofenac and flurbiprofen on the maintenance of mydriasis during extracapsular cataract extraction.
Doc-Ophthalmol. 1992; 81(3): 293-300
- [8] Apple-DJ; Solomon-KD; Tetz-MR; Assia-EI; Holland-EY; Legler-UF; Tsai-JC; Castaneda-VE; Hoggatt-JP; Kostick-AM
Posterior capsule opacification.
Surv-Ophthalmol. 1992 Sep-Oct; 37(2): 73-116
- [9] Kappelhof-JP; Vrensen-GF
The pathology of after-cataract. A minireview.
Acta-Ophthalmol-Suppl. 1992(205): 13-24
- [10] Argento-C; Nunez-E; Wainsztein-R
Incidence of postoperative posterior capsular opacification with types of senile cataracts.
J-Cataract-Refract-Surg. 1992 Nov; 18(6): 586-8

- [11] Johansen-J; Theodorsen-FP; Corydon-L
Visual outcome following complicated extracapsular cataract extraction.
J-Cataract-Refract-Surg. 1992 Nov; 18(6): 577-81
- [12] Barraquer-J
Cataract surgery and IOL implantation. More than 40 years of personal experience. My present criteria and considerations.
Doc-Ophthalmol. 1992; 81(3): 267-80
- [13] Apple-DJ; Solomon-KD; Tetz-MR; Assia-EI; Holland-EY; Legler-UF; Tsai-JC; Castaneda-VE; Hoggatt-JP; Kostick-AM
Posterior capsule opacification.
Surv-Ophthalmol. 1992 Sep-Oct; 37(2): 73-116
- [14] Shah-NA; Adrianwala-SD; Gondhalekar-NA
Intra-ocular lens implantation after vitreous loss.
J-Postgrad-Med. 1991 Oct; 37(4): 205-8
- [15] Gimbel-HV; Raanan-MG; DeLuca-M
Effect of suture material on postoperative astigmatism.
J-Cataract-Refract-Surg. 1992 Jan; 18(1): 42-50
- [16] Assia-EI; Apple-DJ; Lim-ES; Morgan-RC; Tsai-JC
Removal of viscoelastic materials after experimental cataract surgery in vitro.
J-Cataract-Refract-Surg. 1992 Jan; 18(1): 3-6
- [17] Kodama-T; Hayasaka-S; Setogawa-T
Practically corrected visual acuity after extracapsular cataract extraction with or without intraocular lens implantation.
Ophthalmologica. 1992; 204(4): 179-83
- [18] Downing-JE
Ten-year follow up comparing anterior and posterior chamber intraocular lens implants.
Ophthalmic-Surg. 1992 May; 23(5): 308-15
- [19] Steuhl-KP; Marahrens-P; Frohn-C; Frohn-A
Intraocular pressure and anterior chamber depth before and after extracapsular cataract extraction with posterior chamber lens implantation.
Ophthalmic-Surg. 1992 Apr; 23(4): 233-7
- [20] Ozmen-A; Guthoff-R; Winter-R; Draeger-J
Comparative studies of the use of viscoelastic substances in cataract surgery. A randomized study
TG: Vergleichende Untersuchungen zum Einsatz von visko-elastischen Substanzen in der Kataraktchirurgie. Eine randomisierte Studie.
Flin-Monatsbl-Augenheilkd. 1992 Mar; 200(3): 171-4

- [21] Brian-G; Hollows-F
A "development aid" approach to Third World surgical blindness. *Ophthalmic-Surg.* 1992 Jan; 23(1): 64-5
- [22] Welsh-NH
Extracapsular cataract extraction with and without intra-ocular lenses in black patients.
S-Afr-Med-J. 1992 Apr 4; 81(7): 357-60
- [23] Egbert-PR; Buchanan-M
Results of extracapsular cataract surgery and intraocular lens implantation in Ghana [see comments]
Comment in: *Arch Ophthalmol* 1991 Dec;109(12):1665-6
Arch-Ophthalmol. 1991 Dec; 109(12): 1764-8
- [24] Ruit-S; Robin-AL; Pokhrel-RP; Sharma-A; DeFaller-J
Extracapsular cataract extraction in Nepal. 2-year outcome
[see comments]
Comment in: *Arch Ophthalmol* 1991 Dec;109(12):1665-6
Arch-Ophthalmol. 1991 Dec; 109(12): 1761-3
- [25] Ruit-S; Robin-AL; Pokhrel-RP; Sharma-A; DeFaller-J;
Maguire-FT
Long-term results of extracapsular cataract extraction and posterior chamber intraocular lens insertion in Nepal.
Trans-Am-Cphthalmol-Soc. 1991; 89: 59-72; discussion 72-6
- [26] Spitznas-M; Werdermann-D
Visual results of extracapsular cataract surgery with posterior chamber lenses]
TO: Visusresultate der extrakapsularen Kataraktchirurgie mit Hinterkammerlinsen.
Klin-Monatsbl-Augenheilkd. 1991 Apr; 198(4): 255-7
- [27] Ruit-S; Robin-AL; Pokhrel-RP; Sharma-A; DeFaller-J;
Maguire-FT
Long-term results of extracapsular cataract extraction and posterior chamber intraocular lens insertion in Nepal.
Trans-Am-Cphthalmol-Soc. 1991; 89: 59-72; discussion 72-6
- [28] Programme for the Prevention of Blindness, World Health Organization, Geneva, Switzerland.
Use of intraocular lenses in cataract surgery in developing countries: memorandum from a WHO meeting.
Bull-World-Health-Organ. 1991; 69(6): 657-66

- [29] Spitznas-M; Werdermann-D; Ohlhorst-D
 Refraction after cataract surgery with posterior chamber lenses
 TO: Refraktion nach Kataraktoperation mit Hinterkammerlinse.
 Klin-Monatsbl-Augenheilkd. 1991 Aug; 199(2): 96-8
- [30] Mehta-MR; Dada-VK; Singh-AK
 Why go endocapsular?
 AD: Dr. Rajendra Prasad Centre for Ophthalmic Sciences, All India Institute of Medical Sciences, New Delhi.
 Indian-J-Ophthalmol. 1991 Apr-Jun; 39(2): 53-4
- [31] Ma-ZZ; Momose-A
 Refractive regression after intraocular lens implantation
 Chung-Hua-Yen-Ko-Tsa-Chih. 1991 May; 27(3): 157-9
- [32] Wang-LQ
 Surgical treatment of senile cataract in the immature stage
 Chung-Hua-Yen-Ko-Tsa-Chih. 1991 Nov; 27(6): 354-5
- [33] Hykin-FG; Gardner-ID; Corbett-MC; Cheng-H
 Primary or secondary anterior chamber lens implantation after extracapsular cataract surgery and vitreous loss.
 Eye. 1991; 5 (Pt 6): 694-8
- [34] Becker-HU; Pham-DT; Wollensak-J
 Capsular membranes: a risk factor for cataract operation?
 TO: Kapselhautchen: Ein Risikofaktor für die Kataraktoperation?
 Fortschr-Ophthalmol. 1991; 88(3): 271-3
- [35] Brazitikos-PD; Roth-A
 Iris modifications following extracapsular cataract extraction with posterior chamber lens implantation.
 J-Cataract-Refract-Surg. 1991 May; 17(3): 269-80
- [36] Davis-PM; Campbell-DM; Jacoby-BG
 Ciliary sulcus anatomical dimensions.
 Cornea. 1991 May; 10(3): 244-8
- [37] Smith-G; Lu-CW
 Peripheral power errors and astigmatism of eyes corrected with intraocular lenses.
 Optom-Vis-Sci. 1991 Jan; 68(1): 12-21
- [38] Kattan-HM; Flynn-HW Jr; Pflugfelder-SC; Robertson-C; Forster-RK
 Nosocomial endophthalmitis survey. Current incidence of infection after intraocular surgery [see comments]
 CM: Comment in: Ophthalmology 1991 Aug;98(8):1147-8
 Ophthalmology. 1991 Feb; 98(2): 227-38

- [39] Ruit-S; Brian-G; Hollows-F
On the practicalities of eye camp cataract extraction and
intraocular lens implantation in Nepal.
Ophthalmic-Surg. 1990 Dec; 21(12): 862-5
- [40] Intraocular lens complications.
AU: Lorusso-V; Moramarco-A; Pacella-E; Balacco-Gabrieli-C
Ann-Ophthalmol. 1990 Oct; 22(10): 377-81
- [41] Fe'er-J; Wood-M
Intraocular lens implantation in developing countries.
J-Cataract-Refract-Surg. 1990 Sep; 16(5): 621-3
- [42] Baranyovits-P
Stabilisation of refraction following extracapsular
cataract extraction.
Br-J-Ophthalmol. 1990 Aug; 74(8): 486-9
- [43] Breebaart-AC; Nuyts-RM; Pels-E; Edelhauser-HF; Verbraak-FD
Toxic endothelial cell destruction of the cornea after
routine extracapsular cataract surgery.
Arch-Ophthalmol. 1990 Aug; 108(8): 1121-5
- [44] Frezzotti-R; Caporossi-A
Pathogenesis of posterior capsular opacification. Part I.
Epidemiological and clinico-statistical data.
J-Cataract-Refract-Surg. 1990 May; 16(3): 347-52
- [45] Chumbley-LC; Morgan-AM; Musallam-I
Hydroxypropyl methylcellulose in extracapsular cataract
surgery with intraocular lens implantation: intraocular
pressure and inflammatory response.
Eye. 1990; 4 (Pt 1): 121-6
- [46] A.Borzeix, C.RIVAUD, A.LAM, J.M.ANCEL, X.RUFFIN, M.FAYE,
C.M.SECK
L'implantation de chambre postérieure en Afrique noire. A
propos de 150 cas.
J. Fr. Ophtal. 1993,16, 12, 663-667

NOM : KEITA

PRENOMS : Etienne

TITRE de la THESE : "L'EXTRACTION EXTRACAPSULAIRE AVEC IMPLANT DE CHAMBRE POSTERIEURE EN AFRIQUE"
(229 cas à l'I.O.T.A. de BAMAKO)

ANNEE : 1992 - 1993

VILLE de Soutenance : BAMAKO

Pays d'Origine : MALI

LIEU DE DEPOT : BIBLIOTHEQUE Ecole Nationale de Médecine et de Pharmacie

SECTEUR D'INTERET : Ophtalmologie Chirurgie de la Cataracte

RESUME :

229 cas de cataractes opérées par la technique d'extraction extra-capsulaire avec implant de chambre postérieure ont été étudiés de façon restrospective de Août 1991 à Janvier 1993 à l'I.O.T.A. de Bamako. La fréquence des opacités capsulaires pré existantes à l'intervention était de 14%. La fréquence de la capsulose secondaire était de 10.2% après 7 mois de recul et semblait ne plus augmenter ensuite. Seuls 10% des cas de capsulose étaient arrivés au stade d'indication de capsulotomie. L'acuité visuelle sans correction était égale ou supérieure à 2/10 dans 89% des cas. La durée d'hospitalisation était augmentée en moyenne de 1.3 jour. Plus de la moitié des interventions ont comporté une ou plusieurs difficultés techniques. 10 mesures sont recommandées pour que cette technique, dont les résultats visuels sont très satisfaisants, soit applicables en zone sahélienne.

(6) MOTS-CLES :
- Extraction Extracapsulaire
- Implant de chambre postérieure
- Suivi
- Coût
- Capsulose secondaire
- Faisabilité

SERMENT D'HIPPOCRATE

En présence des Maîtres de cette Faculté, de mes chers condisciples, devant l'effigie d'Hippocrate, je promets et je jure, au nom de l'Etre fidèle aux lois de l'honneur et de la probité dans l'exercice de la Médecine.

Je donnerai mes soins gratuits à l'indigent et n'exigerai jamais un salaire au-dessus de mon travail, je ne participerai à aucun partage clandestin d'honoraires.

admis dans l'intérieur des maisons, mes yeux ne verront pas ce qui se passe, ma langue taira les secrets qui me seront confiés et mon état ne servira pas à corrompre les mœurs, ni à favoriser le crime.

Je ne permettrai pas que des considérations de religion, de nation, de race, de parti ou de classe sociale viennent s'interposer entre mon devoir et mon patient.

Je garderai le respect absolu de la vie humaine dès la conception.

Même sous la menace, je n'admettrai pas de faire usage de mes connaissances médicales contre les lois de l'humanité.

respectueux et reconnaissant envers mes Maîtres, je rendrai à leur enfants l'instruction que j'ai reçue de leur père.

Que les hommes m'accordent leur estime si je suis fidèle à mes promesses.

Que je sois couvert d'opprobre et méprisé de mes confrères si j'y manque.