

MINISTERE DE L'EDUCATION
NATIONALE

REPUBLIQUE DU MALI
UN PEUPLE UN BUT UNE FOI

UNIVERSITE DU MALI

FACULTE DE MEDECINE DE PHARMACIE
ET D'ONTO-STOMATOLOGIE

ANNEE UNIVERSITAIRE 2001 – 2002

N° 79...1

**APPORT DE L'IMAGERIE MEDICALE
DANS LA PRISE EN CHARGE DES
NODULES DE LA THYROIDE**

THESE

Présentée et soutenue publiquement le 2002
Devant la Faculté de Médecine de Pharmacie et
d'Odontostomatologie

Par

Monsieur : COULIBALY Amadou

Pour obtenir le grade de Docteur en Médecine (diplôme d'état)

JURY

Président : Pr. TRAORE Issa
Membres : Pr. KOUMARE Abdel Karim
Dr SIDIBE Aïssata Traore
Directeur : Dr SIDIBE Siaka

FACULTE DE MEDECINE, DE PHARMACIE ET D'ODONTO-STOMATOLOGIE
ANNEE UNIVERSITAIRE 2001 - 2002

ADMINISTRATION

DOYEN : MOUSSA TRAORE - PROFESSEUR

1^{ER} ASSESSEUR : AROUNA KEITA † MAITRE DE CONFERENCES AGREGE

2^{EME} ASSESSEUR : ALHOUSSEYNI AG MOHAMED - MAITRE DE CONFERENCES AGREGE

SECRETAIRE PRINCIPAL YENIMEGUE ALBERT DEMBELE - MAITRE DE CONFERENCES AGREGE

AGENT COMPTABLE : YEHIHA HIMINE MAIGA - CONTROLEUR DE TRESOR

LES PROFESSEURS HONORAIRES

Mr Aliou BA	Ophthalmologie
Mr Bocar SALL	Orthopédie Traumatologie - Secourisme
Mr Souleymane SANGARE	Pneumo-phtisiologie
Mr Yaya FOFANA	Hématologie
Mr Mamadou L. TRAORE	Chirurgie Générale
Mr Balla COULIBALY	Pédiatrie
Mr Mamadou DEMBELE	Chirurgie Générale
Mr Mamadou KOUMARE	Pharmacognosie
Mr Mohamed TOURE	Pédiatrie
Mr Ali Nouhoum DIALLO	Médecine interne
Mr Aly GUINDO	Gastro-Entérologie

LISTE DU PERSONNEL ENSEIGNANT PAR D.E.R. & PAR GRADE

D.E.R. CHIRURGIE ET SPECIALITES CHIRURGICALES

1. PROFESSEURS

Mr Abdel Karim KOUMARE	Chirurgie Générale
Mr Sambou SOUMARE	Chirurgie Générale
Mr Abdou Alassane TOURE	Orthopédie - Traumatologie, Chef de D.E.R.
Mr Kalilou OUATTARA	Urologie

2. MAITRES DE CONFERENCES AGREGES

Mr Amadou DOLO	Gynéco-Obstétrique
Mr Djibril SANGARE	Chirurgie Générale
Mr Abdel Kader TRAORE Dit DIOP	Chirurgie Générale
Mr Alhousseini Ag MOHAMED	O.R.L.
Mr Abdoulaye DIALLO	Anesthésie - Réanimation
Mr Gangaly DIALLO	Chirurgie Viscérale

3. MAITRES DE CONFERENCES

Mme SY Aïssata SOW	Gynéco-Obstétrique
Mr Salif DIAKITE	Gynéco-Obstétrique

4. MAITRES ASSISTANTS

Mme DIALLO Fatimata S. DIABATE	Gynéco-Obstétrique
Mr. Mamadou TRAORE	Gynéco-Obstétrique
Mr Sadio YENA	Chirurgie Générale

D.E.R. DES SCIENCES PHARMACEUTIQUES

1. PROFESSEUR

Mr Boubacar Sidiki CISSE

Toxicologie

2. MAITRES DE CONFERENCES AGREGES

Mr Arouna KEITA †
Mr Ousmane DOUMBIA
Mr Flabou BOUGOUDOGO

Matière Médicale
Pharmacie Chimique
Bactériologie - Virologie

3. MAITRES DE CONFERENCES

Mr Boukassoum HAIDARA
Mr Elimane MARIKO
Mr Massa SANOGO

Législation
Pharmacologie, Chef de D.E.R.
Chimie Analytique

4. MAITRES ASSISTANTS

Mr Drissa DIALLO
Mr Alou KEITA
Mr Ababacar I. MAIGA
Mr Yaya KANE

Matières Médicales
Galénique
Toxicologie
Galénique

D.E.R. DE SANTE PUBLIQUE

1. PROFESSEUR

Mr Sidi Yaya SIMAGA

Santé Publique, Chef de D.E.R.

2. MAITRE DE CONFERENCES AGREGE

Mr Moussa A. MAIGA

Santé Publique

3. MAITRES DE CONFERENCES

Mr Yanick JAFFRE
Mr Sanoussi KONATE

Anthropologie
Santé Publique

4. MAITRES ASSISTANTS

Mr Bocar G. TOURE
Mr Adama DIAWARA
Mr Hamadoun SANGHO
Mr Massambou SACKO

Santé Publique
Santé Publique
Santé Publique
Santé Publique

D.E.R. DE MEDECINE ET SPECIALITES MEDICALES

1. PROFESSEURS

Mr Abdoulaye Ag RHALY
Mr Mamadou K. TOURE
Mr Mahamane MAIGA
Mr Baba KOUMARE
Mr Moussa TRAORE
Mr Issa TRAORE
Mr Mamadou M. KEITA
Mr Hamar A. TRAORE

Médecine Interne
Cardiologie
Néphrologie
Psychiatrie, Chef de DER
Neurologie
Radiologie
Pédiatrie
Médecine Interne

2. MAITRES DE CONFERENCES AGREGES

Mr Toumani SIDIBE
Mr Bah KEITA
Mr Boubacar DIALLO
Mr Dapa Aly DIALLO
Mr Somita KEITA
Mr Moussa Y. MAIGA
Mr Abdel Kader TRAORE

Pédiatrie
Pneumo-Phtisiologie
Cardiologie
Hématologie
Dermato-Leprologie
Gastro-entérologie
Médecine Interne

3. MAITRES ASSISTANTS

Mr Mamadou DEMBELE
Mr Mamady KANE
Mme Tatiana KEITA
Mr Diankiné KAYENTAO †
Mme TRAORE Mariam SYLLA
Mr Siaka SIDIBE
Mr Adama D. KEITA

Médecine Interne
Radiologie
Pédiatrie
Pneumo-Phtisiologie
Pédiatrie
Radiologie
Radiologie

4. ASSISTANTS CHEFS DE CLINIQUE

Mr Bou DIAKITE
Mr Bougouzié SANOGO
Mr Saharé FONGORO
Mr Bakoroba COULIBALY
Mr Kassoum SANOGO
Mr Seydou DIAKITE
Mme Habibatou DIAWARA
Mr Mamadou B. CISSE
Mr Arouna TOGORA
Mme SIDIBE Assa TRAORE

Psychiatrie
Gastro-entérologie
Néphrologie
Psychiatrie
Cardiologie
Cardiologie
Dermatologie
Pédiatrie
Psychiatrie
Endocrinologie

5. ASSISTANT

Mr Cheick Oumar GUINTO

Neurologie

5. ASSISTANTS CHEF DE CLINIQUE

Mr Abdoulaye DIALLO
Mr Mamadou L. DIOMBANA
Mr Sékou SIDIBE
Mr Abdoulaye DIALLO
Mr Filifing SISSOKO
Mr Tiéman COULIBALY
Mme TRAORE J. THOMAS
Mr Nouhoum ONGOIBA
Mr Zanafon OUATTARA
Mr Zimogo Zié SANOGO
Mr Adama SANGARE
Mr Youssouf COULIBALY
Mr Samba Karim TIMBO
Mme TOGOLA Fanta KONIPO
Mr Sanoussi BAMANI
Mr Doulaye SACKO
Mr Issa DIARRA
Mr Ibrahim ALWATA

Ophtalmologie
Stomatologie
Orthopédie. Traumatologie
Anesthésie - Réanimation
Chirurgie Générale
Orthopédie Traumatologie
Ophtalmologie
Anatomie & Chirurgie Générale
Urologie
Chirurgie Générale
Orthopédie - Traumatologie
Anesthésie - Réanimation
ORL
ORL
Ophtalmologie
Ophtalmologie
Gynéco-obstétrique
Orthopédie - Traumatologie

D.E.R. DE SCIENCES FONDAMENTALES

1. PROFESSEURS

Mr Daouda DIALLO
Mr Bréhima KOUMARE
Mr Siné BAYO
Mr Gaoussou KANOUTE
Mr Yéya T. TOURE
Mr Amadou DIALLO
Mr Moussa HARAMA
Mr Ogobara DOUMBO

Chimie Générale & Minérale
Bactériologie-Virologie
Anatomie-Pathologie-Histoembryologie
Chimie analytique
Biologie
Biologie **Chef de D.E.R.**
Chimie Organique
Parasitologie - Mycologie

2. MAITRES DE CONFERENCES AGREGES

Mr Yénimégué Albert DEMBELE
Mr Anatole TOUNKARA
Mr Amadou TOURE

Chimie Organique
Immunologie
Histoembryologie

3. MAITRES DE CONFERENCES

Mr Bakary M. CISSE
Mr Abdrahamane S. MAIGA
Mr Adama DIARRA
Mr Mamadou KONE

Biochimie
Parasitologie
Physiologie
Physiologie

4. MAITRES ASSISTANTS

Mr Mahamadou CISSE
Mr Sékou F.M. TRAORE
Mr Abdoulaye DABO
Mr Abdrahamane TOUNKARA
Mr Ibrahim I. MAIGA
Mr Benoît KOUMARE
Mr Moussa Issa DIARRA
Mr Amagana DOLO
Mr Kaourou DOUCOURE

Biologie
Entomologie médicale
Malacologie, Biologie Animale
Biochimie
Bactériologie - Virologie
Chimie Analytique
Biophysique
Parasitologie
Biologie

5. ASSISTANTS

Mr Mounirou BABY
Mr Mahamadou A. THERA

Hématologie
Parasitologie

CHARGES DE COURS & ENSEIGNANTS VACATAIRES

Mr N'Golo DIARRA
Mr Bouba DIARRA
Mr Salikou SANOGO
Mr Bokary Y. SACKO
Mr Sidiki DIABATE
Mr Boubacar KANTE
Mr Souleymane GUINDO
Mme DEMBELE Sirā DIARRA
Mr Modibo DIARRA
Mme MAIGA Fatoumata SOKONA
Mr Arouna COULIBALY
Mr Mamadou Bocary DIARRA
Mr Mahamadou TRAORE
Mr Souleymane COULIBALY
Mr Yaya COULIBALY

Botanique
Bactériologie
Physique
Biochimie
Bibliographie
Galénique
Gestion
Mathématiques
Nutrition
Hygiène du Milieu
Mathématiques
Cardiologie
Génétique
Psychologie Médicale
Législation

ENSEIGNANTS EN MISSION

Pr. A.E. YAPO
Pr. M. L. SOW
Pr. Doudou BA
Pr. M. BADIANE
Pr. Babacar FAYE
Pr. Eric PICHARD
Pr. Mounirou CISS
Dr. G. FARNARIER
Pr. Amadou Papa DIOP

BIOCHIMIE
MED. LEGALE
BROMATOLOGIE
PHARMACIE CHIMIQUE
PHARMACODYNAMIE
PATHOLOGIE INFECTIEUSE
HYDROLOGIE
PHYSIOLOGIE
BIOCHIMIE

DEDICACES

ET

REMERCIEMENTS

DEDICACES

Je dédie ce travail :

- **Au tout puissant ALLAH (SWA) notre créateur.**
- **A feu mes grands-parents.**
- **A mon père : Boubacar N'gelin.**
- **A ma mère Djokoun Diarra.**
- **A monsieur Mahamadou Kante et sa famille.**
- **A mon beau-frère : Zan Dossaye Diarra.**
- **A tous mes oncles et tantes.**
- **A mes sœurs, frères et neveux.**
- **A toute ma promotion.**
- **A tous mes amis.**
- **A tous les braves paysans de Bougouni.**
- **Et à tous ceux qui de loin ou de près ont contribué à faire de moi ce que je suis aujourd'hui.**

A mes grands-parents : feu Gonkòrò Coulibaly et feu Garantigui Diarra.

Je n'ai pas eu la chance de faire votre connaissance. Mais certainement ce travail est le résultat de votre bénédiction. Vous êtes des mémoires vivantes à travers vos petits-fils. Que vos âmes reposent en paix !

A mon père : Boubacar N'gelin coulibaly

Le serment de triomphe que tu m'as adressé au début de mes études en médecine à été une source de motivation permanente et profonde pour mes études. Ce document est le travail d'une éducation rigoureuse et sévère que tu as si bien inculqué à ma personne. Puisse cela te rassure de l'intelligence que nous avons héritée de toi.

Que Dieu t'apporte beaucoup de bonheur et longévité !

A ma mère : Djokoun DIARRA

Merci de ton amour fidèle et tendre, ta simplicité, ton esprit de pardon ont fait de moi ce que je suis aujourd'hui. Tes prières incessantes te donnent raison aujourd'hui.

Puisse ce travail essuyer les larmes de ta souffrance. Que Dieu t'accorde longue vie !

A ma tante Doussou COULIBALY

Tes bénédictions m'ont certainement accompagné tout au long de ce parcours. Trouvez ici l'expression de mon profond respect et ma constante disponibilité. Longue vie à toi chère tante.

A mes frères et sœurs : Fatoumata, Sali, Sitan, Mady, Makan, Djènèbou, Hamidou, Mohamed, Mamou, Samba, Check Oumar, Harouna, Aminata COULIBALY.

Restons unis et solidaires. Que Dieu nous donne longue vie et bonne santé afin de subvenir aux essentiels de nos parents.

Trouvez ici l'expression de ma profonde reconnaissance.

A Monsieur *Mamadou KANTE* et sa Famille

Merci de m'avoir accepté sans détour. Votre humanisme et votre extrême bonté sont assez touchant. Ce travail est aussi le vôtre.

Merci pour l'estime placé en moi. Que Dieu t'accorde longue vie et beaucoup de bonheur ! **A mon beau-frère *Zan Dossaye DIARRA***

Merci pour tout ce que tu as fait nous. Tu es parmi les rares hommes que je n'oublierai jamais dans ma vie. Ce travail te comble certainement.

A ma chère Fiancée *Hawa DIAKITE*

Ton amour gratuit, ta sincérité, soutien moral et matériel ont été pour moi une source de motivation pour l'accomplissement de ce travail, qui est aussi le tien. Trouves ici l'expression de ma profonde gratitude. Que le Tout puissant nous accorde le moyen nécessaire pour consolider notre union !

REMERCIEMENTS

Mes remerciements :

A tous les agents du service de radiologie de l'Hôpital du Point «G» particulièrement Docteur **Adama Diaman KEITA**, Docteur **Mahamadou TOURE** : ce travail est le résultat de votre générosité, votre disponibilité, votre simplicité, votre esprit scientifique et la rigueur dans le travail. Vous avez été pour nous des Maîtres exemplaires. Trouvez ici ma profonde reconnaissance.

Au Majore Tounkò DIAKITE, Issa SAMAKE, Kalifa MALLE, Kariba SINAYOKO, Modibo TRAORE, Sekolo DAOU, Ami BOUARE, Hawa NIARE, Bakary NIARE, Fotigui TRAORE, Zoumana NIARE.

Merci pour votre bonne collaboration et de votre soutien.

A nos Aînés Dr Samba TRAORE, Dr Abdoulaye DIARRA, Dr Mamadou CISSE et au Dr Elizabeth ATA.

A mes collègues Abdoulaye DIAWARA dit SAPRO, Dr Yaya DIARRA, Idrissa DIABATE, Boubacar FOFANA et Romain.

A mes collègues internes de promotion Mamadou MARIKO, Mahamadou GUINDO, Bakary SIDIBE, Soumela DEMBELE. Trouvez ici l'expression de mes sentiments les plus distingués.

A la Faculté de Médecine de Pharmacie et d'Odontostomatologie du Mali.

A l'Hôpital du Point «g »

A tous mes cadets internes et étudiants

A tous ceux qui, de loin ou de près ont contribué à la réalisation de ce travail. Trouvez ici toute ma gratitude et ma constante disponibilité.

A NOTRE JURY DE THESE

A monsieur Issa TRAORE Professeur de radiologie, directeur général de l'hôpital du point G. (président du jury)

A monsieur Abdel Karim KOUMARE Professeur de chirurgie, d'anatomie et d'organogenèse, chef de service de chirurgie B de l'hôpital du point G. (maître et juge)

A Mme SIDIBE aïssata TRAORE Assistante chef de clinique, Endocrinologue au service de médecine interne.(maître et juge)

A monsieur Siaka SIDIBE Spécialiste de radiologie et de médecine nucléaire, chef de service de la radiologie et d'imagerie médicale de l'hôpital du point G.(Directeur de thèse)

Je suis fier que vous ayez accepté de juger mon travail. Soyez assuré de ma reconnaissance et de ma fidélité.

LISTE DES ABREVIATIONS

HPG : Hôpital du Point G

INRSP : Institut National de Recherche ne Santé Publique

IRM : Imagérie par Résonance Magnétique

OMS : organisation Mondiale de la Santé

TDM : Tomodensitométrie

T3 : Tri-iodothyronine

T4 : Tétr-iodothyronine

TSH : Thyro Stimuline Hypophysaire

TRH : Thyro Releasing Hypothalamique hormone

SOMMAIRE :

INTRODUCTION.

OBJECTIFS :

-OBJECTIF GENERAL.

-OBJECTIFS SPECIFIQUES.

I - GENERALITES :

1-LES RAPPELS ANATOMIQUES.

1.1. SITUATION.

1.2. MORPHOLOGIE.

1.3. DIMENSIONS.

1.4. ASPECTS MACROSCOPIQUES.

1.5. VASCULARISATION – INNERVATION.

1.6. RAPPORTS EN ECHOGRAPHIE DE LA THYROIDE.

2 – RAPPELS PHYSIOLOGIQUES :

2.1. APPORT EN IODE.

2.2. ACTION CELLULAIRE DES HORMONES.

3 –LES TECHNIQUES D'EXPLORATION.

3.1. ECHOGRAPHIE :

3.1.1. SEMIOLOGIE ECHOGRAPHIQUE.

3.1.2. ECHO-ANATOMIE DE LA THYROIDE.

3.2 SCINTIGRAPHIE :

3.2.1. TECHNIQUE ET APPLICATION.

3.2.2. LIMITES ET CONTRE INDICATIONS.

3.2.3. APPORT DE LA SCINTIGRAPHIE THYROIDIENNE.

II – METHODOLOGIE :

1. DUREE ET CADRE DE L'ETUDE.

2. patients.

2.1. CRITERES D'INCLUSION.

2.2. CRITERES DE NON-INCLUSION.

2.3. METHODES.

2.4. SUPPORTS.

III – RESULTATS :

1. DONNEES SOCIO-DEMOGRAPHIQUES.

2. DONNEES CLINIQUES ET BIOLOGIQUES.

3. DONNEES RADIOLOGIQUES.

IV – COMMANTAIRES ET DISCUSSION

V – CONCLUSION ET RECOMMANDATIONS

VI – REFERENCES BIBLIOGRAPHIQUES

VII ANNEXES

VIII RESUME

INTRODUCTION

I. INTRODUCTION

Le goître se définit comme une hypertrophie de la glande thyroïde ; cette hypertrophie peut être accompagnée de nombreux troubles métaboliques en rapport avec le fonctionnement de la glande.

Localement elle se traduit par une modification morphologique portant sur le parenchyme thyroïdien. Cette modification morphologique peut être diffuse simple ou associée à plusieurs nodules.

A distance il peut se traduire par une perturbation des hormones sécrétées par la glande thyroïde ; ces perturbations sont regroupées sous deux grands syndromes : le syndrome d'hyperthyroïdie et le syndrome d'hypothyroïdie.

Au Mali le problème se pose avec acuité car 80% de la population vivent dans un environnement pauvre en iode (population à risque). Il s'agit essentiellement des cinq premières régions et du district de Bamako c'est-à-dire les zones situées au sud du 14ème parallèle (39). Ainsi la prévalence moyenne du goître endémique au Mali est estimée à 30% (39), avec des zones d'hyper endémicité où elle atteint 60 voire 90% selon des recherches de l'Institut National de Recherche en Santé publique (INRSP) (1, 8, 30).

Au Mali, si les travaux ont concerné les aspects cliniques, immunologiques et épidémiologiques, très peu d'études ont été faites sur les aspects radiologiques de cette affection. C'est pour cette raison qu'il nous a paru intéressant de consacrer cette étude à ce sujet, dont les objectifs étaient :

OBJECTIFS

Objectif général :

Etudier la fréquence des anomalies morphologiques, et fonctionnelles grâce à l'imagerie médicale de la glande thyroïde à l'hôpital du point G.

Objectifs spécifiques :

- Etablir les particularités de la pathologie thyroïdienne sur le plan échographique au Mali.
- Décrire la sémiologie échographique des nodules thyroïdiens.
- Evaluer l'intérêt de l'imagerie dans la prise en charge des nodules thyroïdiens.
- Déterminer la sensibilité et la spécificité de l'échographie dans la prise en charge des nodules thyroïdiens.

RAPPPELS

I GENERALITES

1. Les rappels anatomiques

1.1 Situation :

La thyroïde est une glande à sécrétion interne située à la face antéro-inférieure du cou, dans la région sous-hyoïdienne.

1.2. Morphologie :

La thyroïde a la forme d'un papillon aux ailes étalées dont les lobes latéraux se situent au niveau de la moitié inférieure de la face latérale du cartilage thyroïde, du cartilage cricoïde et de la trachée.

Ses lobes sont réunis par un isthme étroit et mince. Celui ci peut parfois être surmonté d'une languette de tissu thyroïdien médian appelé lobe pyramidal ou pyramide de Lalouette.

1.3. Dimension :

Le volume de la thyroïde est un peu plus grand chez l'homme que chez la femme (33,21), il présente en outre, d'importantes variations individuelles.

Le corps thyroïde mesure :

3 à 7cm de long 3 à 4 cm de large et 1 a 2 cm d'épaisseur.

L'isthme mesure un centimètre de largeur et 1,5 cm de hauteur.

Le lobe droit est souvent plus grand que le lobe gauche (33,39).

Son poids moyen, chez l'adulte est de 25-30 grammes.

Le poids normal de la glande thyroïde est classiquement plus élevé au moment de la puberté et dans la période post - pubertaire(jusqu'à 25-30 ans). Après l'âge de 30 ans elle diminue progressivement de volume (21,33,39).

1.4. Aspects macroscopiques :

La thyroïde normale a une coloration brun-rouge sa consistance est molle et dépressive. Sa surface, apparemment lisse est en réalité légèrement mamelonnée, parfois interrompue par des sillons, voire des encoches.

La thyroïde est recouverte par une capsule conjonctive, sous la quelle se trouvent les vaisseaux thyroïdiens.

1.5. Vascularisation - Innervation :

a) Les artères :

La glande thyroïde est irriguée par trois groupes d'artère.

- Les artères thyroïdiennes supérieures
- L'artère thyroïdienne moyenne
- L'artère thyroïdienne inférieure

*** Les artères thyroïdiennes supérieures :**

Elles sont paires dont l'une naît de la carotide externe se subdivise en trois branches :

- Une branche interne descendant dans le versant interne du pôle supérieur avant de faire une anastomose sous-isthmique.
- Une branche postérieure qui s'anastomose avec une branche homologue venue de l'inférieure.
- Une branche externe : la plus grêle, irrigue la face externe du lobe.

***L'artère thyroïdienne moyenne :** Inconstante, elle naît de la crosse de l'aorte ou du tronc artériel brachio-céphalique pour se terminer dans l'isthme.

Par leur anastomose sous isthmique et postérieure, les artères constituent un véritable cercle artériel péri-thyroïdien

***L'artère thyroïdienne inférieure :** Branche la plus interne du tronc bicervico-scapulaire, elle se divise à la face postérieure du pôle inférieur du lobe latéral en trois branches :

- Une branche inférieure qui forme l'anastomose sous-isthmique.
- Une branche postérieure qui forme l'anastomose longitudinale rétro -lobaire.
- Une branche interne, flexueuse cheminant dans l'épaisseur du ligament latéral et pénétrant la face interne du lobe.

Elle abandonne des branches à la trachée et à l'œsophage.

La glande thyroïde est l'organe le plus irrigué de l'organisme (56ml de sang par minute pour 10g de thyroïde contre 15ml pour 10g de tissu rénal et 1,2ml pour 10g de muscle au repos) (24,39).

b) Les veines thyroïdiennes:

Elles forment à la surface du corps thyroïde le plexus thyroïdien.

On distingue :

- **La veine thyroïdienne supérieure :** Parallèle et postérieure à l'artère homologue, elle se jette dans la veine jugulaire interne et par le tronc thyro-laryngo-pharyngo-facial ou directement à la hauteur du pôle supérieur. Cette branche veineuse peut être source inopinée d'une hémorragie lors de l'ablation chirurgicale du pôle supérieur.
- **La veine thyroïdienne moyenne :** Inconstante, elle est formée d'une ou de deux branches plus ou moins volumineuses selon le cas et l'état fonctionnel du lobe. Elle se jette dans la veine jugulaire interne.
- **Les veines thyroïdiennes inférieures :** Destinées à la partie inférieure et interne des lobes thyroïdiens et de l'isthme.

c) Les lymphatiques thyroïdiennes :

A partir d'un réseau capillaire très fin, situé à la périphérie des vésicules thyroïdiennes, naît le réseau sous-scapulaire d'où partent les troncs collecteurs (les uns médians, les autres latéraux).

Dans l'ensemble, ces troncs collecteurs sont satellites des veines thyroïdiennes. Ils se confinent à deux groupes ganglionnaires principaux :

- Les ganglions latéraux et antérieurs de la chaîne jugulaire
- Les ganglions pré-trachéaux et récurrentiels droit et gauche.

d) **Innervation** : la thyroïde reçoit :

- **Une innervation sympathique** : par les rameaux des ganglions cervicaux supérieurs et moyens accompagnant le trajet des artères thyroïdiennes supérieures et inférieures.

- **Une innervation parasympathique** : par les filets des nerfs laryngés supérieurs et inférieurs.

1.6. Rapport de la glande thyroïde :

Ils seront décrits en suivant l'ordre logique de la lecture des coupes ; c'est à dire en allant de la superficie vers la profondeur.

- plan superficiel, constitué par la peau, le peaucier du cou et les tissus cellulaires sous cutanés.
- Le plan de l'aponévrose cervicale superficielle, engainant latéralement les muscles sterno-cléido-mastoïdiens qui présentent une échostructure très peu échogène ; allongées devant la partie latérale des lobes thyroïdiens.
- En arrière de l'aponévrose superficielle, se trouve l'aponévrose moyenne engainant les muscles sterno-cléido-thyroïdiens, et sterno-thyroïdiens.
- Le plan de la thyroïde.

- Le larynx et la trachée en arrière de l'isthme et en dedans des lobes latéraux.
 - Les rapports postérieurs des lobes thyroïdiens sont très importants. Sont bien vus de dedans en dehors :
 - le muscle long du cou, trapézoïdale à base externe
 - la carotide primitive
 - la jugulaire interne de calibre variable en fonction du temps respiratoire.
- D'autres éléments anatomiques sont visibles : il s'agit de : l'œsophage, le pédicule thyroïdien inférieur, et enfin les parathyroïdes classiquement au nombre de quatre.

2- Rappels physiologiques

La glande thyroïde élabore les hormones thyroïdiennes, les synthétise et les stocke dans la cavité folliculaire, avant de les déverser dans le sang en fonction des besoins physiologiques. Cette activité est contrôlée par la thyroïdostimuline hypophysaire (TSH) elle-même stimulée par la thyroïdolibérisant – releasing hormone hypothalamique (TRH) cette dernière est freinée par les hormones thyroïdiennes.

2.1 Apport en iode :

L'apport en iode est assuré par l'alimentation sous forme d'iode minéral ou organique. Sa concentration est importante dans les produits marins et dépend de la composition de l'eau et du sel pour les autres nutriments. L'iode est en effet, de répartition ubiquitaire et on admet que son apport journalier varie entre 50 et 300 µg avec une moyenne comprise entre 100 et 150 µg, bien que ce besoin varie en fonction de l'âge et des diverses conditions physiologiques (21,24).

Tout apport inférieur à 35 - 40 μg est susceptible d'entraîner un goître endémique (24, 30).

Les sources extra-alimentaires de l'iode sont représentées par la désiodation tissulaire des hormones thyroïdiennes et par la déshalogénéation thyroïdienne des iodo - thyrosines.

L'absorption de l'iode est presque totale (90%) et son élimination urinaire normale est de 150 à 200 μg / jour (21)

2.2 Action cellulaire des hormones thyroïdiennes :

D'une manière générale, les hormones thyroïdiennes augmentent la concentration de l'adényl-cyclase et donc, de l'AMP cyclique intracellulaire. Cet effet rapide explique la potentialisation des effets des catécholamines. Les conséquences métaboliques sur les cellules sont triples (24) :

- l'accélération de la synthèse de la plupart des protéines enzymatiques,
- la répression de certaines enzymes ;
- l'action facilitante des hormones thyroïdiennes sur le système sympathique.

3 - Les techniques d'exploration de la glande thyroïde :

3.1- Echographie

L'imagerie dynamique en temps réel est presque exclusivement employée. Une sonde de haute fréquence, 7,5 MHz, 10 MHz voire même 13 MHz est indispensable pour la réalisation d'une image de bonne définition (2, 3).

Deux types de sonde peuvent être utilisés :

- La barrette, transducteur linéaire, impose le choix d'un compromis entre la dimension de la région examinée et la maniabilité, une grande barrette permet d'explorer un grand champ, donne une image anatomique de la glande thyroïde mais sa grande taille est gênante pour sa maniabilité. C'est pourquoi une petite barrette est nécessaire car facile à manier, mais allonge le temps de l'examen et donne des images plus petites donc moins anatomiques.
- Le transducteur de petite taille type sectoriel peut être utilisé également pour explorer une région limitée (goître plongeant).

L'examen échographique doit être toujours précédé d'un interrogatoire et d'un examen clinique sur un patient assis puis allongé dans la position de l'examen échographique (décubitus dorsal, cou en hyper extension) ; les anomalies à la palpation sont alors repérées.

L'échographie thyroïdienne fait appel aux coupes transversales et longitudinales.

Ces deux incidences peuvent être complétées par une incidence coronale ; dans ce cas le patient est installé en décubitus latéral, le cou toujours en hyper-extension. L'examineur l'aborde par sa face latérale en réalisant des coupes longitudinales d'arrière en avant de la face antérieure du corps vertébral jusqu'à la face antérieure de la trachée.

Au cours de l'examen, différents artifices peuvent être employés : l'étude des pédicules vasculaires est facilitée par la manœuvre de vasalva qui augmente le calibre veineux, le Doppler pulsé ou couleur est un plus pour l'exploration des vaisseaux.

3.1.1. Echo anatomie de la thyroïde

L'échographie permet d'étudier les contours et le parenchyme (échostructure) de la glande thyroïde.

Ainsi avec les appareils actuels on reconnaît de la superficie vers la profondeur :

- le plan superficiel faite de deux bandes échogènes entourant une bande hypoéchogène.
- le plan de l'aponévrose cervicale peu échogène.
- le plan des muscles sterno-cleïdomastoïdiens, hypoéchogène de quelques millimètres d'épaisseurs allongés devant la face antérieure des lobes thyroïdiens.
- la glande thyroïde : le tissu thyroïdien normal a une échostructure homogène finement échogène en bande régulière.

En coupe transversale : Chaque lobe thyroïdien a la forme d'un triangle à sommet interne (angle droit postéro-interne). La région médiane de chaque coupe est barrée par le vide acoustique de l'axe aérien précédé par l'isthme sur une ou deux coupes. L'ensemble des rapports musculaires et vasculaires est bien étudié, en particulier le muscle sterno-cléïdomastoidien et le paquet vasculaire jugulo-carotidien.

En coupe longitudinale : Chaque lobe thyroïdien est triangulaire à base inférieure ou bien ovalaire. Les rapports antérieurs sont réduits au plan superficiel et aux petits muscles du plan moyen. Les rapports postérieurs varient avec l'inclinaison du transducteur.

En coupe coronale : Le lobe dans ce plan est triangulaire à sommet supérieur ou bien ovalaire. La thyroïde est séparée du plan superficiel par le sterno-cléido-mastoïdien en bande peu échogène continue, et sur les coupes postérieures, par le paquet jugulo-carotidien. Le plan profond est représenté par l'axe aérien sur lequel s'effectue une réflexion totale et sur les coupes postérieures par l'œsophage inconstamment visible.

3.1.2. Sémiologie des lésions

3.1.2.1. Les nodules.

Cliniquement le nodule se définit comme une tuméfaction thyroïdienne localisée.

Le haut pouvoir de résolution actuelle des échographes, et l'extension des indications de l'échographie thyroïdienne sont à l'origine d'une augmentation de la prévalence échographique des nodules thyroïdiens dans la population générale. (2, 3, 5, 13,19, 20)

Un nodule se définit échographiquement par :

- **sa taille** : exprimée en centimètre
- **ses contours** : nodules à contours flous ou au contraire nodules bien limités et dans ce dernier cas il peut être entouré ou non d'un halo périphérique mince bande hypoéchogène en couronne le séparant du tissu avoisinant.
- **son écho structure** ; elle amène à distinguer :
 - les nodules entièrement liquidiens ou kystiques. Ils sont rares ; une formation est dite liquidienne pure si elle remplit les quatre conditions suivantes :
 - vide d'échos avec les régulations standards
 - si elle donne un renforcement postérieur.
 - si ses bordures sont minces.

- sans composante solide même à saturation.

- les nodules entièrement solides.

La comparaison au parenchyme sain amène à les classer en nodule iso, hypo ou hyper échogène.

Le pourcentage de ces différentes écho structures est variable selon les séries. Globalement les nodules hypoéchogènes sont les plus nombreux (40%) puis les nodules hyperéchogènes (20%) et les nodules isoéchogènes (3 à 28%) (2, 14, 20, 50).

- Les nodules mixtes : représentent environ le 1/3 des nodules thyroïdiens (27).

Il peut alors exister une phase liquidienne dont l'importance est à noter, effet si elle représente au moins 2/3 du volume, lésionnel il s'agit presque constamment d'une lésion solide bénigne nécrosé (27).

Il existe des arguments échographiques en faveur de la bénignité ou de la malignité :

➤ Sont en faveur d'une lésion bénigne les éléments suivants :

nodule hyperéchogène ou largement kystique, (plus du 2/3 du volume tumoral), présence de halo complet, multiplicité des lésions, absence d'hyper vascularisation à l'écho Doppler et absence d'adénopathie latéro-cervicale. (24, 27, 45).

➤ Sont en faveur de la malignité les signes suivants : nodule isolé et unique hypoéchogène, microcalcifications, limites floues, adénopathies cervicales, hyper - vascularisation centrale à écho Doppler, sujet jeune de sexe masculin. (27,45).

3.1.2.2.Le goître

Le goître est défini comme une augmentation globale du volume thyroïdien.

Le goître peut représenter toute la maladie thyroïdienne, goître simple, endémique ou multinodulaire ou n'en être qu'un aspect (thyroïdite, hyperthyroïdie, hypothyroïdie). (3,9, 20, 35).

L'étude séméiologique consiste en l'appréciation du volume, de la répartition de l'hypertrophie, de la topographie, des contours, de l'échostructure et du retentissement sur les organes de voisinage.

- Le volume : très variable selon les patients
- La répartition de l'hypertrophie : qui peut concerner les 2 lobes (goitre symétrique) ou non (goître asymétrique). L'isthme et la pyramide de Lalouette peuvent être concernés
- La topographie : le goitre est le plus souvent entièrement cervical, mais plonge parfois dans le médiastin, dans ce cas un examen TDM ou IRM est nécessaire.
- L'échostructure : va permettre une classification d'intérêt étiologique. On distingue : les goîtres homogènes qui peuvent être isoéchogènes ou hypoéchogène et les goîtres hétérogènes multinodulaires.
- Le retentissement sur les organes de voisinage le plus important à préciser est la position de la trachée qu'un goitre très asymétrique dévie latéralement, les gros vaisseaux jugulo-carotidiens sont refoulés en dehors

3-2 La radiographie standards.

La réalisation de l'examen ne nécessite pas assez de préparation. elle est réalisée en position debout, les incidences de face et de profils avec des rayons mous sont nécessaires pour l'exploration des goîtres. Cela nous permettra d'étudier aisément les parties molles, la position de la trachée et les calcifications intra parenchymateuse.

3.3. Scintigraphie :

3.3.1. technique et application

Du fait de son affinité pour l'iode, la thyroïde a été et demeure un terrain particulièrement favorable aux études isotopiques. Cet examen fournit des informations non seulement morphologiques, mais aussi fonctionnelles, d'où l'intérêt important de la médecine nucléaire dans la pathologie thyroïdienne. (32,39).

L'examen est actuellement réalisé à l'aide d'une gamma caméra et l'isotope le plus couramment employé est le technétium 99 métastable.

La résolution de la scintigraphie dans la détection des nodules est de 5mm (39), ce qui explique certaines discordances entre échographie et scintigraphie. En effet, l'échographie met en évidence des lésions nodulaires de petites dimensions scintigraphiquement invisibles.

3.3.2 Contre indication et limite :

la grossesse est une contre indication à l'emploi des radio-isotopes in vivo.

- en cas d'allaitement maternel, une interruption temporaire est conseillée en raison de passage des isotopes dans le lait.
- chez le jeune enfant ; quand l'examen est inévitable, de faibles dose doivent être employées.
- la saturation de la thyroïde par un apport exogène d'iode ou une opothérapie substitutive constitue la principale limite de l'examen à l'origine de document scintigraphiquement non interprétable.

3.3.3 Apport de la scintigraphie thyroïdienne selon le tableau clinique : il peut s'agir des nodules ou des goîtres.

3.3.3.1. Les nodules

- **Nodule «chaud » (hyper fixant)** : C'est le cas de 15% des nodules isolés (32). Le caractère hyper fixant (à l'iode) d'un nodule rend l'étiologie maligne très peu probable mais non nulle, en particulier chez l'enfant. Par ailleurs, il faut connaître l'existence de discordances entre technétium 99m et iode 123 ; 3 à 5% des nodules chauds avec le technétium 99m s'avèrent en fait hypofixants avec l'iode 123 (39). Les signes cliniques associés aux résultats de la scintigraphie et les tests dynamiques permettent de distinguer :

- **le nodule chaud autonome**

- **le nodule chaud autonome extinctif** : qui entraîne l'hypo ou l'afixation du parenchyme thyroïdien résiduel ? ce dernier apparaît après stimulation par des injections de T.S.H (diagnostic différentiel classique d'une dysgénésie, qui en fait repose plutôt à présent sur l'échographie).

- **L'adénome toxique** : qui est l'association d'un nodule chaud autonome et des signes cliniques de thyrotoxicose ?

- **Nodule «froid » : (hypofixant)** : 85% des nodules isolés (32). Ce groupe est dominé par le risque de cancer, dont la fréquence varie entre 8 et 33% (32).

- **Nodule «iso fixant »** : On appelle ainsi un nodule cliniquement palpable, mais sans traduction scintigraphique.

En fait cette situation incite à la prudence car un tel aspect peut être réalisé par un authentique nodule hypofixant, de petite dimension, se superposant en projection à du tissu thyroïdien normal, en particulier si le nodule est profond. Une telle image, quand elle est obtenue avec le

technétium doit être vérifiée à l'iode 123 et confrontée à l'échographie qui précisera notamment sa profondeur.

3.3.3.2. Les goîtres : il s'agit d'une augmentation de la taille de la glande. En fonction de l'intensité et de la répartition de la fixation du traceur dans la thyroïde, l'examen distingue :

- les goîtres homogènes hypofixants ou hyperfixants (goîtres basedowifiés)
- les goîtres hétérogènes faits d'une association de zone d'hyperfixation et de zone d'hypofixation du traceur.

3-4 Tomodensitométrie (TDM) Imagerie par résonance Magnétique (IRM).

La tomodensitométrie (TDM) et l'imagerie par résonance magnétique (IRM), examens plus coûteux, de moindre disponibilité ont des indications limitées mais utiles à connaître :

les principales indications de la TDM et de l'IRM dans les affections thyroïdiennes sont :

- topographie et volume d'un goître plongeant et recherche d'une ectopie thyroïdienne.
- bilan d'extention d'un goître ou d'un nodule suspect.
- l'IRM peut être proposée en cas de contre indication de la TDM (hyperthyroïdie nécessitant une injection de contraste iodé en intraveineuse).

METHODOLOGIE

II. Méthodologie

1- Durée et cadre de l'étude : Il s'agit d'une étude prospective, qui s'est déroulée de février 2000 à janvier 2001, dans le service de radiologie de l'hôpital du point «g » à Bamako.

2 Patients : pendant la période d'étude 956 patients souffrant d'une affection thyroïdienne ont été adressés au service pour bilan radiologique ; seuls 65 patients ont pu répondre à nos critères d'inclusion.

2.1 Les critères d'inclusion : ont été inclus dans cette étude

- tous les patients non initialement traités pour une pathologie thyroïdienne.
- tous les patients ayant un bilan biologique comportant au moins le dosage de deux hormones thyroïdiennes et ayant été adressés au service pour bilan radiologique.

2.2 Les critères de non - inclusion :

- les patients venant pour d'autres examens d'imagerie
- les patients dont le bilan radiologique est réalisé hors de l'HPG
- Les patients n'ayant bénéficiés que d'une technique d'imagerie.

2.3. Les méthodes : tous les patients ont bénéficié :

un examen clinique à la recherche de signe de dysthyroidie.

un bilan biologique comprenant essentiellement le dosage quantitatif de la tri-iodothyronine (T3), tétra-iodothyronine (T4), et de la thyro stimuline hypophysaire(TSH).

un bilan radiologique : initialement tous les patients devraient bénéficiés d'au moins deux des examens radiologiques suivants : la radiographie cervicale, l'échographie thyroïdienne, la scintigraphie

thyroïdienne. Pour des raisons techniques (panne de la Gamma caméra pendant la durée de l'étude) les scintigraphies n'ont pu être réalisées. Ainsi ont été réalisés :

une échographie cervicale : elle a été réalisée à l'aide d'un appareil de marque **ALOKA-SSD 1700** muni de trois sondes dont une barrette de 7,5 MHz qui a permis de réaliser cette étude.

Un gel aqueux de couplage est utilisé pour maintenir le contact direct entre la sonde et la peau du patient. Les coupes transversales, longitudinales, et coronales sont réalisées pour l'étude de la morphologie et de l'échostructure de la glande thyroïde. Une étude vélocimétrique Doppler des vaisseaux du cou et de la thyroïde était systématiquement faite.

Chaque fois qu'un nodule était repéré à l'échographie une ponction sous échographie était réalisée en vue d'un examen cytologique. Les patients opérés ont bénéficié d'un examen histologique de la pièce opératoire.

L'ensemble des produits de cytoponction ont été envoyés en France pour la lecture.

La radiographie cervicale en incidence de face et de profil.

Ces examens ont été réalisés sur une table télécommandée de marque **APELEM**.

2-4 Méthode d'exploitation des données :

Les données ont été colligées sur des fiches d'enquête et enregistrées sur logiciel EPI info version 6.0. Le test de khi2 a été utilisé pour l'analyse statistique de nos résultats et un seuil de 5 % a été retenu pour décider de leur significativité.

RESULTATS

III. RESULTATS

1. Les données socio-démographiques.

TABLEAU I : Répartition des malades en fonction du sexe

Sexe	Effectif	Pourcentage
Masculin	21	33,3
Féminin	44	66,7
Total	65	100

TABLEAU II : Répartition des malades en Fonction de l'âge.

Tranche d'âge	effectif	pourcentage
10-19 ans	4	5,6
20-29 ans	14	22,2
30-39 ans	18	29,2
40-49 ans	12	19,4
50-59 ans	9	12,5
60 ans et plus	8	11.1
Total	65	100

TABLEAU III : Répartition des malades en Fonction de leur activité

Occupation	Effectif	Pourcentage
Femmes au foyer	27	41,7
Fonctionnaires	10	16,7
Ouvriers	4	4,2
Scolaires	8	12,5
Cultivateurs	7	11,1
Commerçants		11,1
Autre	2	2,8
Total	65	100

TABLEAU IV : Répartition des malades en fonction de leur résidence

Résidence	Effectif	Pourcentage
Bamako	31	48,6
Kayes	8	12,5
Sikasso	8	11,1
Ségou	7	9,7
Koulikoro	3	4,2
Tombouctou + Gao + Kidal	3	4,2
Autre	3	6,9
Mopti	2	2,8
Total	65	100

TABLEAU V : Répartition des malades en Fonction des antécédents familiaux de goitre

Antécédents familiaux	Effectif	Pourcentage
Pas d'antécédent	54	83,01
Ascendant	7	10,8
Autre membre	4	6,01
Total	65	100

2- Les données cliniques et biologiques.

TABLEAU VI : Répartition des malades en Fonction de la classification de l'OMS selon Demayer et al

Goitre	Effectif	Pourcentage
G0	5	7,7
G1a	6	9,2
G1b	6	9,2
G2	19	29,3
G3	29	44,6
Total	65	100

**TABLEAUX VII : Les principaux signes cliniques d'hyper-
et d'hypothyroïdie**

SIGNES CLINIQUES	Fréquence	Pourcentage
Tachycardie	31	47,2
Amaigrissement	30	45,8
Exophtalmie	8	12,5
Bradycardie	2	4,2
Ralentissement Psychomoteur	3	5,6
Trouble des phanères	2	4,2

**TABLAUX VIII: Repartition des patients en fonction du taux sérique
de TSH**

TSH	Fréquence	Pourcentage
normal	37	56,9
Elevé	3	4,2
bas	25	38,9
TOTAL	65	100

Taux sérique normal: 0,17 à 5 m UI / L.

TABLEAU IX : Repartition des patients en fonction du taux sérique de
T3

T3	Fréquence	Pourcentage
Normal	43	66,7
Elevé	20	30,6
bas	2	2,8
TOTAL	65	100

Taux sérique normal de T3: 1,02 à 2,60 nmol / L.

TABLEAU X : Repartition des patients en fonction du taux sérique
de T4

T4	Fréquence	Pourcentage
normal	37	58,3
Elevé	24	37,5
Bas	4	4,2
TOTAL	65	100

Taux sérique normal de T4 : 62 à 134 nmol / L.

3 - les données radiologiques

3-1 la radiographie cervicale

TABLEAU XVI : Répartition des malades en fonction de la présence de calcification à la radiographie standard.

Calcification	Effectif	Pourcentage
Présente	7	10,77
Absente	58	89,23
Total	65	100

TABLEAU XVII : Répartition des malades en fonction de la position de la trachée

Trachée	Fréquence	Pourcentage
normale	45	71,0
Déviée	18	25,3
comprimée	2	3,7
TOTAL	65	100

3-2 les données échographiques

TABLEAU XVIII : Répartition des malades en fonction de l'échostructure de la thyroïde.

structure	Effectif	Pourcentage
homogène	13	19,5
hétérogène	52	80,5
TOTAL	65	100

TABLEAU XIX : Répartition des patients en fonction de la morphologie de la thyroïde.

anomalies	EFFECTIF	POURCENTAGE
thyroïde normale	04	5,6
goître homogène	09	15,9
goître nodulaire	52	79,5
TOTAL	65	100

TABLEAU XX : Répartition des patients en fonction de l'échostructure des nodules

Structure nodules	Effectif	Pourcentage
Liquidien	4	7,7
Tissulaire hypoechog.	12	23,1
Tissulaire hyperechog	11	21,1
Mixte	23	44,2
Tissulaire isoechog.	2	3,9
Total	52	100

TABLEAU XXI : Répartition des malades en fonction de la taille des nodules.

Taille nodule	Fréquence	pourcentage
< à 5 mm	15	28,9
5-10mm	10	19,2
> à 10mm	27	51,9
Total	52	100

TABLEAU XXI I : Répartition des malades en fonction de la présence de calcification a l'échographie.

Calcification	Effectif	Pourcentage
Présente	17	32,7
Absente	35	67,3
Total	52	100

TABLEAU XXIII: Repartition des patients en fonction du nombre des nodules

Nodule	Fréquence	Pourcentage
UNIQUE	19	36,5
NODULE MULTIPLES	33	63,5
TOTAL	52	100

TABLEAU XXIV : Répartition des nodules en fonction de leurs contours

CONTOURS DES NODULES	Fréquence	Pourcentage
REGULIERS	30	65,58
IRREGULIERS	12	34,52
TOTAL	52	100

TABLEAUXV : Répartition des nodules en fonction de la présence ou non d'adénopathie cervicale.

ADENOPATHIE	FREQUENCE	POURCENTAGE
Présente	10	19,23
Absente	42	80,77
TOTAL	52	100

TABLEAUXVI : Répartition des malades en fonction de la conclusion de l'échographie

ECHOGRAPHIE	EFFECTIF	POURCENTAGE
NODULE BENIN	30	57,66
NODULE SUSPECT	22	42,30
TOTAL	52	100

TABLEAU XXVII : Répartition des malades en fonction de la vascularisation des nodules.

Nodules	Effectif	Pourcentage
Hyper vascularisés	9	17,30
Hypo vascularisés	43	82,70
Total	52	100

TABLEAU XXVIII : Répartition des malades en fonction des résultats histologiques.

histologie	effectif	Pourcentage
Nodules bénins	48	92,4
Nodules malins	4	7,6
Total	52	100

TABLEAUX XXIX : Répartition des malades en fonction des résultats cytologiques.

Ponction cytologique	effectif	Pourcentage
Nodules hyperplasiques	4	7,69
Adénomes remaniés	34	65,39
Nodules colloïdes	10	19,23
Carcinome papillaire	4	7,69
Total	52	100

TABLEAU XXX : Fréquence des calcifications en fonction de l'examen pratiqué.

Méthode d'examen Résultats	Radiographie		Echographie	
	N	(%)	N	(%)
Présence calcification	7	(13,5)	12	(23,1)
Absence calcification	45	(85,5)	30	(66,9)
Total	52	(100)	52	(100)

Ce tableau montre une nette sensibilité de l'échographie par rapport à la radiographie avec $P = 0,001$

TABLEAU XXXI : concordance entre la cytologie et les données échographiques.

Cytologie Structure nodule	Nodule Bénin		Nodule Malin	
	N	(%)	N	(%)
Liquidienne	4	(100)	0	
Tissulaire hyperéchogène	11	(100)	0	
Tissulaire hypoéchogène	9	(75)	3	(25%)
Isoéchogène	2	(100)	0	
mixte	18	(78,26)	5	(21,74)
Total	44	(84,62)	8	(15,38)

La bénignité des nodules est significativement associée aux structures échographiques liquidienne et tissulaire hyperéchogène.

TABLEAU XXXII : Relation entre les contours des nodules à l'échographie et les résultats de la cytologie des nodules

Cytologie contours des nodules	Nodules bénins		Nodules malins		TOTAL	
	N	(%)	N	(%)	N	(%)
Contours réguliers	34	(77,3)	0	(0)	34	(65,4)
Contours irréguliers	10	(22,7)	8	(100)	18	(34,6)
TOTAL	44	(100)	8	(100)	52	(100)

TABLEAU XXXIII : Relation entre la présence d'adénopathie et le résultat de la cytologie des nodules.

Cytologie Adénopathie	Nodule malin	Nodule bénin	Total
Présente	5	7	12
Absente	3	37	40
Total	8	44	52

TABLEAU XXXIV : Relation entre la vascularisation des nodules à l'écho DOPPLER et les résultats de la cytologie.

Cytologie Vascularisation	Nodules Bénin		Nodules Malin	
	n	%	n	%
Hyper vascularisés	9	12.24	3	75.00
Hypo vascularisés	43	85.71	1	25.00
Total	52	100	4	100

Les nodules bénins étaient hypovascularisés alors que les nodules malins étaient hypervascularisés de façon significative.

$$X^2= 49,91 \text{ p}= 0,001$$

TABLEAU XXXV : Echographie et risque de malignité des nodules de la thyroïde

Cytologie et ou histologie	Nodule	Nodule	TOTAL
	Malin	Bénin	
Echographie			
Nodule suspect	6	16	22
Nodule bénin	2	28	30
TOTAL	8	34	52

Sensibilité = 75 % Spécificité = 63,63 %.

COMENTAIRES

ET

DISCUSSIONS

IV. COMMENTAIRES ET DISCUSSION.

En douze mois, nous avons colligé 65 patients adressés au service d'imagerie médicale pour un bilan radiologique d'une pathologie thyroïdienne sur un total de 956 patients présentant un goître pendant la période d'étude.

Ces patients ont bénéficié systématiquement d'une échographie cervicale pour l'étude morphologique, d'une échographie Doppler pour l'étude de la vélocimétrie des vaisseaux du cou et de la vascularisation du parenchyme thyroïdien et enfin d'une radiographie cervicale de face et de profil.

Une ponction thyroïdienne était effectuée pour des patients ayant un nodule localisé à l'échographie.

Cette méthodologie nous a permis de faire une étude globale de l'imagerie dans le bilan des pathologies thyroïdiennes ; cependant elle s'est montrée moins efficace dans l'étude spécifique de l'affection à cause de la taille de l'échantillon et de la durée de notre étude.

La grande lacune de ce travail, réside dans le retard accusé par le résultat de la cytologie et surtout la non disponibilité au moment de l'analyse des dossiers de nombreux résultats anatomopathologiques à l'origine de l'effectif relativement faible de l'échantillon.

Aussi il faut regretter la panne pendant toute la durée de l'étude (malgré des espoirs entretenus) de la gamma camera privant ainsi notre échantillon des performances fonctionnelles de la scintigraphie thyroïdienne.

Toutefois les résultats de notre travail permettent de démontrer l'intérêt de l'échographie et de la radiographie cervicale dans la prise en charge des lésions thyroïdiennes.

Après une analyse des données socio-démographiques, cliniques, biologiques et radiologiques nous essayons de dégager l'intérêt diagnostique de l'échographie dans la pathologie thyroïdienne.

- I - Les données socio-démographiques.

L'âge moyen de nos patients était de 37 ans avec les extrêmes comprises entre 11 et 86 ans. Le sexe féminin a été fréquemment concerné par les nodules thyroïdiens avec une fréquence de 66.7 % contre 33.3 % pour le sexe masculin; ces notions sont classiques dans la littérature (8,13). En effet la pathologie thyroïdienne est affection de la femme jeune.

Les patients sont essentiellement de Bamako avec 48,6 % tandis que les régions nord (Tombouctou, Gao et Kidal) ont été faiblement représentées avec 4,2 %. Cela peut s'expliquer par la rareté de la pathologie thyroïdienne au Nord du 14^{ème} parallèle, rapportée par de nombreux travaux (1,8,35,46) et par l'éloignement de ces régions.

L'existence d'un antécédent familial de pathologie thyroïdienne n'augmente pas le risque goitre dans notre série (tableaux V).

II - Les données : cliniques et Biologiques

- Les nodules étaient cliniquement palpables dans 18 % des cas uniques dans 6 % des cas. Leur consistance était ferme dans 55 % et molle dans 45 % des cas.
- Dans 28 % des cas ils étaient associés à une hyperthyroïdie, 3 % des cas à une hypothyroïdie et dans 69 % des cas à une euthyroïdie.

Les signes cliniques d'hyperthyroïdie les plus fréquemment retrouvés étaient de 47,2 % pour la tachycardie, 12,5 % pour l'exophtalmie et 45,8 % pour l'amaigrissement.

Les signes cliniques d'hypothyroïdie étaient : les troubles des phanères 4,2 %, Bradycardie 4,2 % et le ralentissement psychomoteur 3,6 % des

cas. Ces résultats confirment ceux des travaux antérieurs Sidibe S et al (42, 43)

III- Les données radiologiques

- Les données radiographiques.

- La radiographie a noté des lésions de calcifications thyroïdiennes dans 10,77 % des cas (tableau XVI). Elle a noté un retentissement de la pathologie sur la trachée : dans 3,7 % des cas elle était rétractée, dans 25,3 % des cas la trachée était déviée, par contre elle était normale dans 68,9 % des cas. Dans la pratique hospitalière au Mali, cette technique d'imagerie est surtout prescrite pour l'appréciation préopératoire de la topographie et de la morphologie de la trachée (intérêt pour l'anesthésiste).

- Les données de l'échographie :

52 de nos patients soit 80 % de notre série (tableau XIX) présentaient un ou plusieurs nodules à l'échographie contre 18 % des cas de nodules palpables ($p < 0,01$).

Ce résultat témoigne de la supériorité de l'échographie sur la clinique dans la détection des nodules thyroïdiens. Ces résultats sont comparables à ceux des travaux antérieurs (2, 6, 14 43). Ce pourcentage élevé de nodules s'explique par le fait que l'échographie a été le moyen de diagnostic des nodules d'une part, et d'autre part du fait que tous nos patients souffraient déjà d'une pathologie thyroïdienne donnée.

L'incidentalome des nodules thyroïdiens a cependant dans la littérature une fréquence tout à fait variable, dans notre étude la fréquence des nodules détectés a été de 80 %, avec un examen clinique positif dans 18 % des cas ; par contre EZZAT (14) découvre dans 67 % un ou plusieurs nodules thyroïdiens avec un examen clinique positif dans 21%

des cas et enfin MIKI (33) rapporte dans moins de 21% des cas, avec un examen clinique positif dans moins de 2% des cas.

En plus du diagnostic positif du ou des nodules l'échographie nous a permis de réaliser une cartographie des lésions, d'apprécier leur taille et de préciser leur échostructure ainsi que celle du reste de la glande (tableaux XX, XXI, XXIII). L'intérêt pratique de ces données sur la cartographie des nodules est évident.

Ainsi 44,2 % (tableau XX) des nodules de notre série sont d'échostructure mixte faite d'un nodule tissulaire avec composante tissulaire hypoéchogène plus ou moins importante, 23,1 % sont tissulaires hypoéchogènes, 21,1 % sont tissulaires hyperéchogènes et 7,7 % sont liquidiens. Bien que variable d'une série à l'autre une tendance similaire est retrouvée dans la littérature, (2, 5, 20, 31, 43 45, 50).

A la différence de la clinique et surtout de la radiographie cervicale, l'échographie nous a permis une étude fine des contours des nodules, de l'analyse précise des adénopathies cervicales lorsque celles-ci étaient associées aux nodules et celle de la vascularisation des nodules (tableaux XXIV et XXV).

Si dans 15,2 % des patients les nodules étaient associés à une adénopathie cervicale, 18 des nodules (34,6 %) avaient des contours irréguliers ou flous. Ces deux données sémiologiques sont amplement rapportées dans la littérature (22, 3, 5, 27, 31) à l'actif de l'échographie.

Au-delà de ces données sur la cartographie des nodules, leur taille, leur échostructure, l'échographie dans notre série a été d'une aide inestimable dans la ponction des nodules.

En effet de la ponction guidée par l'échographie nous a permis aisément de ponctionner chez le même patient un ou plusieurs nodules lorsqu'ils

sont de différente échostructure ; de ponctionner avec précision la zone tissulaire d'un nodule mixte.

- L'échographie peut - elle avoir en zone d'endémie de goître une valeur pronostique dans les nodules de la thyroïde ?

L'analyse de la sémiologie échographique des nodules thyroïdiens de notre série nous a permis d'évoquer le caractère suspect de malignité dans 22 cas (tableau XXII). Ces hypothèses diagnostiques étaient basées essentiellement sur l'analyse des contours des nodules, de leur échostructure, de la présence ou non de micro calcifications et des lésions associées en particulier la présence d'adénomégalie cervicale d'allure pathologique. En effet dans la littérature (2, 3, 18, 27, 34, 44, 45), le caractère hypo échogène des nodules solides, l'absence de netteté de ses contours, la présence de calcification, d'adénopathie sont à prendre en compte dans l'hypothèse diagnostique étiologique de cette lésion.

Au-delà de l'amélioration de la qualité technique de nos prélèvements cytologiques (absence de matériel insuffisant qui représente dans les séries à l'aveugle entre 10 et 20 % des cas), l'examen anatomopathologique des prélèvements a permis de confirmer dans 8 de nos 22 cas de suspicion échographique des nodules malins en carcinome thyroïdien.

De l'analyse de ces données sémiologiques dans notre série il ressort (tableaux XXXI, XXXII, XXXIII, XXXIV) que le caractère hypoéchogène des nodules, celui de l'absence de netteté de ces contours, son hyper vascularisation au Doppler et l'association d'adénopathie cervicale sont significativement une relation positive avec la malignité des nodules. Ces résultats confirment celui de BRUNETON J N, et al (2, 4) EZZATIS et al (14), SOLBIATTI et al (45).

En effet dans notre série la sensibilité et la spécificité de l'échographie dans le diagnostic étiologique des nodules thyroïdiens sont respectivement de 75 et de 70,45 % (tableau XXXV).

Ces résultats sont comparables à ceux de la littérature (2, 27, 44, 45).

Ainsi L'échographie cervicale peut permettre, avec un échographiste expérimenté, de réduire considérablement le risque de chirurgie thyroïdienne non justifiée.

Cet aspect fait l'objet de la suite de ce travail et nous espérons apporter rapidement les confirmations ; cependant notre travail permet d'attirer l'attention des cliniciens sur le risque de présence de faux négatif lorsqu'on associe au moins trois critères échographiques du risque de malignité des nodules thyroïdiens.

RECOMMENDATIONS

ET

CONCLUSION

V. CONCLUSION ET RECOMMANDATIONS

De février 2000 en janvier 2001 nous avons mené une étude prospective sur l'intérêt de l'imagerie dans la pathologie thyroïdienne à l'hôpital du point G de Bamako.

Le but de cette étude était d'évaluer la fréquence des anomalies morphologiques et fonctionnelles de la glande thyroïde sur le plan radiologique.

Sur le plan épidémiologique il ressort de notre étude que :

- le sexe féminin est plus dominant avec 66,7% dont 41,7% sont des femmes au foyer contre 33,3 % pour le sexe masculin.
 - les tranches d'âge les plus touchées pour cette pathologie dans notre étude a été les 30-39 et 40-49 ans.
 - les patients sont essentiellement de Bamako avec 48,6 % ; tandis que les régions nord (Tombouctou, Gao et Kidal) sont faiblement représentées avec 4,2 %.
 - 52 patients présentaient un ou plusieurs nodules soit environs 80 %.
- La pathologie nodulaire thyroïdienne est très fréquente et touche au moins 1\3 de la population féminine après l'âge de 40ans.

Les nodules mixtes sont les plus fréquents avec 44,2 % contre seulement 7,7 % pour les kystes purs.

A l'écho Doppler les nodules hypo vascularisés représentent 82 %.

La méthode radiologique la plus sensible à détecter les calcifications est l'échographie avec 16,7 % contre 9,9 % pour la radiographie standard.

A l'échographie : constituent les signes de bénignité, la présence d'une nécrose ou d'une kystisation majeure du nodule, de même que la présence d'un halo hypoéchogène périphérique et complet ainsi son hyperéchogénicité.

- Les micro calcifications sont très évocatrices d'un cancer papillaire.

L'hypoéchogénicité d'un nodule, la présence d'un halo hypoéchogène incomplet sont des signes très évocateurs de malignité.

En Doppler couleur l'hypervascularisation centrale des nodules thyroïdiens, doit nécessiter une ponction thyroïdienne écho guidée car très suspect de malignité.

A la lumière des résultats de ce travail il apparaît que l'échographie tout en améliorant la qualité des matériels de cytoponction à l'aiguille fine peut aider à réduire le nombre de cervicotomie non justifiée. Cet aspect, si nos travaux futures sur la question le confirment aura un impact sur le coût de la prise en charge des nodules de la thyroïde dans un pays à ressources limitées.

Recommandations :

- 1- Rendre localement accessible dans nos laboratoires l'étude cytologique des ponctions de la thyroïde.
- 2- Former des spécialistes de laboratoire à la cytologie des ponctions thyroïdiennes.
- 3- Vulgariser la bonne pratique de l'échographie cervicale en l'instar des centres hospitaliers de troisième référence en :
 - dotant les centres hospitaliers de première, et de deuxième référence d'appareil échographique avec des sondes de haute fréquence munie de préférence d'un guide de ponction.
 - formant le personnel médical de chaque niveau à l'échographie cervicale et surtout à la technique de ponction sous échographie.
- 4- Poursuivre ce travail en vue de la précision de l'impact potentiel de l'échographie sur la prise en charge des nodules thyroïdiens.

BIBLIOGRAPHIE

VI. REFERENCES BIBLIOGRAPHIQUES

1-AG RHALY A, TRAORE A K.

« Résultats des différentes enquêtes menées au MALI sur les TDCI »
Mali santé publique n° 14 septembre - octobre Bamako 1990 : 39-42

2-BRUNETON J N, MARCY P Y, MAESTRO C, RAFFAELLI C

Echographie des nodules thyroïdiens IN Bruneton JN, padoni
B :Imagerie en endocrinologie. Masson, Paris 1996 : 48-54.

3-BRUNETON J N, BALU-MAESTRO C, MAECY P Y, MOUROU M Y.

Very high frequency (13 MHZ) ultrasonographic examination of
the normal neck :detection of normal lymphnodes and thyroid
nodules. Ultrasound méd. 1995 ; 13 : 87-90.

4-BRUNETON J N, MAESTRO C, MARCY P Y, PADOVANI B.

Echographie des ganglions superficiels.
J radiol 1994 ; 75 : 373-81.

5-CANONNONI M, DEMARD F.

Les nodules thyroïdiens du diagnostic à la chirurgie.
Arnette paris 1995 ; 18 : 98-104.

6- CARROL B.

Asymptomatic thyroid nodules : incidental sonographic detection.
A J R.1982 ; 133 : 499-501.

7- CLARK K J, CRONAN J J, SCOLA F H.

Color DOPPLER sonography : anatomic and physiologie
Of the thyroid.
J clin ultrasound 1995 ; 23 : 215-223.

8-DIARRA N.

« Nouvelle contribution à l'étude du goitre endémique au MALI
approche génétique ».
Thèse médecine Bamako 1982 ; 13 : 32-35.

9- DEGENNES L.

Maladie des glandes endocrines
Flammarion médecine sciences. Paris 1964; 27 : 255-59

10- DELANGE F.

Iodine nutrition and neonatal hypothyroidism.
Rev. Méd brux 1994 ; 15 : 359-65.

11- DELANGE F, AHLUWALIA R.

La toxicité du manioc et de la thyroïde recherche et question de santé publique. Canada du 21 mai au 2 juin 1982 ; 35-41.

12- DRAME S.

Place de la chirurgie dans la pathologie thyroïdienne au MALI.
Thèse de médecine Bamako 1981 ; 21 : 74-80.

13- ESPINASSE A, LAABADIE M, BORNET H, PEYRIN J O.

Valeur de l'aspect hypoéchogène diffus de la thyroïde dans les thyroïdites lymphocytaires chroniques.

J.E.M.U. 1990 ; 11 : 46 -50.

14- EZZATIS S, SARTI D R, BRAUNSTEIN G D.

Thyroid incidentalomas : prevalence by palpation and ultrasponography.

Arch Intern Méd 1994 ; 1838-40.

15-FONGORO S.

Contribution à l'étude de la pathologie de la thyroïde en milieu hospitalier par le dosage radio-immunologie des hormones thyroïdiennes à Bamako.

Thèse de Médecine Bamako 1982 ; 21 : 83-85.

**16-FRAGU P, ALPEROVICH A, GARDET P, CHARAUD P,
PARMENTIR C, TUBIANA M.**

Stratégie de l'exploration thyroïdienne, possibilité de réduction
De son coût.

Nov presse méd. 1979 ; 8 : 3720-27.

17-FUNARI M, CAMPOS Z, GOODING G A, HIGGINS CG
MRI ultrasound détection of asymptomatic thyroid nodules in
Hyperparathyroidism. J comput.1976 ; 51 : 201-15.

18- GADON J, LEDOU-ROBERT J.

Les cancers du corps thyroïde, actualité en cancérologie cervico-
Faciale. Masson, Paris. 1995 ; 35 : 321-33.

19-GHARIB H, GOELLHER J R, JONSTON D A.

Fine needle aspiration cytology of the thyroid : a 12 years
experience with 11000 biopsies.

Clin, lab Med 1993 ; 13 : 699-709.

20-HAMBURGER J I

Concistency of sequential needle biopsy findings for thyroid
nodules.

Arch. Iternet. Méd. 1987 ; 147 : 97-99.

21-HAZARD J, PERLEMENTER L.

Abrégés d'endocrinologie. 2^{ème} édition. Paris 1975 ; 70 : 78-80.

22-HORVATH E, MAJILIS S YANEZ P, DUNN J T.

Thyroïdite de Dequervain : diagnostic en échographie.

J radiol. 1997 ; 78 : 87-89.

23- HETZEL BASIL S, DUNN J T and STAMBURY J B.

«The prevention and control of iodine deficiency disorders».

Elsevier New York 1987 ; 44 : 68-72.

24- HORVAHE E, MAJILIS S, YANEZ P, STAMBURY J B.

Evaluation and management of multinodular goiter.

Otolaryngol clin north Am 1996 ; 55 : 527-540.

25- JAFFIOL et BALDET L.

Physiologie thyroïdienne.

Encyclopédie Médico-chirurgicale Paris 10 002 c 10 -11-1980.

26-JIANQEUN L.

« Jixian : a success story in IDD control».

IDD news letter 1987 ; 3 : 49-56.

27- KATZ J F, KANE R A, REYES J, CLARKE M P, HILL T C.

Thyroid nodules : sonographic pathologic correlation.

Radiology. 1984 ; 151 : 741-45.

28 - KEITA A T

Aspect chirurgical des goitres simples à Bamako.

Thèse Médecine Bamako.1995 n° 85-01-13 ; 79-81.

29 – KLONOFF D C, GREESPAN F S.

The thyroid nodules. ADV Intern méd 1982 ; 27 : 101-26.

30 – KONATE L.

Etiologie et prophylaxie du goitre endémique.

Thèse méd. Bamako 1998 n° 78-01-10 ; 55-59.

31 – KRAIMPS J L, BARBER J.

Apport de l'échographie pèr opératoire.

Ann Endocrinol 1993 ; 54 : 235 -36.

32 – MASSIN J P, PLANCHON C, ACCORD J L, PEREZ R.

Discordance scintigraphique entre le technétium 99m et l'iode 131 dans l'étude des nodules thyroïdiens.

Nov presse Méd 19967 ; 6 : 97 –100.

33 –MIKI H, OSMILO K, INOUE H, LEOPOLD G.

Incidence of ultrasonographical detected nodules in healthy adults.

Tokushima j exp Méd. 1993 ; 40 : 43-46.

34-MOSSA A, ANGELLELI G, MANGIA ZARDI G.

L'ultrasonographie dans le diagnostic des lésions expansives de la glande thyroïde. ultrason, 1980 ; 1 :133-34

35- PALES L, GREESPAN F S, KATZ J F.

«Le goitre endémique en AOF d'après les enquêtes du service de santé publique. Pathologie comparative des populations de l'AOF».

Direction générale de la santé Dakar Sénégal 1946 - 1950 ; 16 : 157-61.

36-PERRY H A.

Solid thyroïde nodules. The American surgeon.1982 ; 64: 713-2

37- PONCIN J, HASSAN M.

Echographie des thyroïdites non suppurées.

J Radiol 1983 ; 64 : 713-20.

38 –ROGER J, TABARIN A.

Exploration fonctionnelle de la glande thyroïde

ECM glande nutrition PARIS 10 002 E 103 –1989 7P.

39-ROUVIERE H.

Anatomie humaine : Descriptive topographique et fonctionnelle.
Masson, Cie Paris Tome 1 11ème édition.1972 ; 255-69

40- ROUX F.

«Epidémie et prophylaxie du goitre endémique au Mali.

Aspects biologiques dans une équipe pluridisciplinaire. Aspects des radio - analyses et des méthodes statistiques ».

Thèse de médecine Marseille 1991 ; 159 : 65-71.

41 –SADOUL J L.

Genèse des nodules thyroïdiens : Mécanismes physiologiques et pathologies implications cliniques.

Ann Endrinol 1995 ; 56 : 5-22.

**42-SIDIBE S, TRAORE A K, TRAORE H A, KEITA A D,
TRAORE I.**

conduite à tenir devant un goître diffus simple.

Mali Médical 1998 ; XIII (1-2) : 1-3.

**43-SIDIBE S, SIDIBE A T, KANE M, TOURE M, KEITA A D,
TRAORE H A, TRAORE I.**

Nodules thyroïdiens en zone d'endémie goitreux quelle imagerie démanier en première intention.

Journal Française de radiologie. 2000 ; 81 : 72-82.

44- SCHEIBLE W, LEOPOLD G, WOO U L, GOSINK B.

High resolution real time ultrasonography of thyroid nodules.

Radiology, 1979 ; 133 : 413-25.

**45- SOLBIATI L, LIVRAGHI T, BALLARATI E, IERACE T
CRESPI L.**

Thyroid gland. IN. : Solbiati L, Rizzato G (eds)

Ultrasound of superficial structures. High fréquences Doppler and interventional procedures. Churchill, Livingstone, Edinburgh.1995 ; 49-85.

46-SOUCKO G.

« Contribution à l'étude étiologique du goitre endémique au MALI ».

Thèse de Médecine Bamako1981 n° 76-01-10 : 82-89.

**47-TANNAHILL A J, HOOPER M J, ENGLAND M, FERRIS J
B, WILSON G M.**

Measurement of thyroid size by ultrasound palpation and scintiscan.

Clinical endocrinology, 1978 ; 8 : 483-86.

48-TRANQUART F.

Apport du Doppler couleur à la caractérisation tissulaire de la thyroïde, (12ème) congrès de la santé française d'application de l'ultrason à la Médecine et la biologie (SFAUMB), Lyon ; 1990 ; 12 : 39-42.

49- VAN HERLE A, RICH P, LJUNG B, ASHCHRAFT M, SALOMON D, KEELER E.

The thyroid nodule annals of internal Médecine. 1995 ; 6 : 221-31.

RESUME

PRENOMS : Amadou

Nationalité : Malienne

Date de naissance : le 13 août 1972

Lieu de naissance KOLOKANI région de Koulikoro.

Titre de la thèse : INTERET DE L'IMAGERIE MEDICALE DANS LA PRISE EN CHARGE DES NODULES DE LA THYROÏDE.

Lieu de dépôt : bibliothèque de la faculté de Médecine de pharmacie et d'odonto-stomatologie du MALI.

Secteur d'intérêt : la radiologie

ANNEE DE SOUTENANCE 2001 – 2002.

RESUME

De février 2000 en janvier 2001 nous avons mené une étude prospective à l'hôpital du point G dans le service de radiologie sur l'intérêt de l'imagerie dans le bilan de la pathologie thyroïdienne.

Le but de cette étude était d'évaluer la fréquence des anomalies morphologiques et fonctionnelles de la glande thyroïde.

Il ressort de ce travail que sur les 65 patients inclus dans cette étude, 66,7% sont du sexe féminin contre 33,3% pour le sexe masculin.

Bamako a été la ville la plus représentée avec 48,6 % contre 4,2 % pour les régions nord du Mali (Tombouctou, Gao, Kidal).

Il ressort que l'échographie est plus sensible que la radiographie standard dans la détection des calcifications.

Les goîtres multi-hétéro-nodulaires sont les plus nombreux dans notre étude avec 63,9 % des cas.

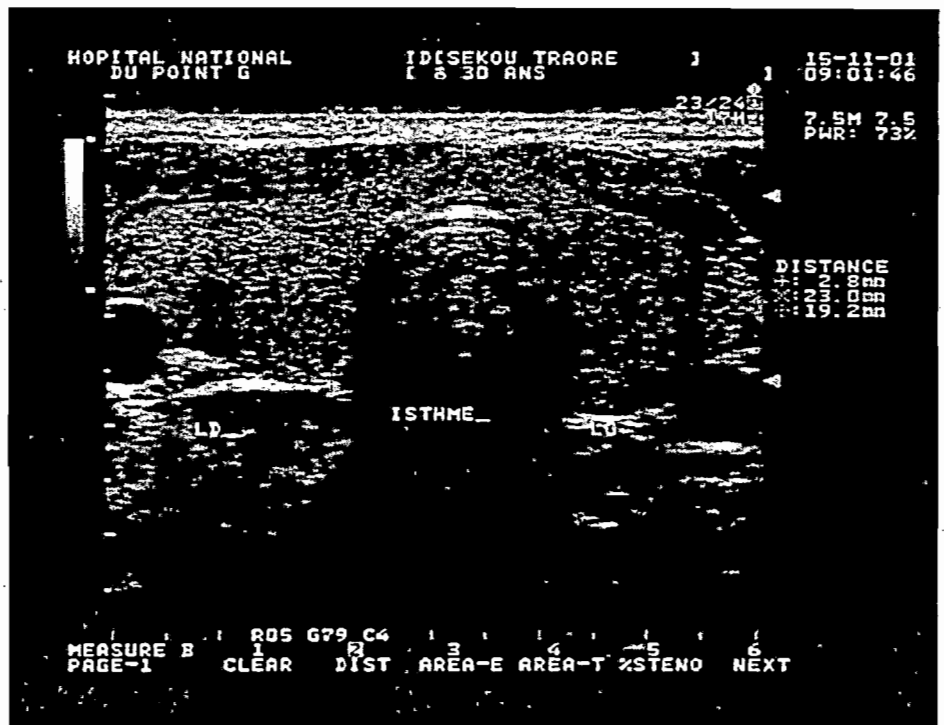
L'échographie permet de confirmer l'existence des nodules, d'étudier leur structure, de rechercher les adénopathies régionales, et de guider la ponction en améliorant la qualité du produit de ce geste.

Avec une spécificité de 63,6 % dans le diagnostic étiologique des nodules thyroïdiens, elle doit permettre du moins nous l'espérons dans un futur proche de modifier considérablement la prise en charge des nodules de la thyroïde au Mali.

radiographie standard du cou, soit leur coût et leur faible disponibilité dans nos régions pour l'IRM et la T D M.

Mots clés **Imagerie médicale, nodules, thyroïde.**

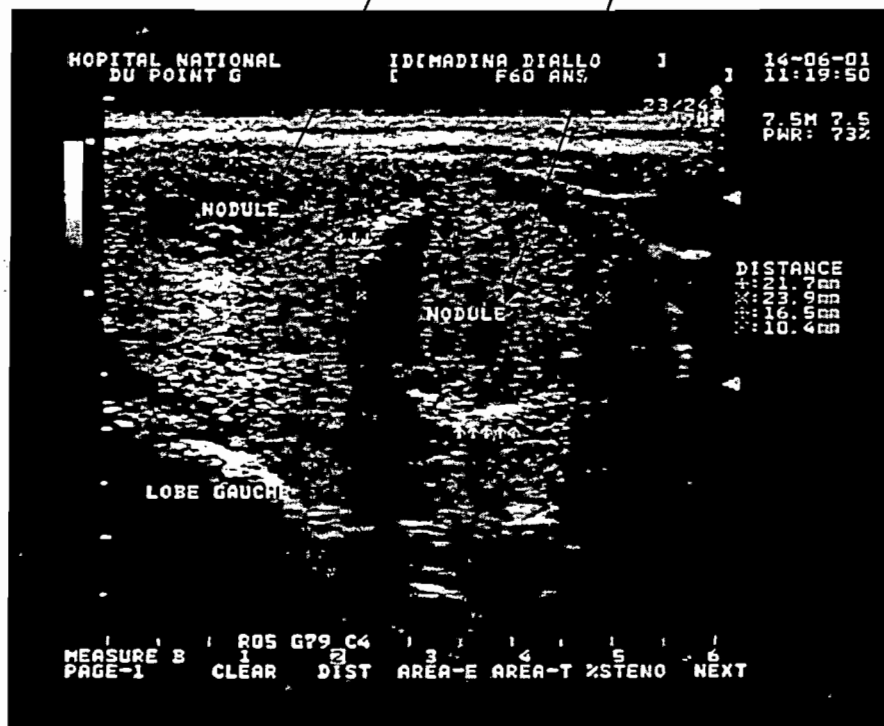
ANNEXES



Coupe transversale d'une glande thyroïde normale.

Nodules contours flous

Nodule calcifié

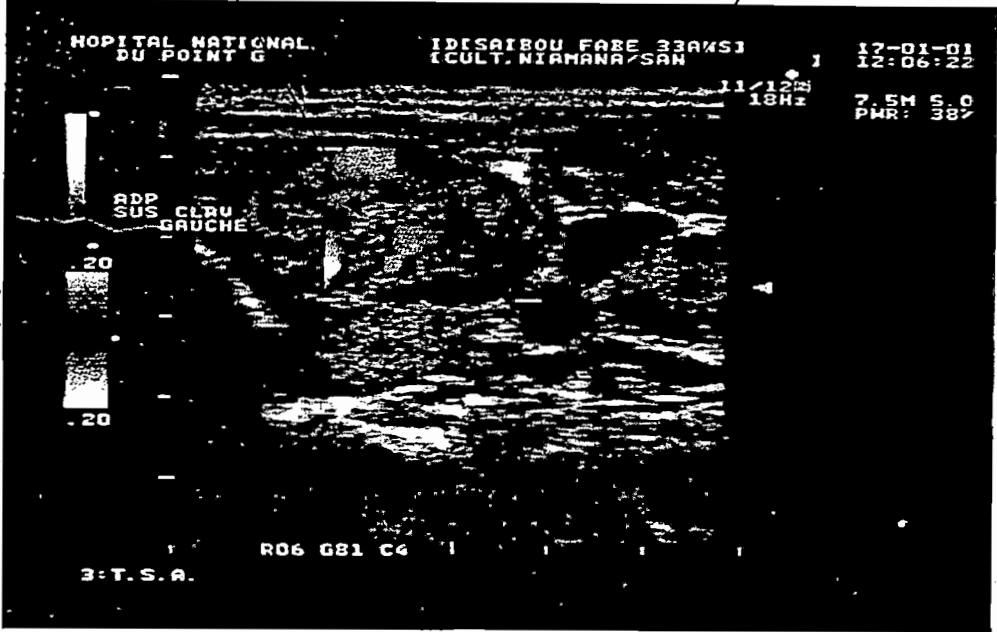

4

Femme de 60 ans présentant un goître multinodulaire au dépens du lobe gauche avec un gros nodule de 23x21mm à paroi calcifiée et un petit nodule de 16x10mm aux contours flous

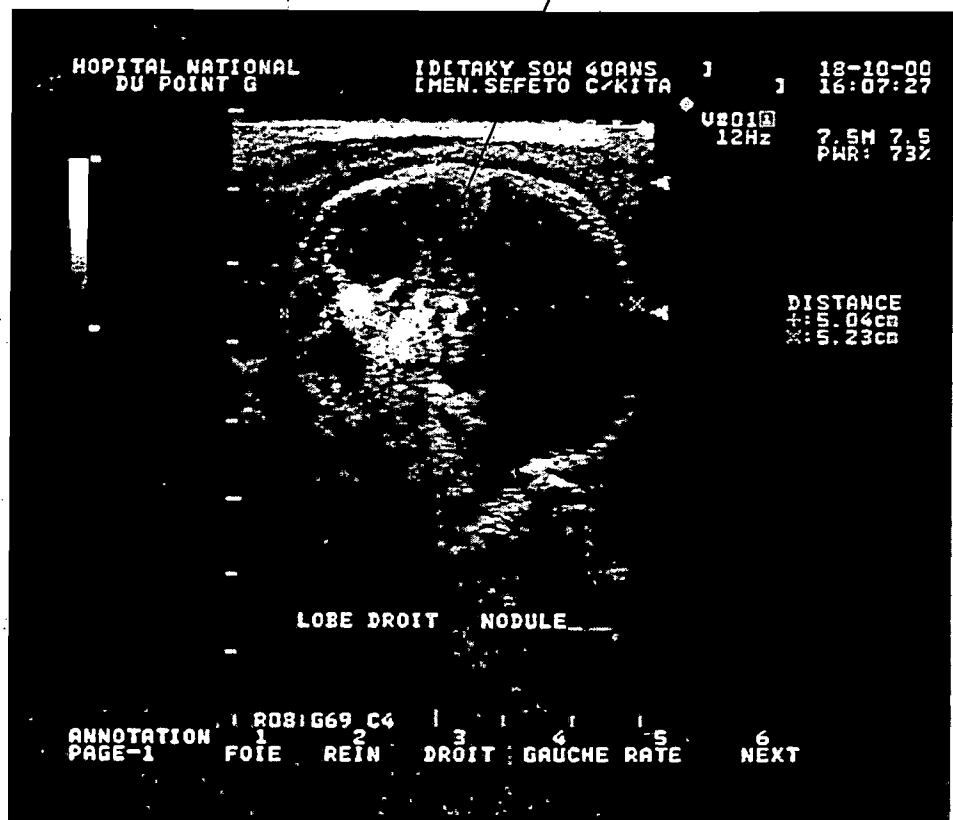
Nodule hypoéchogène hypervascularisé

ADP sus claviculaire



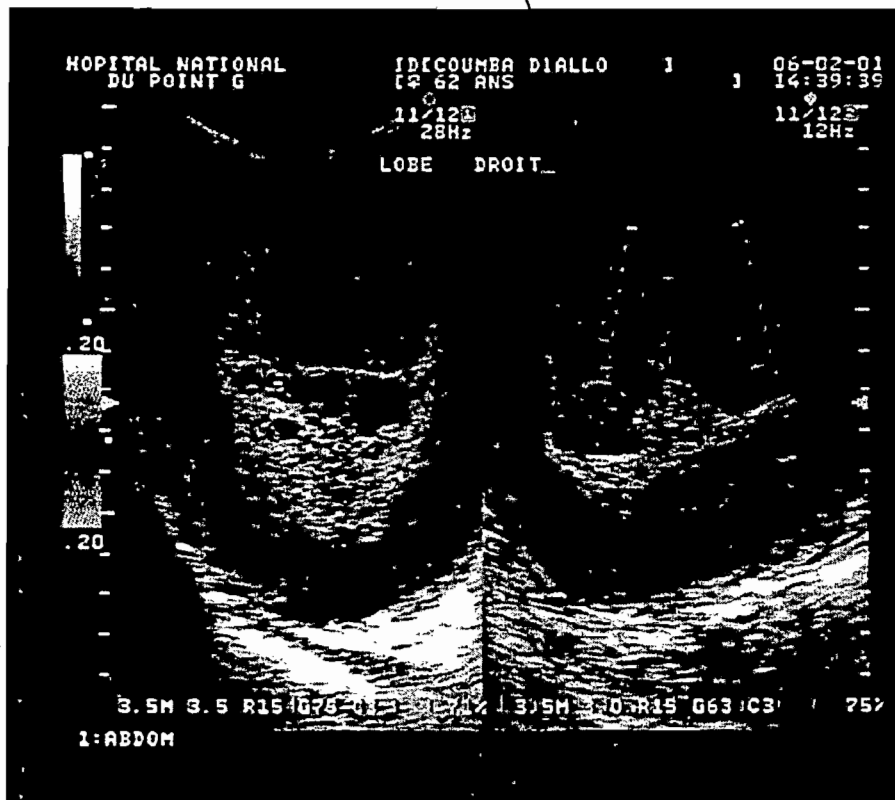
Homme de 33 ans présentant un goître multinodulaire hypoéchogène, hypervascularisé au Doppler couleur et de multiples calcifications. On note aussi de nombreuses adénopathies sus claviculaires gauche de taille variable.

Nodule bien limité



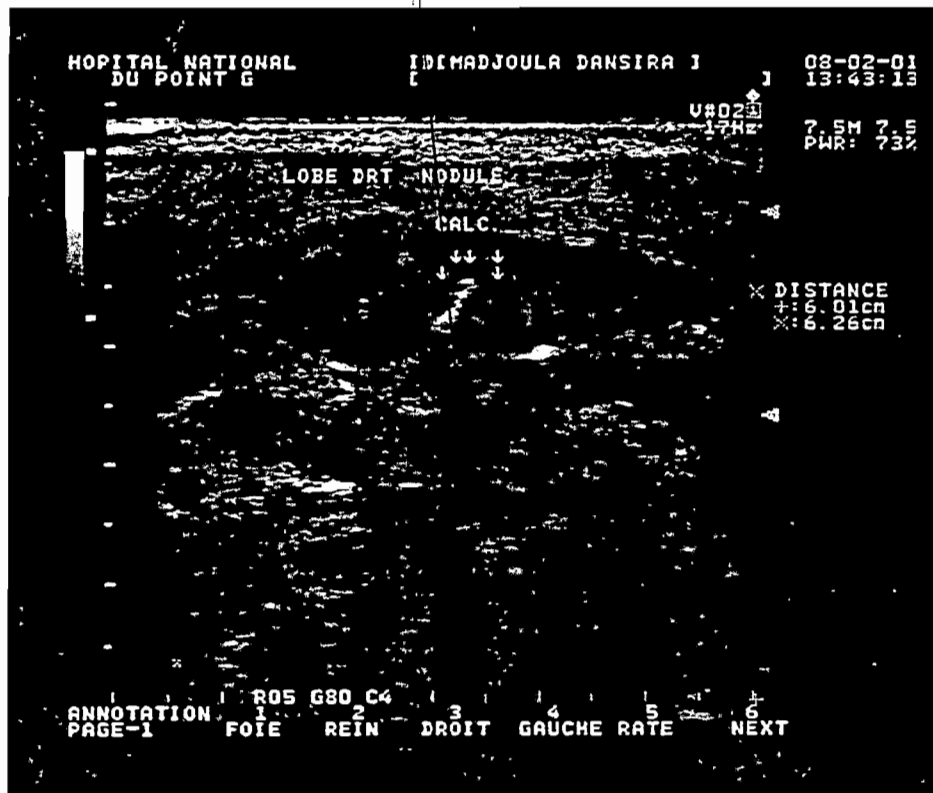Femme de 40 ans avec un gros nodule du lobe droit de la glande thyroïde de 52x50mm bien limité, entouré par un halo hypoéchogène complet et un contenu hétérogène.

Nodule mixte hypovascularisé

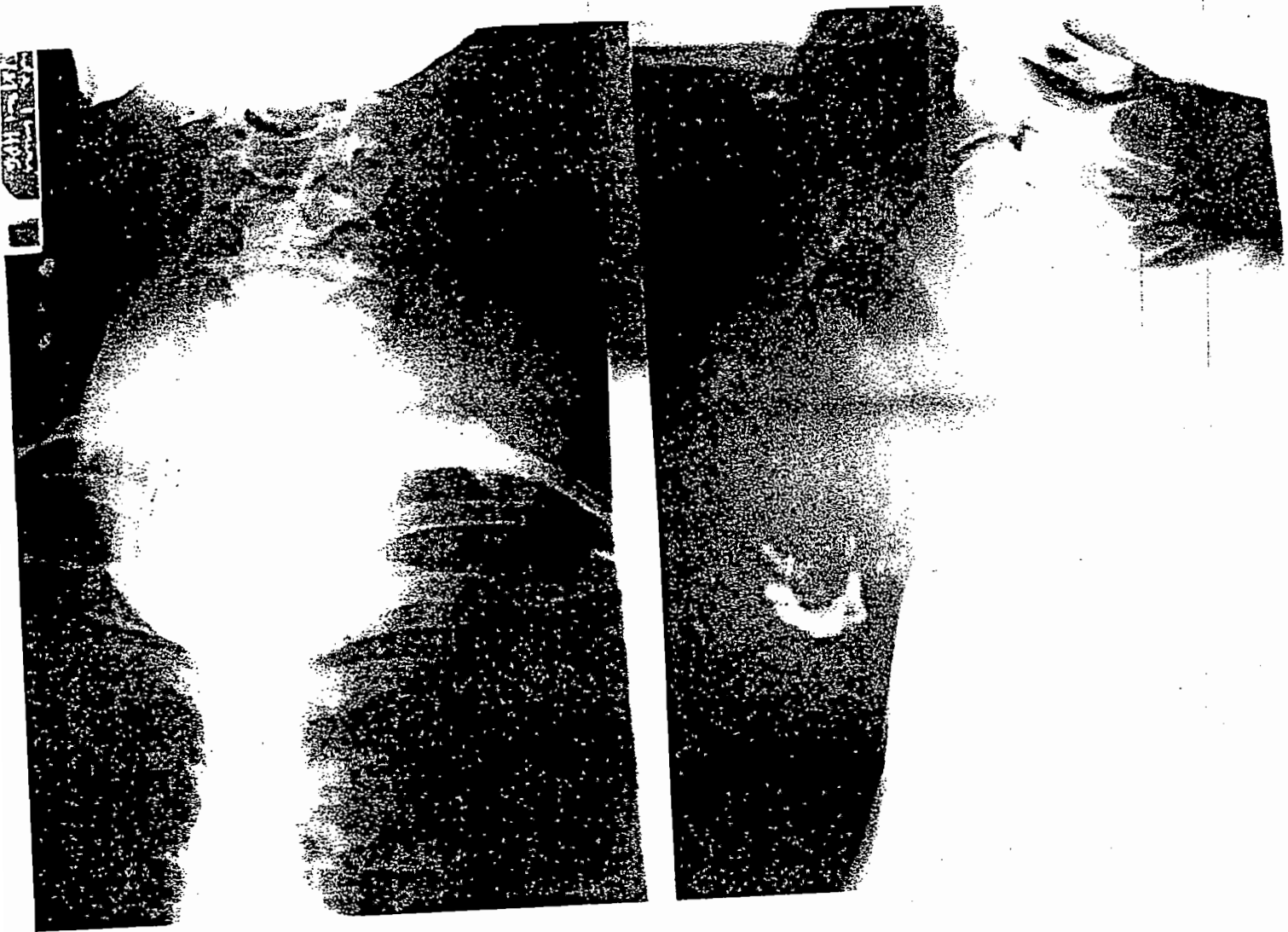

Femme de 62 ans avec un gros nodule du lobe droit de la glande thyroïde hypovascularisé au Doppler couleur et à double composante (kystique et tissulaire hypo et hyperéchogène).

Nodules hétérogènes



Gros nodules hétérogènes avec remaniements kystiques, contours flous et des calcifications.



OPACITE INHOMOGENE AVEC EFFET DE MASSE SUR LA TRACHEE

GOITRE CALCIFIE COMPRESSIF

FICHE D'ENQUETE :

I-IDENTIFICATION DU MALADE :

NOMS :

PRENOMS :

SEXE :

AGE :

ETHNIE :

RESIDENCE

PROFESSION :

II- ANTECEDENT FAMILIAL DE GOITRE

-PERE

-MERE

AUTRES ASCENDANTS :

III- DONNEES CLINIQUES :

- Signe d'hyperthyroïdie.

Hypertermie

Tachicardie

Exophthalmie

Amaigrissement

Hypersudation

Tremblement

Moiteur des mains

Diarrhée intermittente

- Signes d'hypothyroïdie

Myxoedème

Trouble des phanères (poils, cheveux, ongles, dent.)

Bradycardie

Ralentissement des activités(physique, psychique, sexuelle)

- Signes d'euthyroïdie

IV- CLASSIFICATION :

Go

G1a

G 1b

G2

G3

V- LES DONNEES BIOLOGIQUES

TSH

T3

T4

Autres dosages effectués

VI- DONNEES RADIOLOGIQUES :

A. RADIOGRAPHIE STANDARD :

- Calcification Présence de calcification / / /
- Absence de calcification / / /
- Position de l'oesophage :
 - Deviée / /
 - Rétractée / /

B. SCINTEGRAPHIE :

- Goitre homogène / /
- Goitre hétérogène / /
- nodule chaud / /
- Nodule froid / /

C. ECHOGRAPHIE :

- Taille de la glande :
 - Lobe droit / /
 - Lobe gauche / /
 - Isthme / /
- Structure de la glande :
 - ñ Homogène
 - ñ Hétérogène
 - ñ Mixte
- Nodules : Présence / / Absence / /
- Siège des nodules :
 - Lobe droit / /
 - Lobe gauche / /
 - Isthme / /
 - Toute la glande / /
- Taille des nodules :
 - Micronodule < 3mm / /
 - Macronodule > 3mm / /
 - Variable / /
- Nombre des nodules :
 - Unique / /
 - Multiple / /

- Echostructure des nodules

ñ Tissulaire /_____/

ñ Liquidienne /_____/

ñ Mixte /_____/

- Calcification présente /_____/ Absence /_____/

ñ Siège /_____/

ñ Nombre /_____/

ñ Taille /_____/

- Adénopathe : Présence /_____/ Absence /_____/

D. ECHO DOPPLER :

* Le flux des gros vaisseaux : Normal _____ Anormal _____

- Signe de compression des vaisseaux du cou

· Présent _____ Absent _____

Conclusion imagerie

-thyroïde normale

-goitre diffus simple

-goitre nodulaire unique

goitre multihétéronodulaire

VII- PIECE OPERATOIRE :

VIII- RESULTATS DE LA PONCTION ECHOGUIDEE

-Macroscopique :

-cytologique :

SERMENT D'HIPPOCRATE

En présence des Maîtres de cette Faculté, des chers condisciples, devant l'effigie d'Hippocrate, je promets et je jure, au nom de l'être suprême, d'être fidèle aux lois de l'honneur et de la probité dans l'exercice de la Médecine.

Je donnerai mes soins gratuits à l'indigent et n'exigerai jamais un salaire au-dessus de mon travail, je ne participerai en aucun partage clandestin d'honoraires.

Admis dans l'intérieur des maisons, mes yeux ne verront pas ce qui se passe, ma langue taira les secrets qui me seront confiés et mon état ne servira pas à corrompre les mœurs, ni à favoriser le crime.

Je ne permettrai pas que des considérations de religion, de race, de parti ou de classe sociale viennent s'interposer entre mon devoir et

mon patient.

Je garderai le respect absolu de la vie humaine dès la conception.

En cas de menace, je n'admettrai pas de faire usage de mes

lois contre les lois de l'humanité.

Connaissant envers mes Maîtres, je rendrai à

leur père.

et si je suis fidèle à mes

si j'y