

Université des Sciences, des Techniques et des Technologies de Bamako



U.S.T.T-B



Faculté de Médecine et d'Odontostomatologie

Année universitaire : 2015 - 2016

N°



THESE

APPORT DE L'IMAGERIE DANS LA PATHOLOGIE UROLOGIQUE DANS LE SERVICE D'UROLOGIE DU CHU Gabriel Toure

Présentée et soutenue publiquement le 19/2/2016 devant le jury de la
Faculté de Médecine et d'Odontostomatologie

Par

Monsieur TOLO Hamadoun

Pour l'obtention du grade de Docteur en Médecine
(Diplôme d'Etat)

Jury :

Président: Pr Cheick Bougadari Traoré

Membre: Dr Issa AMADOU

Co-Directeur: Dr Mamadou T COULIBALY

Directeur: Pr Zanafon OUATTARA

DEDICACES ET REMERCIEMENTS

Dedicaces

Au nom d'ALLAH, le tout miséricordieux, le très miséricordieux
Que la paix et le salut soient sur le seau des prophètes MOUHAMAD (pbAsl)
Gloire à Allah, le tout puissant, créateur des cieux et de la terre et ainsi que ceux qui se trouvent entre eux, merci de m'avoir donné la vie et d'y veiller, de m'avoir donné la santé, la volonté, le courage et la force nécessaire pour la réalisation de ce travail. Aide-moi par cette formation à sauver des vies.
Je dédie affectueusement ce travail à :

A mon pays le Mali,

Chère patrie, que la paix et la prospérité puissent te recouvrir. Profond respect.

A mon père : Feu Salif Tolo (que Dieu vous accorde sa miséricorde, son paradis : amen!).

Ce travail est sans doute le fruit de l'éducation que tu m'as donnée et les immenses sacrifices consentis en vue de mon épanouissement moral; en effet tu as été pour nous un exemple de courage, de persévérance et d'honnêteté dans l'accomplissement du travail bien fait, Père exemplaire, tu t'es toujours battu pour que nous ne manquions de rien, pour que nous puissions étudier. Tu as su inculquer en nous les règles de la bonne conduite, de la dignité, du respect de l'être humain et la sagesse. Tu es toujours présent pour nous en ne ménageant aucun effort, aucun sacrifice pour que nous puissions bénéficier d'une meilleure éducation. J'aurais tellement souhaité te voir à mes côtés en ce jour solennel, mais le bon Dieu en a décidé autrement

A ma mère : Fatoumata Tolo dite Inasekou

Douce mère, femme inégalée, exemplaire par ta patience, ton courage, ta sagesse et ton dévouement. Tu nous as entourés de tout ton amour, tu nous as toujours protégés et réconfortés. Mère irréprochable, tu n'as jamais cessé un instant de te soucier de notre avenir par tes multiples conseils et surtout par tes bénédictions. Les mots ne suffisent pas pour exprimer toute ma gratitude pour tous les sacrifices que tu as endurés pour nous élever. Tu as su nous inculquer les valeurs et les règles de la bonne conduite, de la dignité, de la sagesse et du respect de l'être humain. Ce modeste travail est le fruit des sacrifices que tu as consentis pour mon éducation et mon bien être. Qu'ALLAH le tout puissant t'accorde une bonne santé, une longue vie à nos côtés. Amen !

A ma mère Ya Iguirè Tolo

Femme travailleuse et digne tu n'as ménagé aucun effort pour notre réussite, tu nous as toujours réconfortés dans les moments les plus difficiles.

Je prie ALLAH le tout miséricordieux pour qu'il t'accorde santé et prospérité.

A ma mère Adjaratou Moro

Femme travailleuse et courageuse tu n'as ménagé aucun effort pour notre réussite. Je prie ALLAH le tout miséricordieux pour qu'il t'accorde santé et prospérité.

A mon père : Feu Daouda Saidou Tolo (Que Dieu vous accorde sa miséricorde, son paradis : amen!). vous étiez véridique et aimable ,tu m'as été toujours conseillé comment se comporter avec d'autres personnes. Sache que je ne t'oublierai jamais ,dors en paix Dédé.

A mes oncles et tantes :Hamadoun Tolo, Alhousseine Tolo, Oumar Tolo, Hamidou Tolo, Hassim Tolo, Belco Tolo, Hawa Tolo, Mariam Tolo,Aminata, Aichata et Djénéba Tolo,

Merci pour votre affection et votre soutien tout au long de mes études. Vos conseils et vos encouragements m'ont beaucoup servi au cours de ce travail. Trouver ici l'expression de mon profond attachement et de mes sincères reconnaissances. Puisse Dieu vous donner une meilleure santé et une longue vie.

A ma grand-mère :feu Anta Kélépily

Femme de cœur, courageuse et véridique tu l'as été, tu as su me mettre en confiance quand j'avais des doutes, tu étais présente pendant les moments les plus difficiles. Sache que je ne t'oublierai jamais. Puisse ALLAH t'accueillir dans sa miséricorde. Dors en paix Mami.....

A mes grands parents : Tous nos attachements aux défunts ; salut et paix pour le repos de vos âmes.

Aux autres veuillez trouver ici, l'expression de mon profond respect.

A mes frères Allaye, Ousmane, Amadou ,Saidou, Ali et Modibo tous Tolo :

Les mots me manquent pour exprimer à suffisance ma reconnaissance. En aucun moment, vos soutiens moraux, matériels et financiers n'ont fait défaut. J'ai appris avec vous le goût de la vie en groupe. Vous avez forgé en moi la patience et l'endurance. Ce travail est le vôtre. Que le tout puissant vous donne longévité, santé, et bonheur dans vos foyers. Je vous dis grand merci.

A mes sœurs :

Je citerais là : Lamata, Mariam, Hawa, Kadidia, Ami, Habiba, Ina tousTolo:Cetravail est le votre, il est le fruit des liens sacrés qui nous unissent. Merci de votre assistance, que DIEU le tout puissant puisse vous accorder une longue vie pleine de santé et de bonheur.

A ma femme Ramata Tolo: Merci de ta patience et de ta fidélité. Tu as été un soutien considérable pendant l'élaboration de cette thèse.

Nous allons œuvrer ensemble dans le meilleur et le pire des cas. Je te dédie ce travail en témoignage de mon profond amour et de ma fidélité.

A ma soeur feu Oumou Tolo

Toi que la mort a malheureusement emporté très petite pour nous laisser les cœurs remplis de chagrins; puisse Dieu t'accueillir dans son paradis ! Amen !

A toute la famille Tolo à Bamako, Abidjan, Kassa et Bandiagara.

L'unité, la fraternité, l'entente et la solidarité sont les piliers d'une famille prospère. Restons unis et indivisibles. J'espère que ce travail sera pour vous, tout le témoignage de nos attachements fraternels.

A mes oncles feu **Ali Tolo et Salif Tolo**

Votre amour, votre respect ne m'ont jamais fait défaut. Vous m'avez donné le goût à la fraternité. Votre soutien moral et matériel m'ont beaucoup servi tout au long de mes études. Que Dieu vous accorde sa miséricorde,son paradis : amen!

REMERCIEMENTS

Mes remerciements

J'adresse mes remerciements à tous **les maîtres de la FMOS** pour les enseignements de qualité qui nous ont été prodigués.

A mes oncles et mes tantes ainsi qu'à toute la famille Tolo, Tembély, Guindo, Kèlèpily et Ouologuèm à Bamako, Bandiagara, Kassa, Bamba et Abidjan , Yalcoué à Bamako et Nigari

Merci pour votre soutien, votre confiance et vos conseils. Vous n'avez jamais cessé de m'encourager pour que je puisse étudier et avoir une bonne formation. Veuillez recevoir ici l'expression de ma profonde gratitude.

A mes frères et sœurs

Allaye, Ousmane, Lamata, Bourèma, Mariam, Kadidia, Aminata, Hawa, Habiba, Seydou, Aissata, Binta, Sekou Salla, Cheick Oumar, Modibo, Ali, Belco tous Tolo. Kader Telly.

Je vous remercie pour votre soutien. Merci du fond du cœur.

Qu'ALLAH vous assiste.

A ma sœur Ramata Yalcoué : grand merci, grand sœur tu ma toujours conseil pour que je soutien vite et commencé une nouvelle vie .Que Dieu te donne une vie meilleur et de santé.

A mes cousins et cousines

Afin de n'oublier personne, je ne citerai pas de nom. Je vous remercie beaucoup pour vos encouragements et de vos conseils qui ont été déterminants dans la réalisation de ce travail. Que l'esprit d'unité qui règne entre nous se maintienne pour toujours. Que le tout puissant vous donne une longue vie et beaucoup de succès.

Merci à tout le personnel du service d'Urologie du CHU Gabriel Touré. En partant des manœuvres aux Patrons et particulièrement :

Au professeur Zanafon OUATTARA

Vous nous avez accueilli dans votre service sans me connaître. Aucune expression ne pourrait suffire pour vous exprimer notre reconnaissance et considération. Votre sens de dialogue et d'amabilité nous ont séduit. Trouvez ici l'expression de notre dévouement.

Au docteur Mamadou T. COULIBALY

Votre soutien et vos conseils ont été très précieux pour nous dans la réalisation de ce document. Votre sens de l'humour et attachement aux valeurs scientifiques font de vous un maître auprès de qui il est agréable d'apprendre. Recevez en ces lignes l'expression de toute ma gratitude.

Au Major M. Boubacar A. MAIGA et Personnel du service : Je vous remercie pour l'estime, l'attention et l'amour que vous m'avez témoignés. Recevez ici l'expression de ma profonde gratitude.

A Tous les médecins en spécialisation d'Urologie : Merci pour l'encadrement et les conseils de tous les jours

Au Professeur Togo Pierre Andédje : Merci pour l'encadrement et les conseils parentals et éducatif à tout moment.

A mes aînés du service Dr Fatoumata Kanssaye, Dr Drissa Coulibaly, Dr Kafogo B Coulibaly, Dr Adama Y Diarra, Dr Abdoulaye Diarra, Dr Hamed Kourouma, Dr Moussa I. Dembélé , Dr Ibrahim Coulibaly. Merci pour l'encadrement et les conseils d'ainé. Recevez ici toute ma profonde reconnaissance et tout mon respect.

A Mes collègues du Service d'Urologie : Dr Emile K. Sylla, Dr Youssouf Doumbia, Dr Pornon Diamoutènè, Issiaka Goro, Adama Diabaté , Dr Bakary Diarra, Dr Sékou Coulibaly, Madoube Christian Dabou, Seydou Bengaly, Hamidou Ouattara, Issouf Ouattara, Almadi Ag Alitini , Mamadou Traoré , Elhadj Koné .

Pour l'estime, l'amour et la considération que vous m'avez témoignés ; que cette thèse soit pour vous l'expression de ma sincère reconnaissance et de mon attachement. Le souvenir des moments passés avec vous, restera pour toujours gravé dans ma mémoire. Que Dieu vous prête succès et longue vie. Merci pour tout.

Mes remerciements sincères :

A tout le personnel d'ASACOH.

A tout le personnel de l'Ambassade des Pays-Bas

A Dr Bréhima Traoré et famille pour votre soutien et votre confiance envers .

Puisse Dieu vous récompenses en bien.

A mes amis : Dr Salifou Diabaté, Dr Amara Moussa Dembele, Issa Ombotimbé , Hamidou Traoré , Dr Souleymane Sawadogo, Hassim Timite, vous qui m'avez tant aimé, permettez moi en guise de reconnaissance de votre amour et de votre soutien indéfectible, de vous dire merci.

A mon maître Moctar TRAORE : pour votre soutien moral et financier , que Dieu te donne une longue vie et santé.

Mes remerciements

vont à l'endroit de tous ceux de loin ou de près, qui par leurs soutiens moral et financier si modeste soit-il mais combien important pour moi, ont permis la réalisation de ce modeste travail.

HOMMAGES AUX MEMBRES DU JURY

A notre maître et président du jury :

Professeur Cheick Bougadari Traore

- Professeur agrégé d'anatomie pathologie
- Chef de service d'Anatomie pathologie au CHU du point G
- Chef du DER des sciences fondamentales de la FMOS
- Collaborateur du projet de dépistage du registre du cancer au Mali,

Cher maître,

Permettez-nous de vous adresser nos remerciements pour l'honneur que vous nous faites en acceptant de présider ce jury. Nous avons été séduits par la qualité de votre enseignement durant nos années d'études.

Votre disponibilité et votre amour pour le travail bien fait ont forcé notre admiration.

Recevez ici cher maître nos sincères remerciements et notre plus grand respect.

A notre maître et juge :

Docteur Issa AMADOU

- Chirurgien pédiatre,
- Praticien hospitalier au CHU Gabriel TURE,
- Membre de la société Africaine des chirurgiens Pédiatres
- Membre de la société Française des chirurgiens Pédiatres
- Membre de la société malienne de pédiatrie
- Chirurgien ortho-pédiatrique et traumatologique
- Urologie pédiatrique

Vous nous faites honneur en acceptant de siéger dans ce jury. Votre simplicité, votre humilité et votre disponibilité font de vous une personnalité respectable.

Soyez rassuré cher maître de l'expression de notre profond respect.

A notre maître et codirecteur :

Docteur Mamadou Tidiani Coulibaly

- Chirurgien urologue,
- Praticien hospitalier au CHU Gabriel Touré,

Cher maître,

Nous sommes très fières d'être parmi vos élèves et heureux de vous compter parmi les membres du jury de ce travail. Votre disponibilité et votre rigueur scientifique ont largement amélioré la qualité de ce travail.

C'est l'occasion ici pour nous de vous témoigner notre grande admiration.

Nous vous prions de croire en la sincérité de nos sentiments respectueux. Que Dieu vous bénisse !

A notre maître et directeur de thèse :

Professeur Zanafon Ouattara

- Chirurgien Urologue, Andrologue,
- Maître de conférences d'Urologie à la FMOS,
- Chef du Service d'Urologie de l'hôpital Gabriel TOURE.
- Coordinateur du DES d'urologie,
- Président de la Commission Médicale d'Etablissement à l'hôpital Gabriel Touré.

Cher maître,

C'est un grand honneur et un immense plaisir que vous nous faites en acceptant d'encadrer ce travail qui est également le vôtre car vous l'avez conçu et suivi de bout en bout. Votre humilité, votre respect des vertus sociales font de vous un grand maître aimé et admiré de tous. Aucun mot ne pourra exprimer tous nos sentiments à votre égard. Que le bon Dieu vous accorde une longue vie et une santé de fer.

Merci !

ABREVIATIONS

ABREVIATIONS

AUSP: Arbre Urinaire Sans Préparation

CHU : Centre Hospitalo Universitaire

DB : Décibel

FIG: Figure

IRM : Imagerie par Résonance Magnétique

MHz : Mégahertz

RPM : Résidu Post Mictionnel

RX : Radiographie

TDM : Tomodensitométrie

UCR : Uréthro-Cystographie Rétrograde

UH : Unité Hounsfield

UIV: Urographie Intra Veineuse

UPR: Urétéro - Pyélographie Rétrograde

GT : Gabriel Toure

SOMMAIRE

SOMMAIRE

INTRODUCTION.....	18
OBJECTIFS.....	20
GENERALITES.....	22
- Anatomie radiologique de l'appareil urinaire.....	22
• Anatomie radiologique du haut appareil urinaire.....	22
• Anatomie radiologique du bas appareil urinaire.....	32
- Différents examens d'imagerie médicale.....	39
• UIV.....	39
• UCR.....	45
• UPR.....	46
• Echographie.....	47
• Scanner.....	57
• IRM.....	62
• Artériographie - Lymphographie - Cavographie.....	67
METHODOLOGIE.....	69
RESULTATS.....	73
COMMENTAIRES ET DISCUSSIONS.....	91
CONCLUSION.....	99
RECOMMANDATIONS.....	101
BIBLIOGRAPHIE.....	103
ANNEXES.....	107

INTRODUCTION

INTRODUCTION

Ces dernières années, l'imagerie médicale a fait de sérieux progrès, et particulièrement en urologie. Les examens radiologiques sont nombreux et cela pose souvent un problème de choix qui doit tenir compte du coût et de la pertinence de l'examen radiologique demandé.

En urologie comme en médecine de façon générale, après un examen clinique, plusieurs hypothèses diagnostiques sont émises et pour aboutir à un diagnostic précis, on fait appel aux examens complémentaires, c'est dans ce contexte que l'imagerie joue un rôle prépondérant.

Différentes techniques d'imagerie peuvent contribuer à l'exploration de l'appareil urinaire. Il s'agit surtout de l'échographie, de l'UIV, l'UCR, l'UPR, du scanner, de l'IRM et de la scintigraphie.

Ces techniques vont permettre le plus souvent de confirmer le diagnostic, d'évaluer la fonction rénale, et d'établir le mode de traitement. [1]. UIV a été pendant des années la technique de référence pour répondre à l'ensemble des questions posées par l'imagerie dans les pathologies lithiasiques et obstructives du haut appareil urinaire. Le risque représenté par l'injection de produit de contraste iodé et son caractère irradiant justifiaient beaucoup le recours à l'échographie même si leurs informations sont incomplètes. L'examen tomodensitométrique (TDM) initialement proposé dans un contexte d'urgence voit ses indications s'élargir grâce à des performances croissantes qui permettent de répondre à toutes les questions posées pour le diagnostic des pathologies urologiques.

Au Mali, une étude a été faite sur le rôle de l'imagerie dans le domaine de l'urologie au CHU du point G. C'est une 2eme étude dans le domaine de l'urologie, dont les objectifs sont les suivants.

OBJECTIFS

OBJECTIFS

Objectif Général : Etudier l'apport de l'imagerie dans le diagnostic et le traitement des pathologies urologiques au service d'urologie du CHU-GT

Objectifs Spécifiques :

- Répertorier les différents examens d'imagerie demandés en urologie ;
- Déterminer l'apport de chaque examen d'imagerie dans les diagnostics des pathologies urologiques ;
- Comparer les diagnostics retenus et ceux retrouvés en per-opératoire.

GENERALITES

GENERALITES

Anatomie radiologique de l'appareil urinaire :

A- Anatomie radiologique du haut appareil urinaire :

Chez l'homme les morphotypes pyélocaliciels sont très variés. En effet il y'a deux fois plus de morphotypes pyélocaliciels que d'individus. (1)

Cette variation morphologique constitue un problème pour la description de l'anatomie radiologique normale du haut appareil urinaire. De ce fait :

- L'image urologique d'une personne n'est jamais identique à celle d'une autre.
- Il n'y a aucune symétrie entre la morphologie des deux reins d'un même individu. Donc un rein ne peut pas servir de point de comparaison avec l'autre.
- Dire qu'un rein est radiologiquement sain, est une opération très délicate, qui fait intervenir l'intelligence et l'expérience du radiologue.

I- REIN ET CAVITES PYELO-CALICIELLES :

1) Imagerie du parenchyme rénal : L'étude radiologique du rein a pour rôle de satisfaire cinq (5) interrogations concernant :

- Sa forme - Ses dimensions - Sa situation - Sa mobilité - et son grand axe.

a- La forme : Le rein a la forme d'un haricot. Le bord du rein est lisse, régulier et continu. Son bord interne est droit ou souvent déprimé à son tiers moyen, et le contour externe est convexe en dehors. Les tiers inférieurs et supérieurs correspondent aux lèvres inférieures et supérieures du rein.

b- La situation : Normalement le rein se trouve dans la fosse lombaire. Il est un peu plus haut situé à gauche qu'à droite à cause de la pesanteur du foie sur ce dernier. La projection du pôle droit se fait sur D12-L1. Le pôle inférieur du rein est nettement au-dessus de la crête iliaque. La distance pôle inférieur-crête iliaque est de 3cm à droite et de 4-5cm à gauche. Le bord interne du rein est parallèle au bord externe du psoas. Mais plus la graisse rétro-péritonéale est abondante plus le bord

interne du rein tend à s'éloigner du bord externe du psoas et à perdre ce parallélisme par éloignement du pôle inférieur.

c- Dimensions : Les dimensions radiologiques des reins ne sont pas superposables aux dimensions anatomiques ; celle-ci étant chez l'adulte de 12cm de longueur 6cm de largeur et 3cm d'épaisseur.

Sur les clichés urographiques, la longueur du rein est diminuée à cause de la lordose lombaire et de la bascule du rein sur son axe transversal due au poids des organes sus-jacents surtout le foie. Il est donc normal que le droit paraisse un peu moins long que le rein gauche (variation inférieure ou égale à 10mm selon les auteurs).

Au lieu de donner les chiffres sans grande signification, il vaut mieux prendre pour échelle les vertèbres lombaires (à condition que le rachis soit sain). Ainsi la longueur d'un rein est de 3 vertèbres et demi chez l'adulte et 4 vertèbres chez l'enfant. La largeur du rein a une mesure souvent imprécise, elle se fait par le point le plus externe du bord externe à la perpendiculaire au bord interne. La largeur est voisine à la moitié de la longueur.

L'épaisseur est mesurée sur le profil vrai du rein, et est voisine à la moitié de sa largeur.

En réalité les dimensions rénales n'ont de sens que lorsqu'elles sont comparées à l'architecture pyélo-calicielle.

d- Mobilité : La respiration et certaines positions (orthostatisme) sont responsables de la mobilité rénale. Le mouvement du rein entre l'inspiration et l'expiration forcée peut atteindre 10cm. Le déplacement moyen est de 3cm. Le mouvement rénal vers le bas se fait souvent avec rotation autour de son axe transversal.

e- Axes : Les reins sont obliques dans les 3 plans de l'espace. Dans un plan frontal (cliché de face) le grand axe du rein est oblique en bas et en dehors. L'obliquité externe de cet axe est encouragée par la graisse rétro-péritonéale et par le volume du psoas. Dans un plan sagittal (cliché de profil) cet axe est oblique en bas et en avant ;

donc la partie supérieure du rein se projette sur les corps vertébraux et la partie inférieure les déborde en avant.

Dans un plan transversal les reins ont un axe oblique en bas et en dehors, faisant avec l'horizontale un angle de 30° environ. Donc il faut soulever légèrement le patient du côté du rein en question pour avoir une incidence de face vraie de celui-ci (oblique postérieur gauche pour le rein droit et vis versa). Par contre, il faut soulever de 60° environ le côté opposé pour avoir une incidence de profile vraie du rein (oblique postérieur droit pour le rein droit et inversement). Cette orientation transversale explique que le bord antérieur du hile rénal se projette nettement en dehors du bord interne du rein.

2) Imagerie pyélo-calicielle :

a- Petits calices : Il y a environ une douzaine de petits calices, chacun branché sur une papille, ou sommet d'une pyramide de malpighie. Ils peuvent être disposés en cadran horaire. Un petit calice est formé d'une cupule et d'une tige calicielle courte qui réunit la cupule au grand calice. Par le fond de tous les petits calices situés dans un même plan on peut tracer une ligne virtuelle appelée ligne inter papillaire de HODSON. La ligne de HODSON reproduit exactement la forme du contour externe du rein.

b- Grands calices : Ils sont au nombre de trois (3). Chacun d'eux est formé par la convergence de 3-4 tiges calicielles. Le calice supérieur est vertical, le calice moyen est horizontal et le calice inférieur est oblique en bas et en dehors. L'axe des calices supérieur et inférieur est en principe le même que l'axe du rein. Les grands calices sont séparés par des angles droits ou peu aigus. Cependant suivant l'incidence de projection, ces angles peuvent paraître obtus, ou très aigus.

c- Bassinet : Il a une forme triangulaire, et constitué par la convergence des 3 grands calices. Son bord supérieur est convexe et fait avec le calice supérieur une courbe en S italique (*S*) qui borde la moitié interne de la lèvre supérieure du sinus. Son bord inférieur est concave vers le bas et fait avec le calice inférieur et l'urètre une arche qui épouse la forme de la lèvre inférieure du sinus.

Le sommet de ce triangle se trouve à la jonction pyélo-urétérale qui est en dehors et un peu en bas du hile du rein. Le bassinnet a donc un segment intra-sinusal et un segment exo-sinusal.

d- Sinus du rein : Le sinus est étudié sur des tomographies passant par son plan (plan du sinus) ; ce plan passe habituellement par les pédicules du corps vertébral correspondant.

Le sinus rénal n'est ni une structure tubulaire microscopique, ni une structure aussi vascularisée mais apparaît claire sur les tomographies vasculaires et tubulaires.

Une idée de la taille du sinus et de son volume par rapport au volume rénal est donnée par le rapport suivant :

**Distance entre les fonds des petits calices externes des groupes sup. et inf. sur
Longueur du rein**

Ce rapport est voisin de 0,5

II- VARIANTES DE LA NORMALE :

Les variantes de l'anatomie radiologique normale de l'ensemble rein-cavité pyélocalicielle sont innombrables. Infiniment plus fréquentes que le morphotype classique à trois grands calices pris pour type de description. Quelle que soit la variante observée, l'analyse méthodique doit être menée avec la même rigueur.

1) Parenchyme : Le caractère normal du parenchyme rénal est attesté par l'intégrité des structures vasculaire et tubulaire, et par sa répartition harmonieuse autour des petits calices (ligne de HODSON conservée).

a- Rein longiligne et bréviligne : Il existe des reins longs étroits et minces de type longiligne ; et des reins courts larges et épais de type bréviligne.

La longueur du rein peut être nettement supérieure ou inférieure à 0,5 aux longueurs du sinus.

b- Rein « dromadaire » : L'image du rein dromadaire constitue l'expression la plus connue de l'empreinte splénique sur le rein. Le rein dromadaire est triangulaire à sommet externe. L'épaisseur du parenchyme est toutefois parfaitement constante et la ligne de HODSON conservée.

c-Rein plat : Certains reins droits se développent totalement ou en partie derrière le foie qui les écrase dans un plan frontal. Le caractère normal du rein est attesté outre les critères classiques, par le cliché en oblique postérieur droit (profil vrai) qui montre la couche de graisse habituelle séparant la face antérieure du rein de la face postérieure du foie.

2) Petits calices : Le nombre de petits calices varie entre 4 et 20 ou plus. Selon le volume des papilles et la hauteur d'insertion des fornix, les cupules calicielles peuvent être grandes ou petites, larges ou étroites, évasées ou minces.

Plusieurs cupules calicielles peuvent être groupées ou drainées par une seule tige calicielle, réalisant l'image de calice composé, particulièrement fréquente au niveau du groupe caliciel supérieur. Les cupules calicielles peuvent être séparées les unes des autres, les fornix étant indépendants. Ailleurs le fornix est commun à plusieurs papilles, les cupules se résolvant en une vaste cupule polylobée.

3) Grand calice et bassinnet : Il peut exister 3 grands calices ou d'avantage. Très souvent un grand calice manque notamment le grand calice moyen, dans ce cas les petits se jettent directement dans le bassinnet.

Les grands calices étant des organes de jonction entre les petits calices et le bassinnet, toute variante de forme du bassinnet à répercussion sur l'anatomie des grands calices.

Plusieurs morphotypes peuvent être décrits :

Absence de bassinnet : Dans ce cas les grands calices très longs confluent pour former directement l'uretère (en général hors du sinus rénal).

a- Absence de grands calices : Là les petits calices se jettent directement dans le bassinnet par de courtes tiges ou par implantation directe des papilles dans le bassinnet qui est habituellement volumineux. Le segment intra-sinusal peut être plus plat que le segment exo-sinusal du fait de la pression des faces sinusales.

b- Bassinnet exo-sinusal : Le bassinnet peut être entièrement situé en dehors du sinus. Les trajets des calices sont très longs, rectilignes ou incurvés, propice au faux diagnostic de tumeur ou de lipomatose sinusale.

c- Fusion calicielle et bifidité pyélo-urétérale : Les fusions calicielles sont fréquentes, en particulier celles qui intéressent les grands calices moyens et inférieurs. Le tronc commun peut être total ou partiel. Il peut aussi s'accompagner d'une division pyélique, ébauchée, partielle ou totale ou d'une division pyélo-urétérale. La tendance est toujours à l'isolement du groupe caliciel supérieur formant avec le parenchyme qu'il draine le pyélon supérieur. Les pyélon supérieur et inférieur sont séparés par une colonne de BERTIN d'autant plus hypertrophiée que la réunion des uretères est plus éloignée du rein.

4) Bassinet et jonction pyélo-urétérale : Le bassinnet, la jonction pyélo-urétérale et le segment initial de l'uretère peuvent entièrement se situer à l'intérieur du sinus rénal. Cette variété est rare. Plus souvent le bassinnet est très long et la jonction pyélo-urétérale peut se situer nettement au-dessous du pôle inférieur du rein. Dans cette variété, le bassinnet est souvent volumineux, son bord interne peut se mouler étroitement sur le psoas chez les sujets maigres.

III- LIMITES DU NORMAL ET DU PATHOLOGIQUE :

Certaines images posent beaucoup d'interrogations. Il s'agit des aspects qui sont normaux ou pathologiques selon les cas. Soit d'anomalies constitutionnelles mineures qui ne sont pas responsables de signes cliniques. Dans ce cas on peut citer :

1) L'hypertrophie segmentaire pseudo-tumorale : L'hypertrophie d'un segment du parenchyme rénal peut entraîner des déformations simulant un syndrome tumoral. Les sièges préférentiels de ce phénomène sont la lèvre supérieure du sinus rénal, exceptionnellement la lèvre inférieure et certaines colonnes de BERTIN, en particulier celles situées entre pyélon supérieur et pyélon inférieur.

Le caractère normal des images observées peut être affirmé par une étude néphrographique sérieuse, mettant en relief la conservation des structures vasculaires et tubulaires normales du segment de parenchyme hypertrophié.

2) Incisure de la lobulation fœtale : Chez le fœtus le rein est lobuleux. Les traces de cette lobulation peuvent persister sous forme de discrètes incisures peu profondes régulières et nettes. Elles se situent entre les calices alors que la plupart des incisures et encoches pathologiques siègent en regard des cupules calicielles.

3) Malformations calicielles mineures : On peut citer :

- Evagination calicielle
- Micro-calices
- Epines calicielles.

4) Empreintes vasculaires pyélo-calicielles : L'immense majorité des empreintes vasculaires observée sur les cavités pyélo-calicielles fait parti de l'anatomie radiologique normale.

Les croisements des gros vaisseaux du pédicule rénal directement sur les calices et/ou le bassinet se traduisent par des lacunes de type compression extrinsèque. Les empreintes artérielles se distinguent par des bords nets, et les empreintes veineuses par des bords flous.

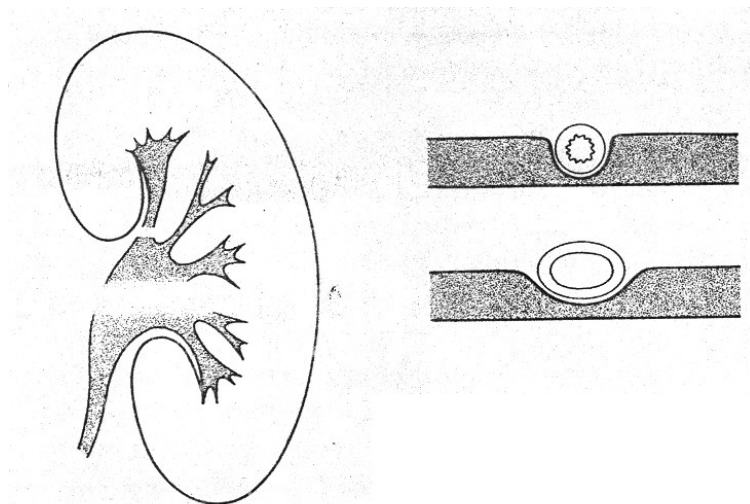


Fig.1 – Empreinte vasculaire physiologique

5) Anomalie de situation du rein :

a- Ptose rénale essentielle : La ptôse rénale est exagération de la mobilité normale du rein, qui reste en permanence trop bas situé même en orthostatisme, voire en

décubitus dorsal. La ptôse essentielle du rein est particulièrement fréquente chez les femmes et les sujets âgés, surtout du côté droit.

Cette ptôse essentielle est différente de la ptôse secondaire qui est symptomatique d'une affection refoulant le rein.

b- Bascules axiales des reins : Les bascules axiales, souvent associées à la ptose rénale peuvent être soit la conséquence de processus expansif pathologique déplaçant les reins ; soit la conséquence de certains morphotypes humains (non-pathologique).

- La bascule sur l'axe antéro-postérieur éloigne le pôle inférieur du rein de la ligne médiane (fréquente chez les obèses).

- La bascule sur l'axe transversale, le pôle supérieur du rein capote vers l'arrière. Le pôle inférieur agrandi photographiquement par sa bascule en avant, a souvent un aspect pseudo-tumoral.

c- Scolioses dorsolombaires : Les scolioses dorsolombaires entraînent des déplacements des reins d'autant plus caractéristiques que la scoliose est pure et plus marquée. Le rein situé du côté de la convexité rachidienne est surélevée et tourne sur son axe vertical pour se présenter de profil. Le rein situé du côté de la concavité rachidienne est abaissé et tourne sur son axe vertical pour se présenter de face vraie. Les déplacements sont plus complexes lorsque se surajoutent des cyphoses ou des lordoses.

d- Mal-rotation congénitale isolée : La mal-rotation peut être isolée ou s'observer sur un rein plus ou moins ectopique. La plupart de mal-rotations n'ont aucun retentissement pathologique. Les reins sont souvent de type longiligne étroit. Petits calices et grands calices se superposent au bassinet, certains se situent en dedans : La ligne de HODSON est normale. L'uretère paraît net au milieu du bassinet.

IV- URETERES :

L'uretère est un conduit de 25 à 30cm de longueur chez l'adulte (UIV les clés de l'interprétation).

Il est divisé en trois (3) portions : Lombaire, iliaque et pelvienne qui doivent être étudiées séparément et successivement.

1) Situation :

- Uretère lombaire : Classiquement il descend en avant du psoas croisant de dehors en dedans les apophyses transverses des trois dernières vertèbres lombaires.
- Uretère iliaque : C'est la portion courte. L'uretère iliaque se projette verticalement sur l'aileron sacré en dedans de l'articulation sacro-iliaque.
- Uretère pelvien : Il décrit une courbe convexe en dehors, parallèle au bord interne de l'os iliaque dont il reste distant de 10mm environ et sur lequel il ne se projette jamais. Les derniers centimètres de l'uretère presque horizontaux correspondent en partie à l'uretère intra-vésical ou intra-mural qui se projette juste au-dessous du bord inférieur de la fossette retro-urétérale parallèlement à ce bord.

2) Calibre : Le calibre moyen de l'uretère est de 5mm. L'analyse du calibre doit tenir compte de deux éléments :

L'existence de rétrécissement et de dilatation physiologique : Les uretères examinés sur un cliché présentent deux portions normalement larges appelées cystoïdes situées entre trois (3) rétrécissements physiologiques (jonction pyélo-urétérale, croisement des vaisseaux iliaques primitifs, uretère intra-mural). Les cystoïdes lombo-iliaque et pelvien peuvent avoir la même largeur. Cependant le cystoïde lombo-iliaque est souvent plus large que le cystoïde pelvien.

L'égalité de calibre entre uretère droit et gauche normaux n'est pas une règle absolue.

3) Situations inhabituelles des uretères :

a- Uretère lombo-iliaque : Cette portion peut se projeter en dedans sur le flanc des corps vertébraux, voire en dedans des pédicules vertébraux. Cette situation est normale chez les sujets de complexion athlétique (hypertrophie du psoas). A l'inverse les uretères lombo-iliaques peuvent se projeter très en dedans des apophyses transverses ; c'est le cas des obèses ou des reins mal rotés.

b- Uretère pelvien : Si, en dehors, la frontière du normal et du pathologique est bien marquée par le bord interne de l'os iliaque, il en va tout différemment en dedans. Un ou les deux (2) uretères peuvent être internes ou franchement verticaux jusqu' à la vessie.

Généralement ; toute situation inhabituelle de l'uretère n'a de véritable caractère pathologique que lorsqu'ils sont associés à un syndrome occlusif urinaire et / ou une image de masse juxta-urétérale.

4) Hernie des uretères : Les hernies des uretères sont rarement à l'origine de trouble clinique. Les plus courantes se font à travers un angle aigu à sommet externe.

B- Anatomie radiologique normale du bas appareil urinaire:

L'Anatomie radiologique normale du bas appareil urinaire est étudiée à l'aide des clichés pré - per et postmictionnel pris au cours d'une UIV, d'une UCR ou d'autres examens radiologiques utilisant des produits de contrastes.

L'interprétation correcte de l'état de la vessie et de l'uretère se fait sous trois conditions :

- La vessie doit être vide au début de l'examen, pour que la concentration de l'urine en produits de contrastes soit élevée.
- La vessie doit figurer en entier sur la totalité des clichés.
- La cystographie pré - per et post mictionnelle doit être effectuée systématiquement et en temps opportun.

I- VESSIE ET URETRE NORMAUX :

Il faut se souvenir que le malade est radiographié en décubitus dorsal, donc la face postérieure de la vessie est la zone déclive. Lors de la réplétion vésicale, les faces inférieures et postérieures de la vessie restent fixes. Le dôme vésical, se développe au dépens de la face antéro-supérieure. L'axe de symétrie de la vessie est superposable à l'axe de symétrie du corps. Il passe par la symphyse pubienne et l'axe des épineuses, à conditions que le bassin soit de face.

1) Cystographie en Début de Remplissage : les clichés de remplissages vésicaux permettent l'étude de la partie postérieure de la vessie, à savoir : le trigone vésical, les cornes vésicales, et la partie postérieure de la face inférieure.

La fossette Rétro-urétérale : c'est la première structure identifiable, qui paraît être la partie supérieure de la vessie sur les clichés. Elle est bien marquée chez l'homme, de petite taille ou invisible chez la femme.

Le trigone vésical : il est délimité par les méats urétéraux et le col vésical. Le col vésical a la forme d'un V situé sur l'axe médian de la vessie à 5mm au-dessus du bord inférieur de la vessie.

Les Cornes Vésicales : elles sont symétriques par rapport à l'axe médian de la vessie. Elles sont à 1cm en dedans des épines sciatiques.

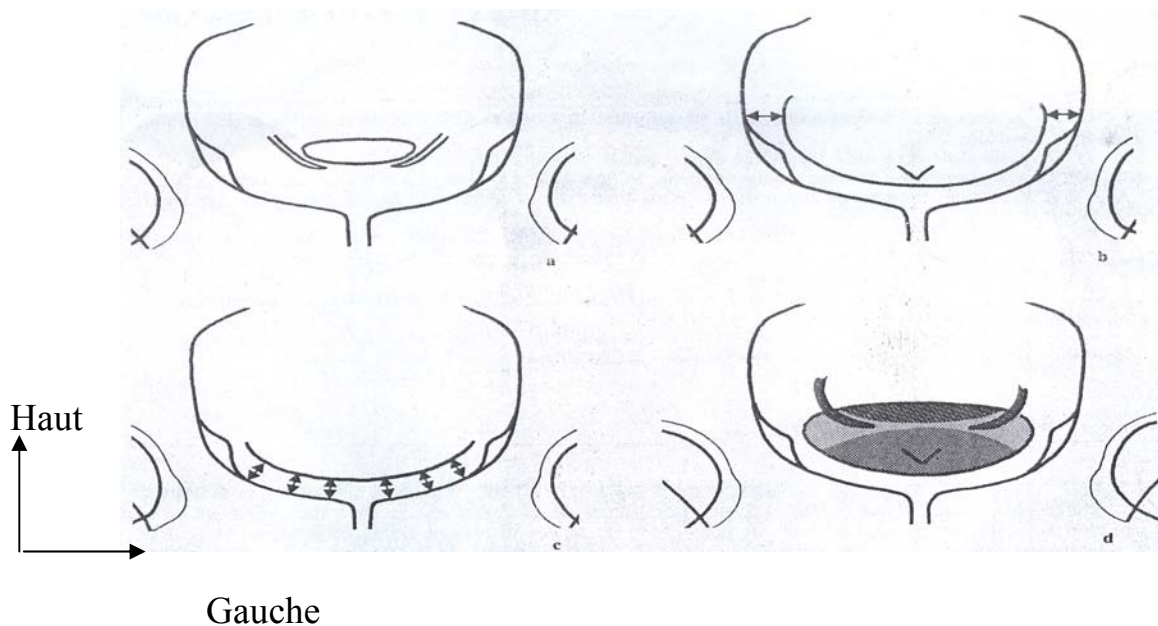


Fig.2 – Temps successifs de la lecture de l'image de la face postérieure de la vessie : a) fossette rétro-urétérale ; b) cornes vésicales et axes de symétrie de la vessie ; c) bord inférieur de la vessie ; d) reconstitution de l'ensemble de l'image [10]

2) Evolution de la Morphologie Vésicale lors du Remplissage : La partie postérieure de la vessie se moule sur des structures peu ou pas déformables c'est à

dire : paroi pelvienne, prostate ou plan utéro-vaginal, cul de sac de Douglas et rectum en avant du plan sacro-coccygien.

Cependant le dôme vésical se développe sous l'effet de l'accumulation progressive de l'urine. Si la pression intra vésicale est faible, le dôme est déprimé par des empreintes extrinsèques (sigmoïde, anse grêle et utérus). Si la pression intra vésicale s'élève, la marque d'empreinte extrinsèque s'efface progressivement.

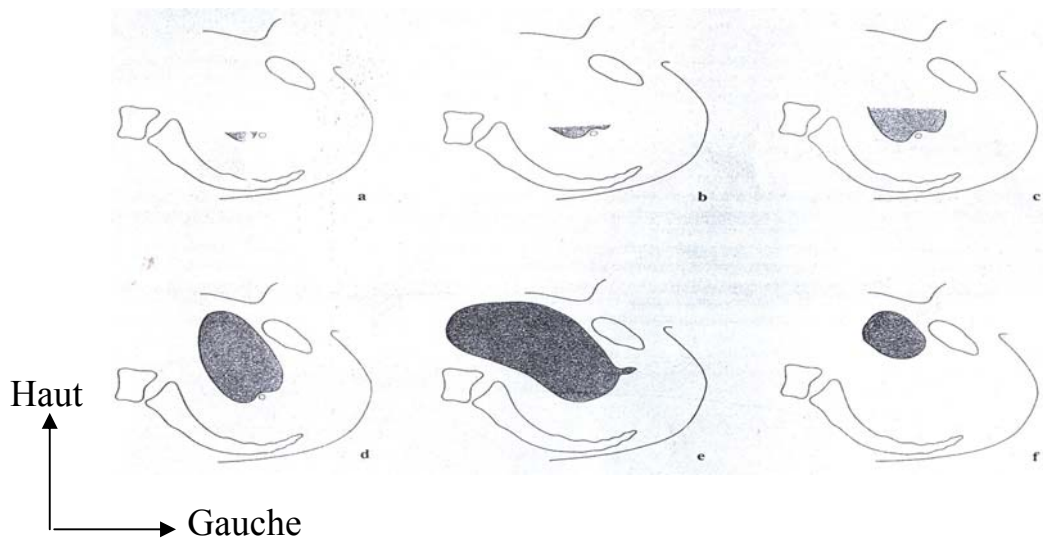


Fig.3 – Phases successives du remplissage et de la vidange vésicale, vues chez un sujet en décubitus dorsal [10]

3) Aspect radiologique d'une vessie pleine : Vu de face, la vessie en réplétion prend un aspect ovalaire ou circulaire. En oblique ou de profil, sa hauteur augmente d'arrière en avant. Les empreintes des organes voisins disparaissent. Le contour vésical est lisse. Une vessie pleine ressemble à un tronc de cône dont la base est antérieure.

4) La Cystographie Per-mictionnelle : Pour une bonne qualité de la photographie, la cystographie per-mictionnelle est effectuée sous incidence oblique. En effet, de profil, la superposition des opacités des os du bassin et des parties molles à celle de vessie nuit à la qualité du contraste.

Lors de la miction, la vessie se contracte en masse et tend à devenir sphérique. Elle se vide par aplatissement du dôme vésical d'arrière en avant.

5) L'Uretrographie per Mictionnelle :

Conditions techniques : seul un urètre opacifié par une miction franche peut être correctement interprété. Lors d'une miction franche on a :

- Un changement de forme de la vessie qui devient sphérique.
- Une ouverture large du col Vésical en entonnoir
- Une ouverture large du sphincter strié, témoignant l'absence de rétrécissement serré de l'urètre sous montanal chez l'homme, de l'urètre terminal chez la femme.
- La dilatation de l'urètre spongieux jusqu'au gland chez l'homme.

Erreur d'Interprétation : les causes d'erreur d'interprétation sont dues à l'absence de miction franche. L'absence de miction franche est due :

- A un jet faible par absence d'envie mictionnelle : col peu ouvert, urètre filiforme, moins de contraction vésicale
- A un blocage volontaire de la miction : psychisme du patient, patient hyperémotif.

a) Urètre Masculin :

Adulte : l'urètre prostatique se projette en arrière de la symphyse pubienne. Les 3 segments (sus montanal, montanal, et sous montanal) ont la même longueur. L'urètre montanal est élargi par la saillie médiane du veru montanum qui est Radiologiquement sous la forme d'une lacune physiologique. Les segments sus et sous montanaux ont presque le même calibre si la miction est franche.

L'urètre membraneux n'est pas dissociable de l'urètre sous montanal.

L'urètre spongieux a un calibre à peu près uniforme (fonction de la force du jet). Il peut être renflé à ses 2 extrémités par cul de sac bulbaire en arrière et fossette naviculaire en avant.

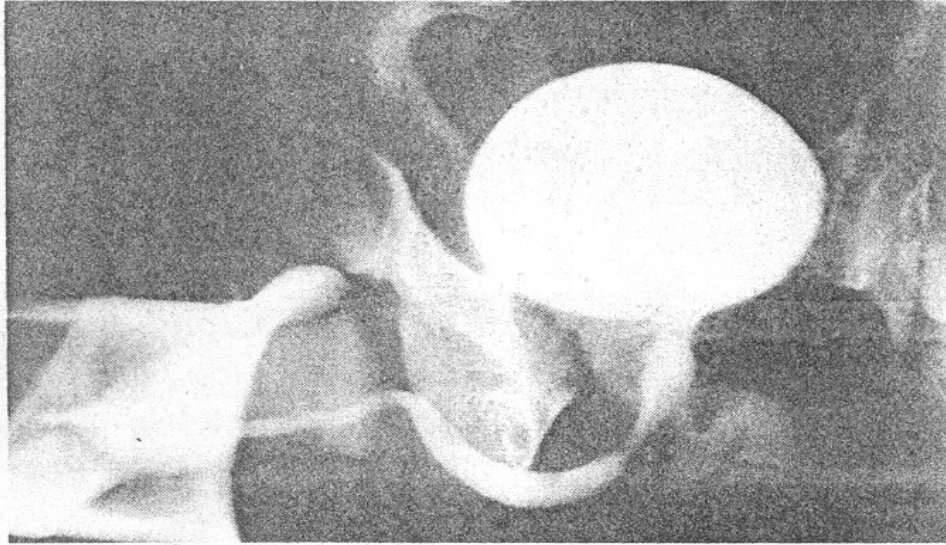


Fig.4 – Urétrographie per-mictionnelle : Urètre normal. Service d'urologie, Hôpital du Point G 2006

Enfant : L'urètre de l'enfant se différencie de celui de l'adulte par deux choses :

- Les modifications du col vésical lors de la miction.
- Les indentations physiologiques de l'urètre.

b) Urètre féminin : Les faux rétrécissements de l'urètre distal sont très fréquents (sphincter strié). Les aspects normaux typiques sont celui d'un conduit évasé à son origine diminuant progressivement de calibre avec un renflement préméatique inconstant correspondant à la fossette naviculaire. On peut avoir un conduit de largeur uniforme, de forme cylindrique.

6) La Cystographie post Mictionnelle : La vidange complète se traduit par l'absence totale d'urine opaque sur l'aire de projection de la vessie qui doit se vider totalement en une seule miction. Un résidu de quelques millilitres (ml) est normal. Le cliché post-mictionnel doit être pris immédiatement à la fin de la miction pour éviter de faux résidus.

II- LIMITES DU NORMAL ET DU PATHOLOGIQUE :

1) Déséquilibre du Bassin : certains paramètres, spécifiques de la normale, perdent toutes ou partie de leurs valeurs en cas de troubles de la statique lombo-pelvienne.

En cas de bassin ouvert, la face postérieure de la vessie est surélevée. Le col vésical s'éloigne d'autant plus de la symphyse pubienne que le bassin est plus ouvert.

En cas de bassin fermé, le bord inférieur de la vessie, voire le col se projettent au-dessous du bord supérieur du pubis.

La rotation du bassin sur l'axe vertical de la cavité pelvienne enlève toute symétrie à l'image vésicale, qu'est alors vue plus ou moins de $\frac{3}{4}$ sur les clichés de face de l'abdomen.

2) Variation d'Aspect de la Muqueuse vésicale : Souvent et surtout chez la femme, on a l'image d'un plissement muqueux en cochant finement le contour vésical, et traçant sur la face postérieure de la vessie un réseau de fines lignes claires nettement dessinées. Ces images, si elles ne sont pas accompagnées d'aucune rétraction, d'aucun flou inflammatoire, sont normales. Elles disparaissent sur les vessies pleines.

3) Variation d'Aspect de Paroi Vésicale : Une paroi vésicale saine est invisible, car sa tonalité hydrique se confond avec les tonalités hydriques des plans avoisinants. L'opacification de la cavité vésicale d'une part et la clarté des plans avoisinants d'autre part permettent de mesurer l'épaisseur de la paroi vésicale.

La visibilité de la paroi vésicale n'a de signification pathologique que lorsqu'il existe des signes de lutte ou de signes inflammatoires.

4) Compréssions Extrinsèques Physiologiques : Elles font parties de l'image radiologique normale de la vessie. C'est surtout le dôme vésical en rapport direct avec les anses intestinales, qui subit ses compressions extrinsèques ; cependant la face inférieure reposant sur le planché pelvienne et face postérieure sous tendue par la barre inter-urétérale sont peu susceptibles d'être déformées physiologiquement

a) Empreintes Intestinales Physiologiques : Les anses intestinales vides ne marquent pas le dôme vésical. Par contre si elles sont alourdies par des matières ou distendues par des gaz (surtout le sigmoïde), elles impriment leurs empreintes sur le bord supérieur de la vessie.

Deux variétés de ces empreintes sont à l'origine d'erreur d'interprétation :

- La compression frontale exercée d'avant en arrière sur une vessie peu remplie par un sigmoïde lourd.
- La compression sagittale d'une corne vésicale, par interposition d'une anse entre la paroi pelvienne et la corne vésicale.

Quelles que soient leurs variétés, ces empreintes sont remarquables par leur atténuation sous l'effet du remplissage vésical.

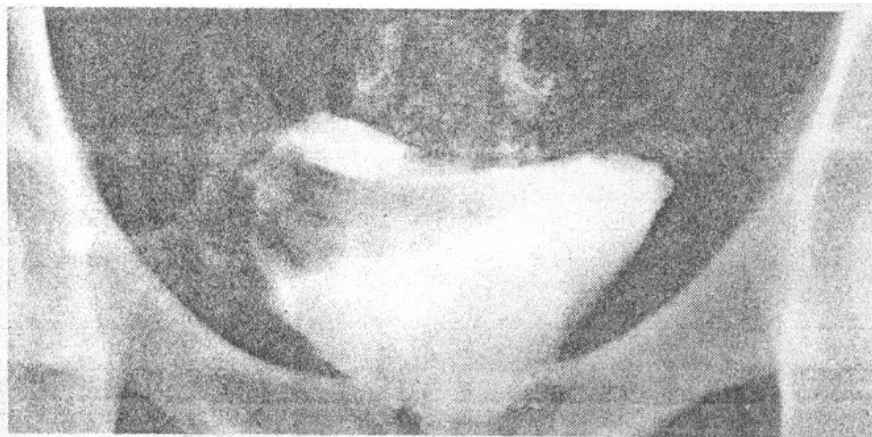


Fig.5 – Compression de la moitié droite de la base vésicale par le colon sigmoïde [10]

b) Empreinte utérine : Chez les femmes soumises à une hormonothérapie anticonceptionnelle prolongée, l'utérus pèse sur le dôme vésical. Cette empreinte est plus marquée, si l'utérus est plus antéfléchi et antéversé.

La réplétion vésicale relève le corps utérin, le bascule en arrière, puis atténue cette empreinte utérine.

UIV (UROGRAPHIE INTRA VEINEUSE)

1) Historique : actuellement l'UIV a plus de 88 ans. La première véritable UIV date de 1928. Et elle a été considérée pendant plusieurs années comme le "top" pour l'exploration de l'appareil urinaire. Car l'UIV permet une exploration morphologique et fonctionnelle de l'appareil urinaire.

On dit que l'UIV a révolutionné l'urologie et que l'urologie moderne est née avec l'UIV.

Quelques dates :

1923 : Découverte du principe de l'UIV

1928 : Début véritable de l'UIV grâce à l'introduction de premiers composés iodés organiques (Swick et Von Lichtenberg)

1930 : Introduction de la seconde génération de produit de contraste (diiodés)

1953 - 1955 : Troisième génération des produits de contraste (Triiodés)

1961 : Technique des clichés minutés précoces (Siggers)

1969 : Prévention des accidents d'intolérances par l'association Cortico-acide et Aminocaproïque.

1977 : Quatrième génération des produits de contraste à faible osmolarité (Metrimazide).

2) Principes techniques.: Une bonne UIV montre la totalité de l'appareil urinaire. Depuis le pôle supérieur des reins jusqu'au méat urétral. Dans la réalisation technique d'une UIV, il n'y a pas de schémas techniques stéréotypes. Donc l'examen doit être adapté à chaque cas. Une UIV comprend un cliché de l'ASP et des clichés urographiques.

Cliché d'ASP : Il doit être fait au début de toute UIV (0 minute) et comprend tout l'appareil urinaire, de la 11^{ème} côte au pubis. Ce cliché doit être pris après avoir fait uriner le patient immédiatement (vessie vide).

Le cliché d'ASP a pour but de rechercher les anomalies osseuses et les calcifications se projetant sur l'aire urinaire.

Sur un bon cliché d'ASP, les quatre tonalités fondamentales (air, graisse, eau, os), l'ombre du psoas et les contours rénaux sont bien visibles.

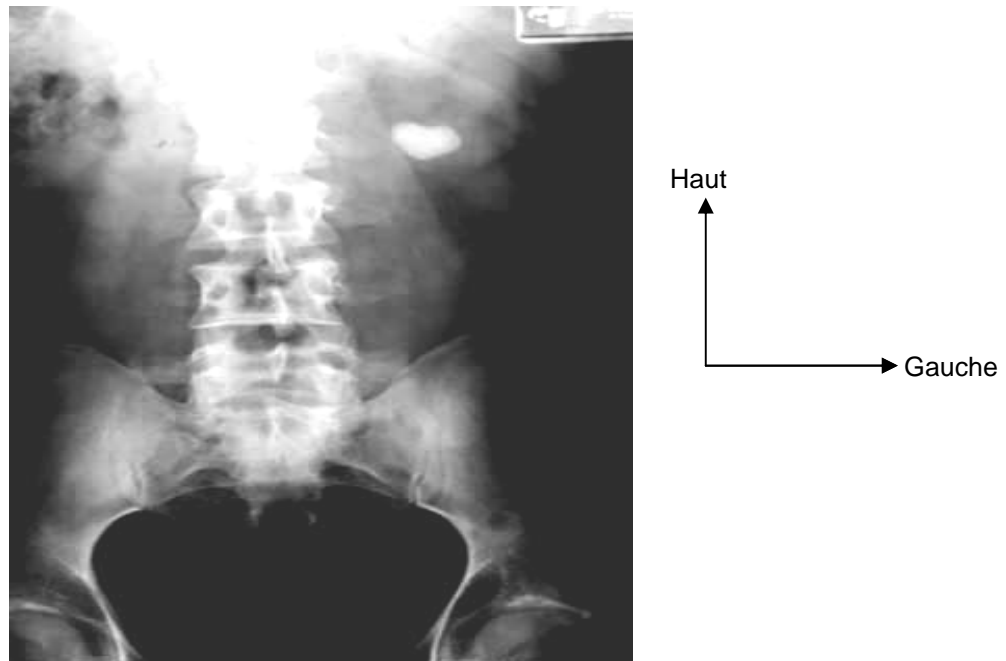


Fig.6 – Lithiase rénale gauche à l'ASP. Service d'urologie, Hôpital du Point G 2006

Injection du produit de contraste : Les clichés urographiques :

Ils sont réalisés après injection intra veineuse de produit de contraste iodé hydrosoluble. La dose injectée est fonction du poids du patient. En moyenne, une UIV complète exige l'injection de 0,6 à 0,8g/kg de poids corporel (UIV les clés de l'interprétation)

Le patient doit être à jeun depuis 4 heures, dans le but d'obtenir une vacuité gastrique (urologie par ses images).

Les clichés doivent être minutés en références au début de l'injection, et ce minutage permet d'obtenir une valeur fonctionnelle des reins.

Physiologie de l'excrétion des produits iodés: après injection intra veineuse de produit de contraste iodé, celui-ci se diffuse dans les artères rénales au bout de 15 secondes (UIV clés de l'interprétation) puis dans les artères parenchymateuses. Il y aura par la suite une néphrographie dense (vasculaire).

Arrivé aux glomérules, le produit iodé est entièrement filtré à ce niveau, puis il est concentré dans les tubules proximaux par réabsorption de l'eau : c'est la néphrographie tubulaire. Dans le tubule distal il se produit une dilution par diurèse osmotique liée à l'hyperosmolarité du produit de contraste. Donc la néphrographie tubulaire diminue rapidement d'intensité.

Le produit est ensuite évacué dans la voie excrétrice urinaire. Les papilles aux fonds des calices sont atteintes entre la 2^{ème} et la 3^{ème} minute suivant le début de l'injection. Dans la voie excrétrice, les contractions péristaltiques sont de fréquence et d'intensité variables selon le débit des urines excrétées par les reins.

Les clichés urographiques de base: Différents temps sont analysés systématiquement et on fait une comparaison des deux côtés :

- Temps néphrographique, fait dans la première minute suivant l'injection du produit de contraste qui se répand dans le réseau vasculaire parenchymateux puis filtré par les glomérules. Un problème artériel rénal donne une asymétrie.

Mais au Mali, les services de radiologie ne font pas généralement l'analyse de ce temps néphrographique, sauf sur demande.

- Temps sécrétoire : Cliché à 5 mn : Il correspond à l'arrivée du produit de contraste dans les cavités pyelo-calicielles. A ce niveau un retard de sécrétion peut s'expliquer par une souffrance du parenchyme rénal ou à un obstacle sur la voie excrétrice.

- Temps excrétoire : cliché à 10 mn : Il correspond au passage du produit iodé dans l'uretère. A ce niveau, un retard d'excrétion peut s'expliquer par un obstacle de la jonction pyelo-uretérale.

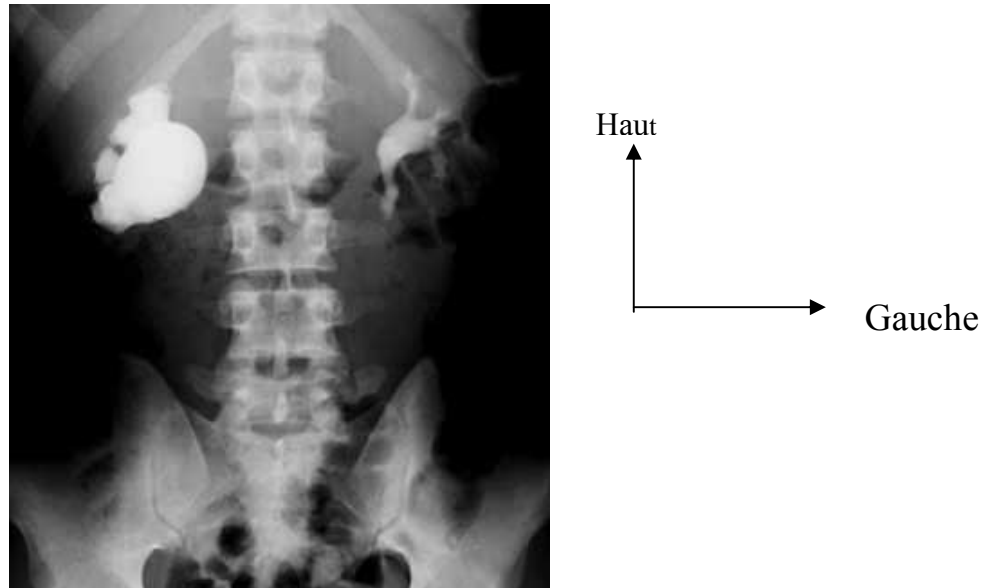


Fig.7 – Syndrome de jonction pyélo-urétérale avec hydro-néphrose à l'UIV. Service d'urologie, Hôpital du Point G 2005

- 4 à 6 clichés sont réalisés ensuite à intervalle régulier (toutes les 5 mn en moyenne) pour apprécier la morphologie et la dynamique du haut appareil urinaire. Puis des clichés pré, per, et post mictionnels réalisés 1 heure après l'injection pour apprécier le bas appareil urinaire.

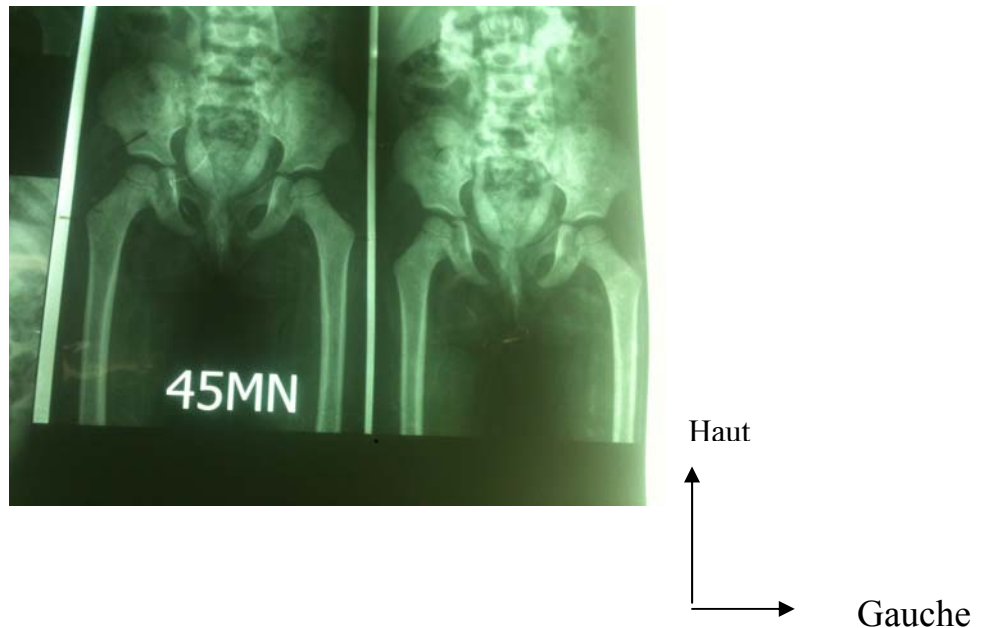


Fig.8 – Abouchement ectopique de l'urètre à l'UIV. Service d'urologie, Hôpital GT 2014

Les clichés et techniques complémentaires : Ces clichés et techniques peuvent s'imposer d'emblée ou être décidés au cours de l'examen.

- Clichés minutés précoces : pris toutes les minutes de la 1^{ère} à la 5^{ème} mn suivant l'injection du produit. Ils permettent une étude affinée du synchronisme de perfusion et de sécrétion des reins.
- Nephrotomographies: elles s'imposent lorsqu'on veut faire une étude précise des contours et du parenchyme des reins et dans certains cas rares des cavités pyélocalicielles.

Cette technique permet d'effacer partiellement les structures en avant et arrière des reins. Elle permet donc l'étude :

- des calcifications des aires rénales sur les clichés avant injection
- du parenchyme rénal au temps néphrographique
- Parfois du pédicule artériel rénal au temps très précoce.

Cette technique, jadis beaucoup utilisée, tend à disparaître à cause de sa forte irradiation.

- Cliché tardif : (plus de 24 heures après injection) : réalisé dans certains syndromes obstructifs avec un grand retard de sécrétion et néphrogramme persistant.
- Incidences de face vraie et de profil vrai
- La compression urétérale : elle est réalisée lorsque les cavités hautes sont mal remplies et consiste à appliquer un ballon ou une sangle abdominale qui compriment les uretères en regard du promontoire. Elle permet de dilater et mieux visualiser les cavités hautes.

Cette technique est contre indiquée en cas de colique néphrétique, d'anévrisme de l'aorte.

3) Irradiation au cours d'une UIV : L'irradiation moyenne que subit le malade soumis à une UIV avec 10 clichés est de 100 m grays pour la peau, de 20 m grays pour les gonades chez une femme et de 10 m grays pour les gonades chez un homme (UIV les clés de l'interprétation).

4) Coût d'une UIV : Au Mali le coût d'une UIV varie de 12500F CFA à 45000 F CFA selon les cabinets de radiologie.

5) Avenir de l'UIV : on parlait de la fin de l'UIV dans les années 1990. Mais l'UIV n'est pas morte, elle évolue comme les autres examens radiologiques et son évolution naturelle est l'uroscanner. Aux médecins d'embrasser la nouvelle sémiologie radiologique pour la maîtriser.

UCR : (URETRO CYSTOGRAPHIE RETROGRADE)

L'UCR est une opacification rétrograde de l'urètre et de la vessie par un produit de contraste.

Principe technique : la réalisation d'une UCR nécessite un cathétérisme étanche de la fossette naviculaire. La prise des clichés se fait en décubitus légèrement latéral pour dérouler l'urètre pénien postérieur et bulbaire.

Apport : l'UCR permet de voir la filière urétrale de façon non physiologique lors de l'injection rétrograde. Mais aussi dans les conditions de la miction naturelle lors des clichés per-mictionnels. L'UCR permet donc de montrer des images de rétrécissement aussi bien sur l'urètre antérieur que postérieur ; et des signes d'une souffrance vésicale (signe de lutte, lacune, image d'amputation).

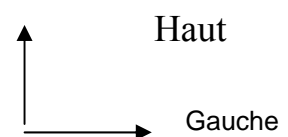
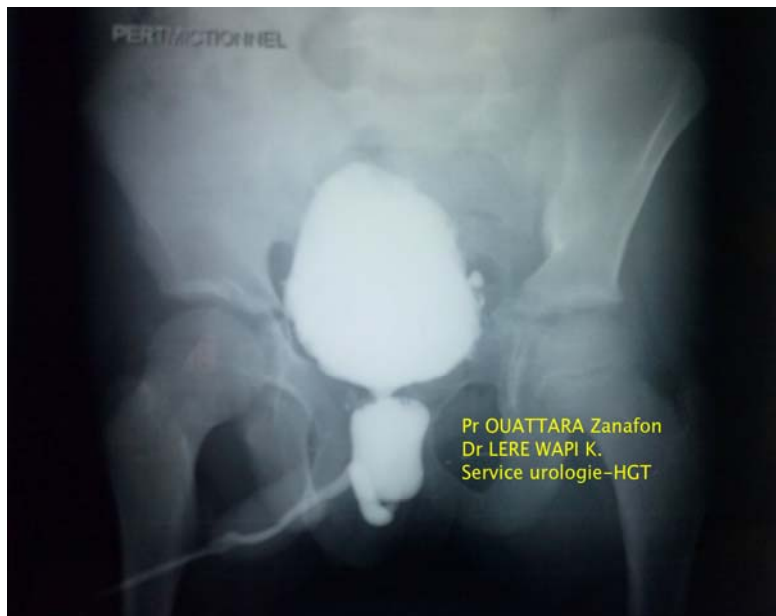

Fig.9 – Valve de l'urètre postérieur à l'UCRM. Service d'urologie, Hôpital GT 2013

UPR : URETERO-PYELOGRAPHIE RETROGRADE.

L'UPR est une opacification rétrograde de l'uretère et des cavités pyélo-calicielles par cathétérisme des orifices urétéraux lors d'une cystoscopie.

Inconvénient : c'est un examen invasif, potentiellement responsable d'infection nosocomiale.

L'augmentation de pression dans les cavités peut déclencher une douleur type colique néphrétique.

Apport : l'UPR permet de visualiser l'uretère et les cavités pyélo-calicielles pour déceler une éventuelle sténose urétérale, ou une dilatation des cavités.

OPACIFICATION ANTEGRADE PYELO-URETERALE

L'opacification antégrade des voies urinaires nécessite la mise en place préalable d'une néphrostomie per cutanée (NPC).

Inconvénient : c'est un examen invasif, et responsable d'infection nosocomiale.

Apport : cette technique tient son intérêt dans le bilan d'obstacle de la voie excrétrice lorsque l'UPR n'est pas faisable. Et peut être un 1^{er} temps thérapeutique de drainage des cavités pyélo-calicielles.

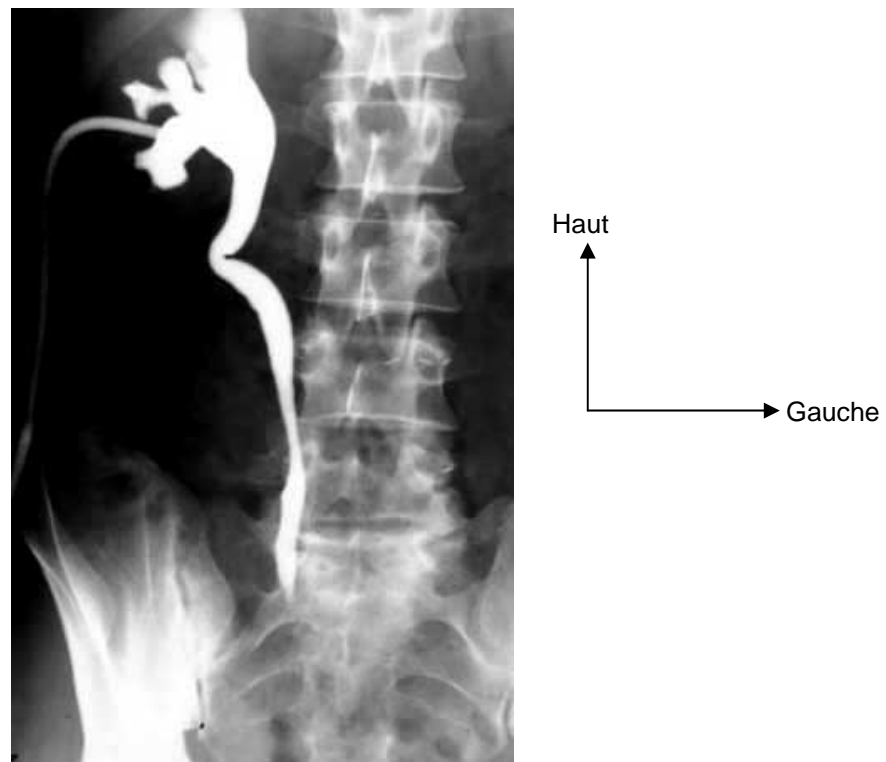


Fig.10 – Opacification Antégrade montrant un uretère coudé (Traité d'urologie Pr Debré).

ECHOGRAPHIE : ULTRASONOLOGIE

I- DEFINITION :

L'ultrason est un rayonnement vibratoire mécanique constitué par des vibrations acoustiques qui se propagent dans la matière du fait de son élasticité.

Leur fréquence est au-delà du seuil de fréquence audible par l'oreille humaine d'où l'appellation ultrason.

II- HISTORIQUE :

Depuis 1822, Daniel Colladen un physicien suisse utilisa une cloche sous les eaux du lac léman, pour tenter de mesurer la vitesse du son.

En 1880, Pierre Curie et son frère Paul Jacques découvrent la piézo-électricité. Ils rendent possible la création et la réception des ultrasons, qui vont pouvoir être utilisés dans les appareils de sondages ultrasonores.

En 1912, après le naufrage du Titanic et pendant la 1^{ère} guerre mondiale, les 1^{er} appareils de détection sous-marine par SONAR (sound navigation and ranging) apparaissent pour la détection des sous-marins ennemis et des Icebergs.

En 1915, PAUL Langevin développe un hydrophone qui lance les bases des futures applications médicales. Et qui à partir de 1930 permet d'équiper de nombreux transatlantiques Français de systèmes de détection sous marine.

Pendant la 2^{ème} guerre mondiale, les inventions comme le 1^{er} ordinateur (ENIAC) et les 1^{er} transistors ont permis d'important progrès en échographie.

III- EMISSION ET RECEPTION DES ULTRASONS :

Lorsqu'un cristal piézo-électrique est traversé par un courant électrique, il se contracte ou se dilate (en raison de sa polarité). La vibration qui en résulte crée des ultrasons.

A l'inverse l'écho réfléchi qui traverse le cristal crée une différence de potentielle qui peut être enregistrée : c'est le signal échographique.

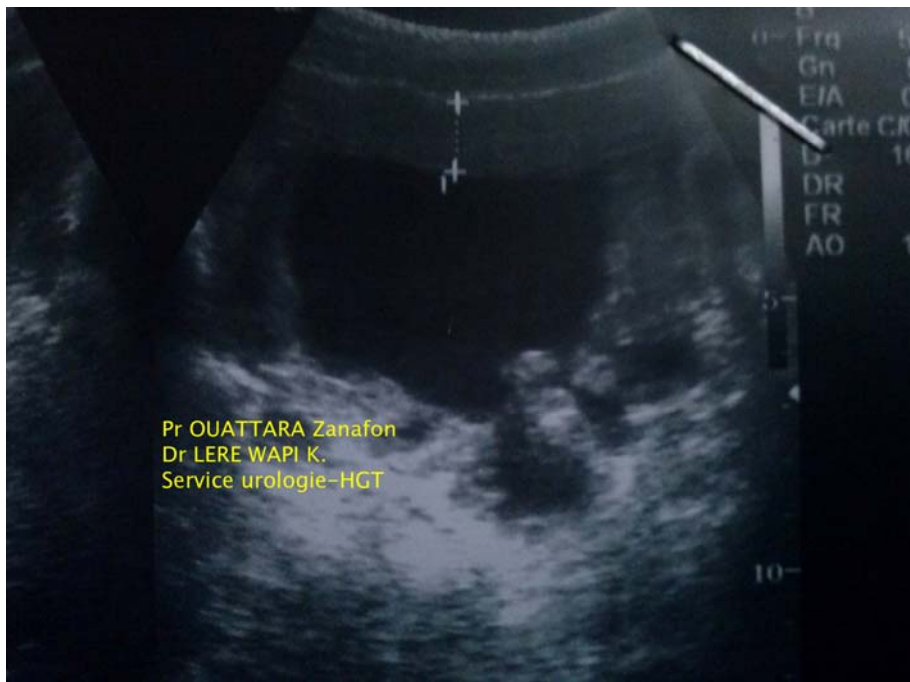Le cristal piézo-électrique peut donc être producteur et récepteur des ultrasons, donc la vitesse de propagation dans le corps est de 1,54mm/s.

VI- CARACTERISTIQUE DES ULTRASONS :

1) Réflexion et réfraction : si un faisceau ultrasonore rencontre une interface séparant 2 milieux d'impédance différente, on constate une réflexion d'une partie du faisceau vers la sonde d'échographie : c'est la réflexion ultrasonore. Et le reste du faisceau est transmis dans l'autre milieu avec un changement de direction : c'est la réfraction.

La répartition entre les énergies réfléchies et réfractées dépend des impédances des 2 milieux. L'intensité réfléchie est d'autant plus faible que les impédances sont voisines. Une différence d'impédance faible explique la mauvaise visualisation des tissus mous dont la surface n'entraîne qu'une faible réflexion des ondes.

Les interfaces air-eau, air-tissus, ou tissu-os avec des impédances très différentes réfléchissent presque totalement l'énergie.



Haut
Gauche

Fig.11–Tumeur de vessie à l'échographie (service d'urologie du CHU-GT)

2) Atténuation : Elle est définie comme l'ensemble de l'énergie qu'un faisceau ultrasonore perd en traversant les tissus.

L'atténuation est liée à :

- Une absorption par les tissus (par transformation en chaleur d'une partie de l'énergie transportée). Elle varie exponentiellement, d'où une atténuation rapide avec la profondeur, et la nécessité d'appliquer un gain compensateur.
- une diffusion du faisceau ultrasonore au niveau des interfaces.

L'atténuation du faisceau est en moyenne de 1 db/cm de tissu traversé / MHz. Elle augmente donc avec la fréquence. Cette atténuation empêche d'utiliser des sondes de fréquence élevée pour l'exploration des organes profonds.

2) Réverbérations : Les réverbérations sont à l'origine d'artefact sur l'image échographique. Elles sont liées à la réflexion sur la sonde ou entre des interfaces parallèles et/ou multiples, des échos diffusés revenant des tissus. Elles produisent des faux signaux créant des interfaces factices : échos de réverbération et de répétition.

3) Résolution en profondeur : elle est définie comme l'aptitude de l'échographie à séparer 2 échos successifs, dans l'axe du faisceau ultrasonore. Elle ne peut être supérieure à la moitié de la longueur d'onde.

Pour améliorer la résolution spatiale il faut donc raccourcir la longueur de l'impulsion, c'est à dire augmenter la fréquence de l'émission.

Ceci explique que la résolution spatiale d'une sonde haute fréquence de 10MHz soit meilleure que celle d'une sonde basse fréquence de 3MHz.

V- DIFFERENTS TYPES D'EXPLORATIONS ECHOGRAPHIQUES :

Grâce aux progrès techniques, différents types d'exploration échographique ont vu le jour :

1) Echographie A : Unidimensionnelle : elle est la première à avoir été utilisée. Elle permet une mesure unidimensionnelle sur une seule ligne de la distance entre la sonde et l'obstacle rencontré (la durée aller-retour du faisceau ultrasonore).

2) Echographie B : Bidimensionnelle :

Ce mode est actuellement le plus répandu, il fournit les images en coupe du corps humain.

Les courbes obtenues de la même façon qu'en mode A sont traduites sur l'écran sous la forme de point de brillance \pm intense.

Le déplacement (balayage) jadis manuel est maintenant fait automatiquement par la sonde en une fraction de seconde et permet l'enregistrement de multiples courbes de modes A juxtaposées et de reconstruire une image bidimensionnelle par sommation de tous les point de brillance.

L'échelle des gris a amélioré la qualité des images en nuancant l'aspect de chaque interface en fonction de son impédance:

- Réflexion nulle (eau, urine,...) : en noir
- Réflexion partielle (tissu rénal, ...) : en gris
- Réflexion totale (os, calcul, ...) : en blanc.

Aujourd'hui, les images sont représentées en 64 niveaux de gris, cependant l'œil humain peine à en distinguer 32.

3) Echographie TM : (Temps - mouvement, time-motion) : elle est utilisée pour étude des structures mobiles situées sur la ligne d'exploration. Comme en cardiologie pour visualiser les mouvements des parois et des valves cardiaques.

Une seule ligne d'échos est recueillie en mode A, mais enregistrer en continue (échelle - temps) ; et imprimée sur papier d'enregistrement déroulant.

4) Echographie Doppler : Christian Doppler : 1803-1853

a- Effet Doppler : En échographie classique, la fréquence du faisceau ultrasonore émis est égale à la fréquence reçue par la sonde, si la cible est fixe.

L'effet Doppler est la modification de fréquence du son perçu par un observateur lorsque la source sonore est en mouvement. La fréquence perçue par l'observateur est différente de la fréquence émise. Elle augmente si la source et l'observateur se rapprochent et diminue s'ils s'éloignent.

Si la cible se déplace comme les globules rouges du sang circulant, il se produit une modification de la fréquence du faisceau réfléchi.

$$Fr = Fo + \Delta f$$

Fr	:	Fréquence réfléchie
Fo	:	Fréquence émise
Δf	:	Fréquence Doppler

b- Doppler continu : En Doppler continu les fréquences sont représentées par des sons, ce qui nécessite une bonne oreille de la part de l'opérateur.

Par un traitement approprié du signal, on extrait électroniquement le signal à la fréquence Δf : la différence de fréquence Δf est positive si la cible se rapproche de la source et négative si elle s'en éloigne. En exploration vasculaire, la valeur de Δf se situe entre 50Hz et 20KHz, gamme de fréquence perceptible par l'oreille humaine.

La variation de fréquence est proportionnelle à la vitesse de déplacement de la cible projetée sur la direction des propagations du faisceau ultrasonore.

c- l'analyse spectrale : L'analyse spectrale traduit graphiquement les fréquences enregistrées. Le graphique représente 3 données :

- En abscisse le temps
- En ordonnée la fréquence
- En surbrillance l'intensité.

d- Doppler pulsé : Il a été mis au point pour compenser les incertitudes du Doppler continu. Car le Doppler continu est utilisé sans imagerie échotomographique associée, donc la profondeur et le diamètre du vaisseau analysé sont inconnus. On a donc des difficultés d'interprétation.

Le Doppler pulsé est obtenu en substituant à l'émission continue précédente un train d'onde bref pour discriminer les échos selon la profondeur comme en échographie B. Les points soulignés pour le Doppler continu restent valables mais on remarque que le signal Doppler à la fréquence Δf n'est connu qu'à partir d'échantillons prélevés de façon discontinue (un échantillon après chaque tir). C'est pourquoi, le Doppler pulsé

est limité lorsque la fréquence des échantillons est trop faible par rapport à la fréquence Δf que l'on veut mesurer : Phénomène d'Aliasing. Le Doppler pulsé est limité également dans la profondeur du tissu explorable. Car le temps nécessaire à un aller-retour du train d'onde doit rester inférieur à celui séparant 2 échos. Pour un décalage Doppler de 5KHz, la profondeur explorable est de 8cm.

e- Doppler couleur : Il est une extension du principe du Doppler pulsé à une partie de l'image. La fenêtre choisie par l'opérateur : on ajoute à l'image échotomographique en temps réel une image Doppler en temps réel

f- Doppler en mode amplitude : (Puissance ou énergie) l'effet Doppler n'est pas analysé en terme de fréquence mais en terme d'amplitude globale du signal.

VI- Apport de l'échographie en urologie:

L'urologie a été parmi les premières disciplines à embrasser l'échographie dans leur pratique quotidienne. Aujourd'hui l'échographie est considérée comme le prolongement de l'examen clinique.

1) Echographie vésicale sus pubienne : Après la réalisation d'une débimétrie mictionnelle, la mesure du RPM (Résidu Post-mictionnel) est beaucoup plus fiable que le toucher bimanuel.

Actuellement pour l'étude du RPM, des appareillages d'utilisation simplifiée ont été développés comme le Bladderscan ®.

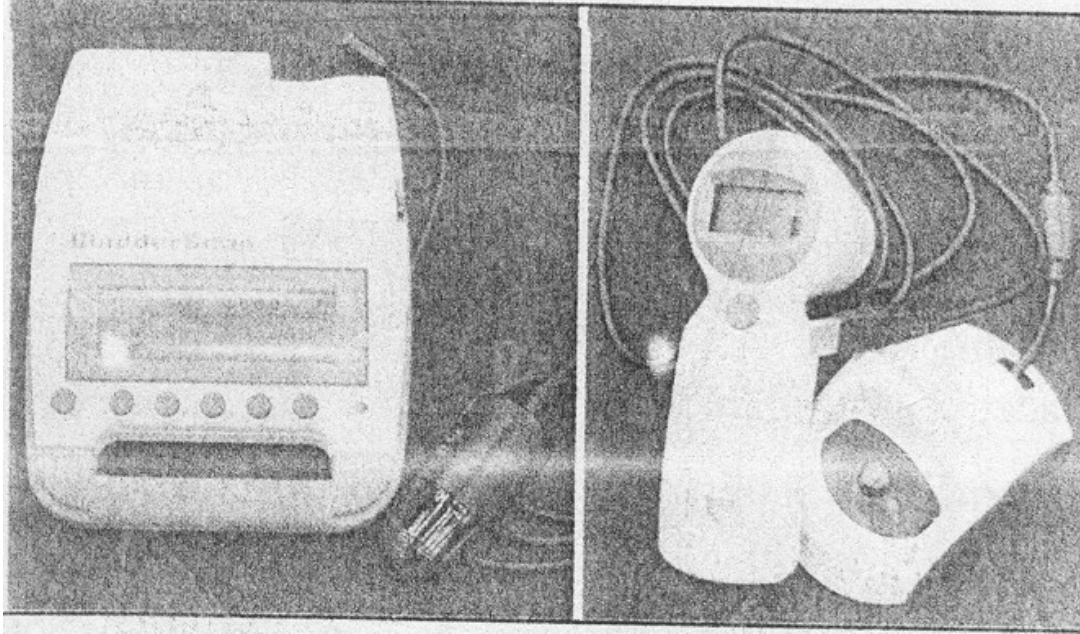


Fig.12– Photo d'un Bladderscan [12].

2) Echographie endorectale (EER) de prostate : Elle permet de mesurer le volume d'un adénome de la prostate avec fiabilité. En cas de suspicion de cancer de prostate, l'EER permet d'orienter les biopsies pour étude anatomopathologique. En matière de bilan de stérilité masculine, l'EER fait partie du bilan systématique pour l'étude de la voie séminale endo-pelvienne.




Fig.13– Photo d'une sonde écho-endorectale (rapport du congrès de l'AFU 2003).

3) Echographie rénale : Elle permet de rechercher une dilatation du haut appareil urinaire, chez un patient présentant une douleur lombaire. L'échographie rénale permet également de repérer les calculs rénaux au cas où un traitement par lithotritie extra-corporelle est envisagé.

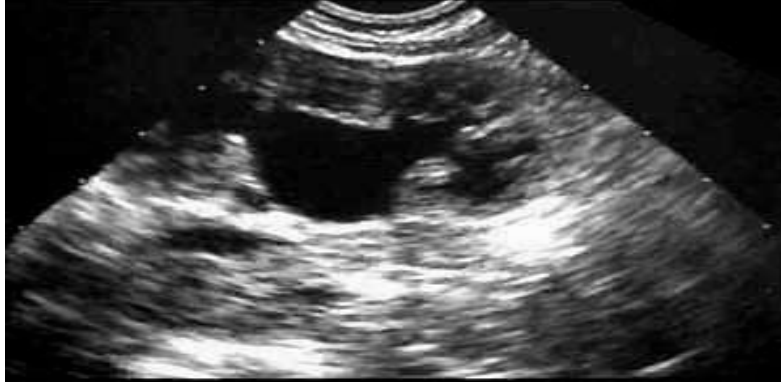

Fig.14 – Hydro-néphrose à l'échographie (Traité d'urologie Pr Debré)

VII- LES SONDES UTILES EN ECHOGRAPHIE UROLOGIQUE:

1) Echographie testiculaire : Les sondes hautes fréquences (7,5-20MHz) trouvent ici une application idéale, car les testicules sont des organes très superficiels. Elle permet l'exploration du parenchyme testiculaire, et du pédicule spermatique.

2) Echographie abdomino-pelvienne :

a- Les reins : Les reins sont des organes profonds, dont l'exploration se fait par des sondes de basse fréquence (3 à 5MHz).

c- la vessie : Elle est explorée par des sondes de basse fréquence (3 à 5MHz). Le Bladdescan ® trouve ici son utilité, car il permet de mesurer le volume vésical (RPM, globe vésical, ...).

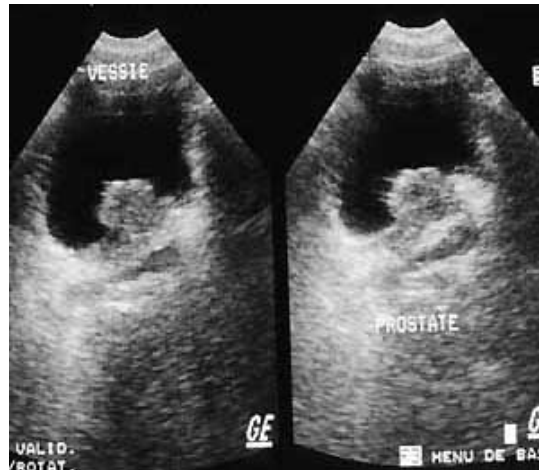


Fig.15– Tumeur de vessie à l'échographie. Service d'urologie, Hôpital du Point G 2006.

d- La prostate : Par voie sus pubienne, elle n'est mieux visualisée que s'il existe une interface liquidienne au niveau de la vessie. L'appréciation est assez grossière, car ne donnant que le volume de la glande sans analyse de son échostructure interne.

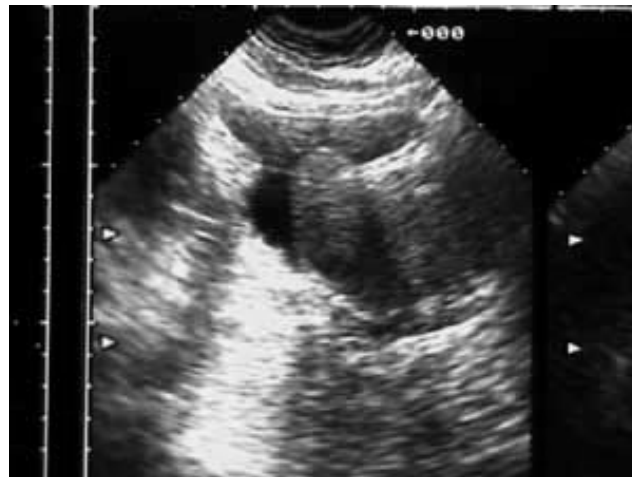

Fig.16 – Lobe médian prostatique à l'échographie, Service d'urologie de l'Hôpital du Point G 2005.

3) Echographie endorectale : On utilise des sondes de haute fréquence car l'organe exploré est très proche. Ce sont des sondes monoplan ou biplan (2

transducteurs ou barrettes courbes perpendiculaires) ou multiplan (le transducteur en tête de sonde tourne mécaniquement).

4) Autres échographies endocavitaires : On peut citer l'échographie endovesicale, endo-urétrale, et endo-vaginale.

5) Echographie per-opératoire : on utilise des sondes de haute fréquence, qui au contact de l'organe donnent une visualisation plus fine qu'en échographie externe.

6) Indication de l'échographie : Elle est indiquée en cas de douleur lombaire, à la recherche de tumeur rénale de dilatation des cavités pyélo-calicielles de lithiases rénales et urétrales et des kystes renaux. En cas de douleur pelvienne de dysurie pollakiurie de douleur et tumefaction scrotale et testiculaire à la recherche de tumeur vesicale ,un corps étranger radio-opaque et radio-transparent tel que des calculs d'acide urique. Apprécier un résidu post miction.

Evaluer le poids d'un adenome de la prostate ; la recherche d'hydrocèle , torsion du cordon spermatique et d'une dilatation des veines spermatiques , etc...

VIII- COUT : Au Mali, le coût d'une échographie couvrant tout l'arbre urinaire varie entre 6000Fcfa et 15000 F CFA selon les cabinets d'échographie.

LA TOMODENSITOMETRIE (LE SCANNER)

I- DEFINITION :

La tomodensitométrie (TDM) est la méthode d'imagerie permettant d'obtenir des coupes transversales reconstruites à partir des mesures de coefficients d'atténuation du faisceau de rayon X dans le volume considéré

Quelques termes :

- Différents synonymes existent:

- Scanner : terme d'usage
- Scanographie : terme officiel
- TDM : terme d'usage
- CT-Scan : dénomination anglaise

- Quelques définitions :

- To scan (terme anglais) : Examiner, mesurer, sonder, balayer.
- Scanner spiralé (hélicoïdale) : il est préférable de dire ellipse (corde enroulée autour d'un cylindre) que spirale (autour d'un cône).
- Scanographie multibarrette, multicoupe et volumique correspond à une acquisition hélicoïdale produisant plusieurs coupes par rotation .

II- HISTOIRE :

En 1886, W. Roentgen découvre les rayons X (la main de Mme Roentgen).

En 1917, Radon établit les principes mathématiques

En 1956, Bracewell fait des travaux sur la radioastronomie.

En 1972, Hounsfield met au point le 1^{er} scanographe industriel EMI (études financées grâce aux bénéfices du groupe les Beatles).

En 1974, Ledlly et Schellinger réalisent le premier scanner pour le corps entier.

En 1992, Kalender : découverte de l'acquisition hélicoïdale avec la TDM monobarrette.

En 1998, découverte de la TDM multibarrette avec 4 canaux de détection.

En 2002 : TDM multibarrette à 16 canaux de détection.

Actuellement, le développement du type de scanner avec capteurs plan permettant la couverture de tout un volume en une seule rotation (équivalent de plus de 200 barrettes).

III- LES DIFFERENTES GENERATIONS DE SCANNER :

Ce sont les modes d'acquisition qui différencient ces générations de scanner.

1) Mode incrémental : C'est l'acquisition tranche par tranche, chaque coupe est obtenue alors que le patient est fixe. Le tube et les détecteurs effectuent une rotation de 360° autour du patient. Cette rotation se fait en 1 – 4 secondes selon les capacités de la machine ou du choix de l'opérateur.

Les coupes sont obtenues une par une. Le délai entre chaque coupe varié de 0 – 10 seconde, selon les capacités de la machine ou du choix de l'opérateur.

Dans ce mode, plusieurs minutes sont utiles pour explorer un volume. Par exemple, le rein n'est pas explorable en une apnée, ce qui est responsable des artefacts respiratoires. Des segments anatomiques peuvent rester inexplorés si l'acquisition de chaque coupes n'est pas faite à la même phase respiratoire.

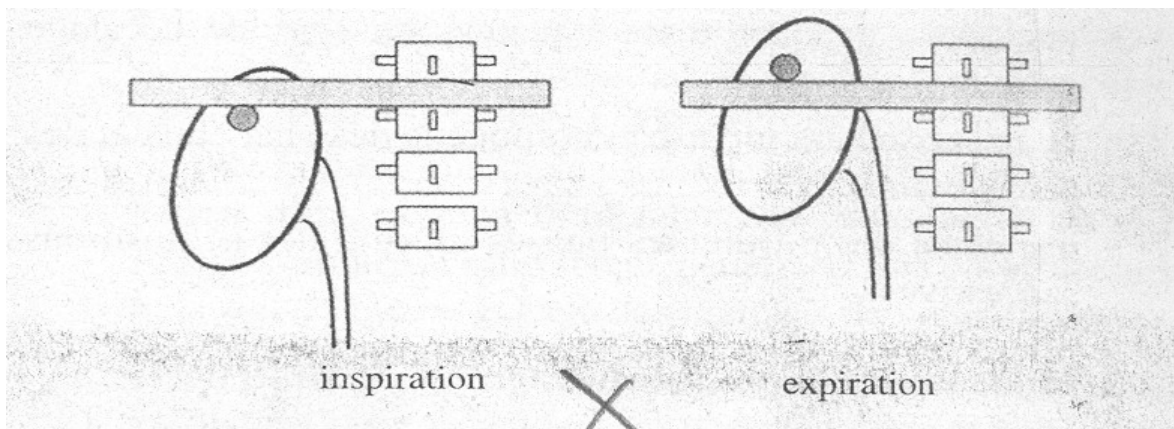


Fig.17– Mobilité rénale lors d'un scanner mode incrémental [12]

1) Mode hélicoïdal ou spiralé monobarrette : C'est l'acquisition en un temps d'un volume. Tout le volume est étudié en une seule phase qui dure 30secondes environ (une apnée). Le tube et le détecteur tournent sans interruption pendant l'émission des rayons X, et la table d'examen avance de façon continue.

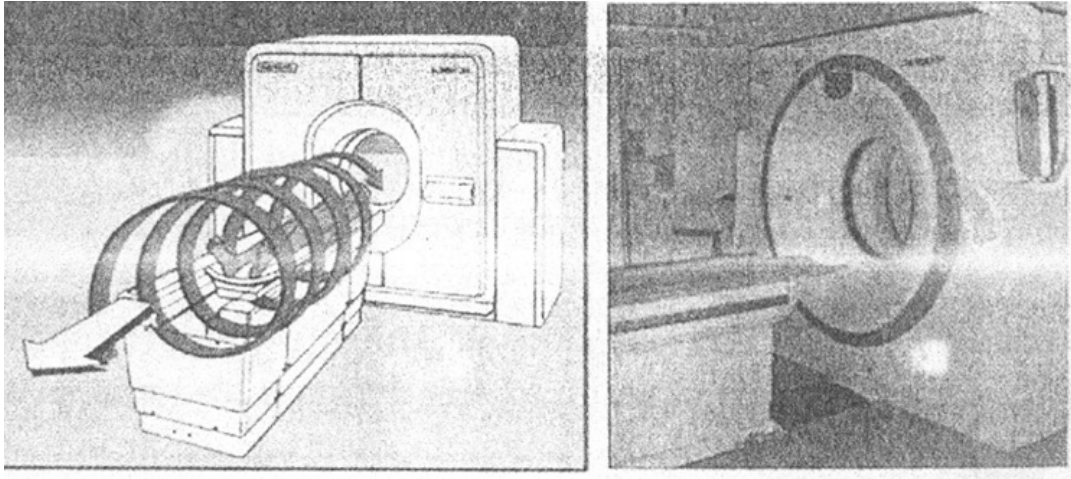


Fig.18 – Photo d'un scanner mode hélicoïdal [12].

3) Mode multicoupe : (Multibarrette ou matricielle) : les nouveaux systèmes de détection permettent une augmentation de la vitesse de la table et de la rotation du tube à rayon X (0,5seconde). Cette vitesse de rotation accrue permet d'améliorer la résolution temporelle et de réduire les artefacts cinétiques.

Avantages : Le volume couvert par unité de temps est 4 fois plus important que dans le mode monobarrette. Ce qui réduit le temps d'acquisition et de limiter la quantité du produit de contraste injecté et l'exploration des structures mobiles (le rein est exploré en 5secondes et l'abdomen en 10secondes).

4) Le fluoroscanner : Le fluoroscanner est utilisé pour le guidage en temps réel en radiologie interventionnelle. Il permet de visualiser en temps réel la position et le déplacement d'une aiguille sur un écran disposé dans la salle d'examen.

Le suivi de l'aiguille est basé sur le renouvellement parcellaire, tous les 30°, des données prises en compte pour la reconstruction des coupes. Un algorithme de reconstruction rapide pour reconstruire les images de façon très rapide sur un processeur dédié.

A l'écran, 3 images apparaissent simultanément : une en dessous du point de visée, une à son niveau, et une au-dessus ; ce qui permet de contrôler le trajet de l'aiguille. Cette technique est limitée par son caractère irradiant.

IV- APPORT DE LA TDM :

1) Résolution : la résolution en densité est très supérieure à celle de la radiographie standard.

La TDM peut différencier les différents tissus mous, car elle peut mettre en évidence des différences de densité de 10UH (unité Hounsfield). Elle détecte les anomalies au sein de ces tissus : tumeurs, lésions vasculaires, épanchement (liquidien, aérique), calculs.

2) Coupes axiales : Avec les coupes axiales, il n'y a pas de super position des différentes structures, et l'analyse topographique est précise.

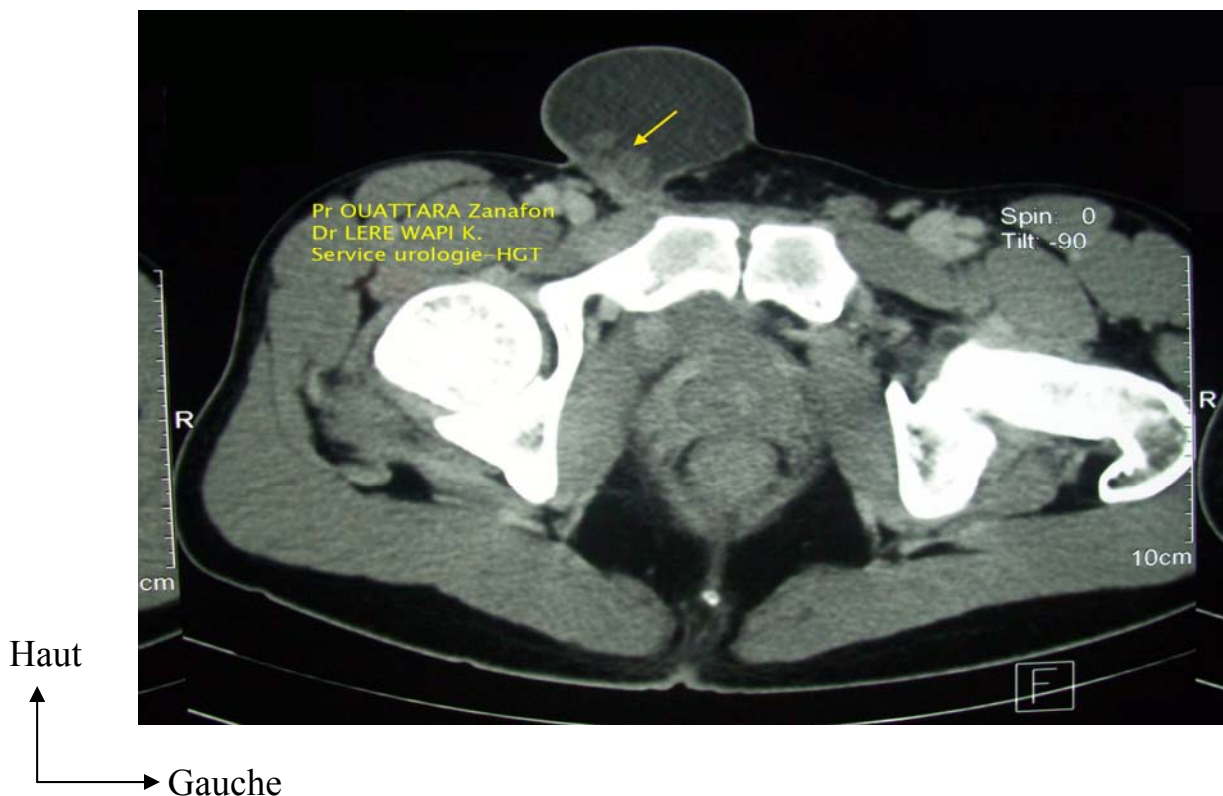

Fig19 : Ectopie testiculaire inguinale droite (URO-TDM) service d'urologie du CHU-GT.

3) La résolution spatiale est très bonne, mais encore inférieure à celle de la radiographie standard.

V- LIMITES DU SCANNER :

Ses limites sont :

- Coupes verticales directes impossibles, mais cette limite disparaît avec la possibilité de reconstruire des coupes dans les différents plans de façon de plus en plus précise, tendant vers l'isotropisme (qualité des images verticales reconstruites équivalente à celle des coupes axiales)
- Nécessite souvent un produit de contraste pour améliorer le contraste.
- Certains artefacts peuvent dégrader l'image.

Irradiation : Le scanner est la technique l'imagerie la plus irradiante. La dose reçue lors d'un scanner abdominal (2 spirales) est de 15 à 20mGy. Il faut donc :

- Eviter le scanner chez la femme enceinte,
- Limites chez l'enfant
- Une protection plombée pour le personnel médical et dans certain cas pour le patient.

Inflation du nombre d'image : Actuellement, avec la rapidité des nouveaux scanners, l'exploration d'une zone anatomique peut aboutir à près de 1000 coupes axiales.

VI- COUT :

Au Mali un examen TDM pour une exploration abdomino-pelvienne va de 49 500 F CFA à 65000F CFA

VII- AVENIR DU SCANNER :

Arret d'usage du scanner annoncé, il y a une dizaine d'année était prématurée. A l'horizon 2010, il est probable que la TDM explore un volume en une seule rotation et les images ne sont pas en coupes axiales, mais directement un volume dont on peut naviguer et extraire les images pertinentes. Donc le scanner figure parmi les plus performants des matériels actuels d'imageries .

VIII- Indication de l'Uro-TDM : est actuellement la meilleure méthode pour établir le diagnostic d'une masse rénale découverte par l'UIV ou l'échographie masse vésicale et des métastases d'autres organes et osseuse.

IRM (IMAGERIE PAR RESONANCE MAGNETIQUE)

I- INTRODUCTION :

Dans les années 1980 on annonçait la disparition à court terme du scanner au profit d'une technologie de "pointe", l'IRM.

Cependant grâce à la rotation continue du scanner, qui lui offre des temps d'acquisition court en 1992, l'IRM gardait à cette époque des temps d'acquisition trop longs. On disait donc que cette concurrence entre ces 2 techniques d'imageries n'était pas finie.

Et en 1996 apparaît une nouvelle génération d'appareil d'IRM avec une réduction du temps d'acquisition et une augmentation de la résolution spatiale.

Alors l'IRM franchit le pas du viscéral et offre de nouvelle perspective pour l'exploration de l'appareil urinaire.

II- PRINCIPES TECHNIQUES :

Dans la radiologie conventionnelle, ce sont les rayons X qui traversent le corps. Mais en IRM, c'est la matière elle-même qui émet le signal.

Le tissu est exposé dans 2 champs magnétiques, et le signal est créé en 3 étapes :

- Aimantation de la matière dans un champ magnétique principal (champ magnétique longitudinal permanent fixe et élevé B_0).
- Entrée en résonance par des impulsions brèves d'ondes de radiofréquence d'un 2^{ème} champ magnétique (champ magnétique tournant M). Il réalise une excitation sélective de "Tranche" du sujet examiné.

Observation du retour à équilibre : émission du signal.

Actuellement l'IRM ne concerne que le noyau d'hydrogène et donc l'eau (H_2O) qui est le principal constituant du corps humain.

III- QUELQUES TERMES EMPLOYES:

On a 3 types d'acquisition :

Séquences en pondération T1

Le contraste de l'image dépend essentiellement du T1 de chaque tissu.

- L'injection IV d'un produit de contraste paramagnétique (gadolinium) raccourcit le T1 des tissus imprégnés par le produit.
- Séquences en pondération T2, sans injection.
- Le contraste de l'image dépend essentiellement du T2 de chaque tissu.
- Etude des fluides stationnaires.
- Séquences en pondération "rho" ou densité protonique.
- Le contraste de l'image dépend essentiellement de la quantité de proton de chaque tissu.
- Indiquer essentiellement en pathologie ostéo-articulaire et en neurologie.
- T1 et T2, temps de relaxation longitudinale et transversale, sont des grandeurs physiques : chaque tissu a son T1 et son T2.
- TR (temps de répétition) et TE (temps d'écoute ou d'écho) sont choisis par le radiologue. Ce sont les paramètres d'acquisition de la séquence.

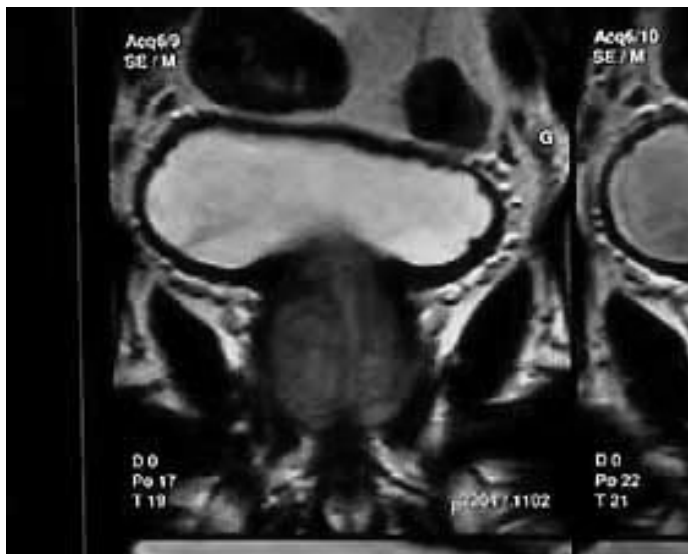


Fig.20 – Lobe médian prostatique à l'IRM (Traité d'urologie Pr Debré).

IV- EVOLUTION TECHNOLOGIQUE :

Au départ, les séquences utilisées avaient un temps d'acquisition long :

- Sphin écho (premier réaliser) ———→ 1mm/coupe.
- Echo de gradient ———→ 20 à 30secondes/coupe.

Ces séquences avec les progrès techniques, s'appellent maintenant :

Fast spin écho

Echo de gradient rapide.

Ces améliorations techniques ont été apportées par :

- De meilleures antennes réceptrices de surface entraînant l'amélioration du rapport signal/bruit, et la détection des plus petits signaux.
- Des ondes de radiofréquence plus intenses et plus courtes : réduction du temps de séquence.
- Une informatique plus puissante.




Fig.21 – Photo d'un appareil IRM (Rapport du congrès 2003 de l'AFU).

V- LES MODES D'ACQUISITION :

1) Acquisition 2D : (Bidimensionnelle) il s'agit de coupes d'épaisseur variable (3mm à 1cm en pratique) réalisable dans tous les plans (orthogonaux, coupes axiales, frontales, sagittales ou obliques). Par exemple 10 à 15 coupes en 18 – 25 secondes.

2) Acquisition 3D : (Tridimensionnelle ou volumique) ce sont des coupes très fines (inférieur au mm), multiples, juxtaposées. Elles nécessitent une reconstruction informatique de sommation (MIP). Elle à une bonne quantité dans l'exploration des vaisseaux ou des voies excrétrices.

3) Technique d'élimination de la graisse : (Fat-sat) : c'est une saturation spécifique du signal de la graisse par l'élimination d'une radiofréquence particulière, centre sur le pic de signal de la graisse. Elle est applicable sur toutes les séquences T1 ou T2 ; elle entraîne un effacement de la graisse.

Son intérêt d'une part est de renforcer le contraste entre les tissus explorés et le reste du retro-péritoine ; et d'autre part d'affirmer la présence de graisse dans un tissu

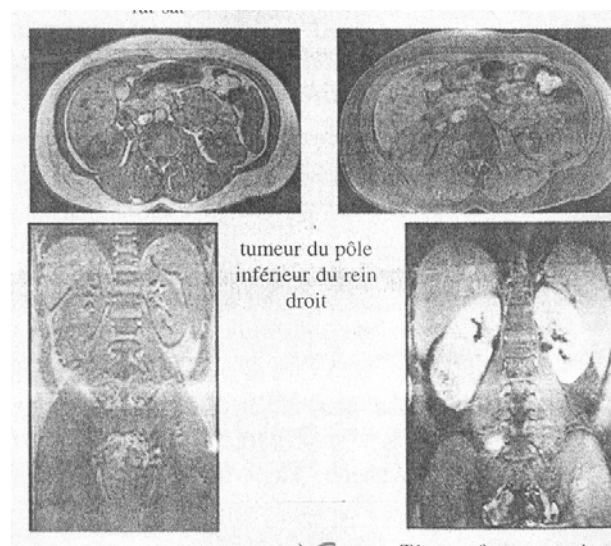


Fig.22 – Tumeur du pole inférieur du rein droit à l'IRM (Rapport du congrès 2003 de l'AFU).

VI- INCONVENIENTS DE L'IRM :

Dangers : L'aimant de très haute énergie est capable de mobiliser des implants ou corps étrangers intracorporels, mais aussi d'attirer vers lui tout matériel métallique introduit dans la salle ou non solidement fixé.

Effets secondaires : Ils sont moins importants. Ce sont surtout des brûlures, des nuisances acoustiques liées au niveau de bruit élevé, des modifications de la fréquence cardiaque ainsi que des troubles du goût. Actuellement aucune étude n'a prouvé une nocivité pour l'embryon. Cependant, une exposition in-utéro est à éviter pendant les deux premiers mois de la grossesse par précaution.

Indication : Précisions sur l'emplacement et l'extension d'une lésion des organes de l'appareil urinaire .

Contres indications : Ce sont surtout les patients porteurs de corps étranger métallique intracorporel comme le Pace maker, le défibrillateur implantable et tous les systèmes à aimant.

VII- CONCLUSION :

L'IRM est un examen de réalisation complexe, nécessitant une maîtrise de la technique et de la pathologie urologique. Les prochaines améliorations technologiques attendues, en particulier en cancérologie, justifient de rester très attentif aux évolutions de ce mode d'imagerie auquel les urologues sont encore peu familiers.

ARTERIOGRAPHIE - LYMPHOGRAPHIE - CAVOGRAPHIE

I- Artériographie:

C'est l'opacification de l'artère rénale pour l'injection d'un produit de contraste en intra-artériel. Cette exploration est rarement réalisée actuellement à titre diagnostique, en raison des progrès des autres méthodes d'imagerie.

Technique : On a deux techniques :

- La voie de Dos Santos consistait en une ponction directe de l'aorte abdominale sus-rénale à l'aiguille. Son caractère invasif explique son abandon complet au profit de la voie rétrograde.
- La voie de Seldinger est la seule utilisée actuellement. Elle consiste en une ponction artérielle au niveau fémoral sous anesthésie locale, et après mise en place d'un type guide au point de ponction (Desilet), un cathéter peut être monté en rétrograde jusqu'au dessus de l'émergence des artères rénales.

II- Lymphographie:

Technique : C'est une opacification bilatérale du réseau lymphatique au moyen d'un produit de contraste iodé, liposoluble, injecté dans les lymphatiques du dos du pied.

Les clichés étaient réalisés sur deux jours (J1 : temps canalaire ; J2 : temps ganglionnaire).

Il permet une visualisation des lymphatiques des membres inférieurs, iliaques externes et primitifs (les iliaques internes et obturateurs ne sont pas opacifiés), lombaires et du canal thoracique.

Indications : Autrefois examen de référence dans le bilan d'extension des tumeurs du testicule. La lymphographie n'est pratiquement plus réalisée, les autres

explorations morphologiques (Scanner, IRM) apportant des informations équivalentes avec un caractère invasif moindre. L'avantage théorique de la lymphographie était sa capacité à objectiver des atteintes focales dans des ganglions non hypertrophiés.

III-Cavographie:

C'est une opacification du réseau veineux abdominal profond par injection percutanée d'iode dans les deux veines fémorales.

Cette technique permettait une opacification des veines iliaques externes, primitives et de la VCI. Les veines iliaques internes n'étaient pas explorées.

Indications : Les indications en cancérologie urologique étaient représentées par les bilans d'extensions veineuses de tumeurs rénales ou testiculaires.

Les progrès considérables des autres méthodes d'imagerie (TDM, IRM, Echographie) rendent cette technique obsolète.

METHODOLOGIE

METHODOLOGIE

1- Période d'étude : Il s'agit d'une étude prospective, descriptive du 1er octobre 2013 au 30 septembre 2014 soit une période de 12 mois.

Cadre et lieu d'étude : Notre étude s'est déroulée dans la capitale malienne Bamako. Notre travail est effectué dans le service d'urologie de l'hôpital GT. IL a été créé en 1957 sous le nom de dispensaire central de Bamako ;il est situé en commune II dans le quartier du centre commercial de Bamako ,en plein centre ville. Précédemment rattaché au service de chirurgie générale avec 4 lits d'hospitalisation, le service d'urologie est situé dans la zone Ouest de l'hôpital. Il a été érigé en service à part entière en 1984 a ce jour ,il dispose de 12 lits d'hospitalisation repartis entre 4 salles , un box de consultation externe, un bloc opératoire, un bureau pour le chef de service, un bureau pour assistant, un bureau pour les internes, un bureau pour le major, une salle pour les techniciens de surfaces et une salle de soins.

Le personnel est composé de :

- Trois chirurgiens urologues :un professeur qui est le chef de service, et 2 Médecins chirurgiens urologues.
- Deux assistants médicaux spécialisés en bloc opératoire dont un est le surveillant de l'unité d'urologie
- Sept infirmiers du premier cycle
- Deux techniciens de surface
- Les étudiants thésards Faisant fonction d'interne
- Les médecins en spécialisation en urologie et medecins stagiaires
- Les etudiant(e)s externes de la FMOS.

2- Population d'étude : Notre étude a porté sur les patients hospitalisés dans le service, ayant au moins un examen d'imagerie médicale, pendant la période d'étude.

3- Echantillonnage : Compte tenu du nombre élevé de nos consultants (6754 patients) et de nos moyens limités , nous avons procédé à un échantillonnage systématique.

Cet échantillonnage a consisté à numéroter les dossiers médicaux des 6754 patients (donc de 1 jusqu'à 6754). On choisira un chiffre de 1 à 45 (pour notre étude on a choisi 9) au hasard, et on ajoute ensuite 45 à ce chiffre, ainsi de suite.

Exemple : de 1.....45 ; si on prend 9 :

Donc le N°9 est le 1^{er} patient, $9+45 = 054$ le N°54 est le 2^{ème} patient, $54 + 45 = 99$, le N°99 est le 3^{ème} patient ainsi de suite, jusqu'à 6714 ce qui fait 149 patients.

Critères d'inclusion : Ont été inclus dans notre étude, les malades hospitalisés dans le service, ayant au moins un examen d'imagerie médical, pendant la période d'étude.

Critère de non-inclusion : N'ont pas été inclus dans notre étude :

- Les malades hospitalisés n'ayant pas d'examen d'imagerie médicale ;
- Les malades non hospitalisés ;
- Les malades ayant des examens d'imagerie médicale, hospitalisés hors de la période d'étude.
- Les malades non sélectionnés par l'échantillonnage systématique

4- Collecte des données : Les données ont été recueillies à partir :

- Des fiches d'enquêtes individuelles ,établies par l'étudiant lui-même, puis corrigées par le chef du service d'urologie du CHU-GT.

Elles comportent les variables suivantes :

- Données administratives : age, sexe, ethnie, profession, résidence, nationalité, statut matrimonial, durée d'hospitalisation.
- Les antécédants .
- Les signes fonctionnels, physiques, et les examens d'imagerie urologiques réalisés.
- Les données du traitement et de l'évolution.
- Des dossiers médicaux des patients ;
- Du registre d'hospitalisation du service.
- Et du compte-rendu opératoire du service.

5- Analyse des données : Les données ont été analysées sur logiciel spss version 18. La saisie a été faite sur Microsoft Word office 2007.

RESULTATS

RESULTATS

I- CARACTERISTIQUE SOCIO DEMOGRAPHIQUE :

Tableau I : Répartition des malades en fonction de l'âge

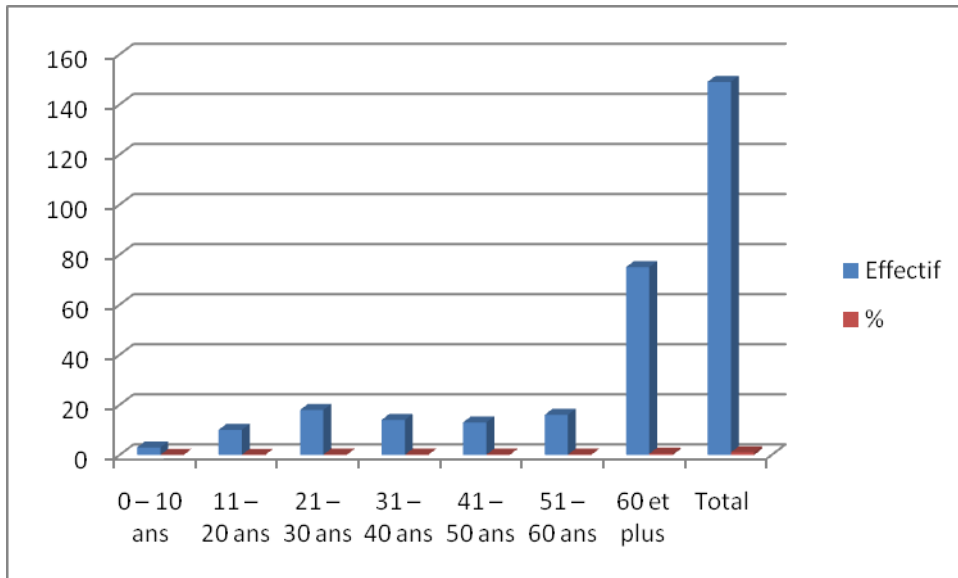


Tableau II : Répartition des malades en fonction du sexe

Sexe	Effectif	%
Masculin	121	81,2%
Féminin	28	18,8%
Total	149	100%

Tableau III : Répartition des malades en fonction de l'ethnie

Ethnie	Effectif	%
Bambara	35	23,5%
Bozo	2	1,3%
Dogon	6	4%
Kassouké	1	0,7%
Malinké	25	16,8%
Maures	7	4,7%
Mianka	2	1,3%
Peulh	21	14,1%
Sarakolé	27	18,1%
Sénoufo	5	3,4%
Sonrai	9	6%
Autres	9	6%
Total	149	100%

Tableau IV : Répartition des malades en fonction de la profession

Profession	Effectif	%
Ménagère	20	13,4%
Cultivateur	50	33,6%
Elève	8	5,4%
Fonctionnaire	11	7,4%
Ouvrier	9	6%
Marabout	1	0,7%
Commerçant(e)	10	6,7%
Tailleur	2	1,3%
Retraité	10	6,7%
Etudiant(e)	3	2%
Autres	25	16,8%
Total	149	100%

Tableau V : Répartition des malades en fonction de la région de provenance

Résidence	Effectif	%
Kayes	23	15,4%
Koulikoro	13	8,7%
Sikasso	7	4,7%
Ségou	5	3,4%
Mopti	2	1,3%
Gao	4	2,7%
Bamako	93	62,4%
Autres	2	1,3%
Total	149	100%

Tableau VI : Répartition des malades en fonction de la nationalité

Nationalité	Effectif	%
Malienne	146	98%
Mauritanienne	2	1,3%
Ivoirienne	1	0,7%
Total	149	100%

Tableau VII : Répartition des malades en fonction du statut matrimonial

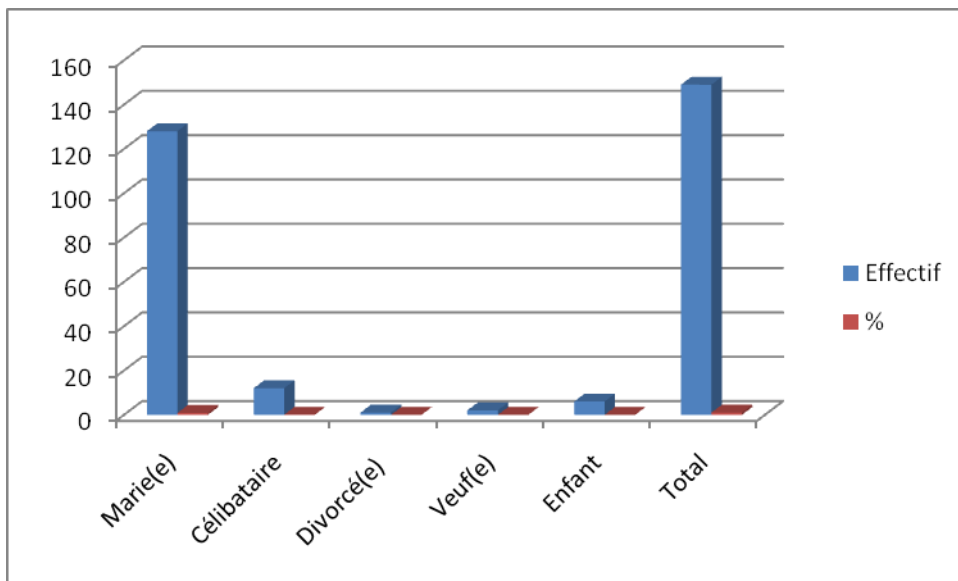


Tableau VIII : Répartition des malades en fonction de la durée d'hospitalisation

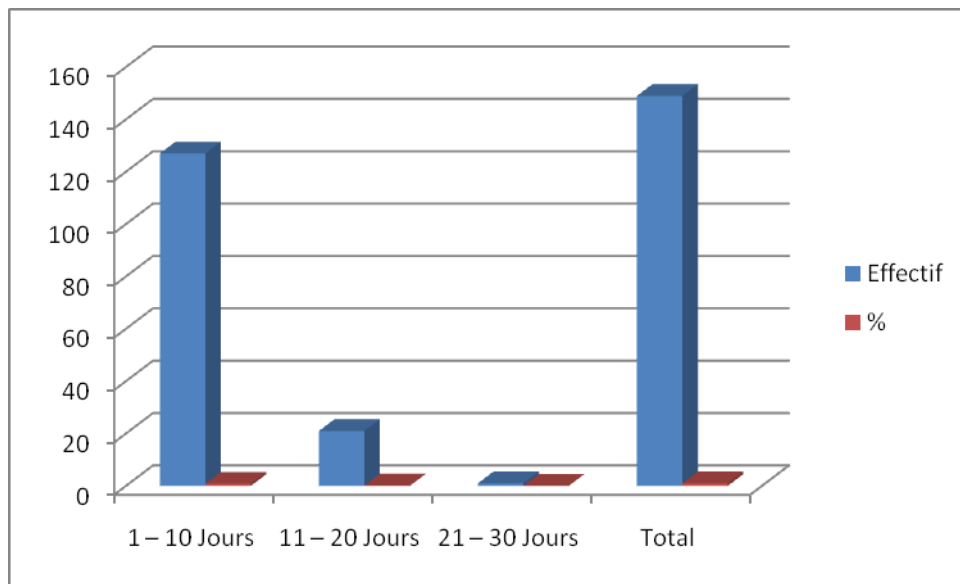


Tableau IX : Répartition des malades en fonction des antécédents familiaux

Antécédents familiaux	Effectif	%
HTA	8	5,4%
Diabète	1	0,7%
Neant	140	93,9%
Total	149	100%

Tableau IX : Répartition des malades en fonction des antécédents médicaux

Antécédents médicaux	Effectif	%
Sans antécédent	111	74,5%
Asthme H.T.A	20	13,4%
UGD	6	4%
Diabète	4	2,6%
Asthme	1	0,7%
Autres	7	4,8%
Total	149	100%

Tableau X : Répartition des malades en fonction des antécédents chirurgicaux

Antécédents chirurgicaux	Effectif	%
Adénomectomie	8	5,4%
Chirurgie de la Cataracte	7	4,7%
Cure d'hernie	18	12,1%
Laparotomie	1	0,7%
Cesarienne	4	2,7%
Autres	18	12,1%
Sans antécédent	93	62,3%
Total	149	100%

Tableau XI : Répartition des malades en fonction des antécédents urologiques

Antécédents urologiques	Effectif	%
Bilharzirose urinaire	91	61,1%
Sans antécédent	58	38,9%
Total	149	100%

Tableau XII : Répartition des malades en fonction du motif de consultation

Motif de consultation	Effectif	%
Douleur lombaire	37	24,8%
Douleur pelvienne	11	7,4%
Hématurie	6	4%
Dysurie + Pollakiurie	57	38,3%
Fuite urinaire	4	2,7%
Brûlure mictionnelle	1	0,7%
Autres	33	22,1%
Total	149	100%

Autres : Poly arthralgie, tuméfaction scrotales, rétention aiguë d'urine, Retention chronique d'urine.

Tableau XIII : Répartition des malades en fonction des signes physiques

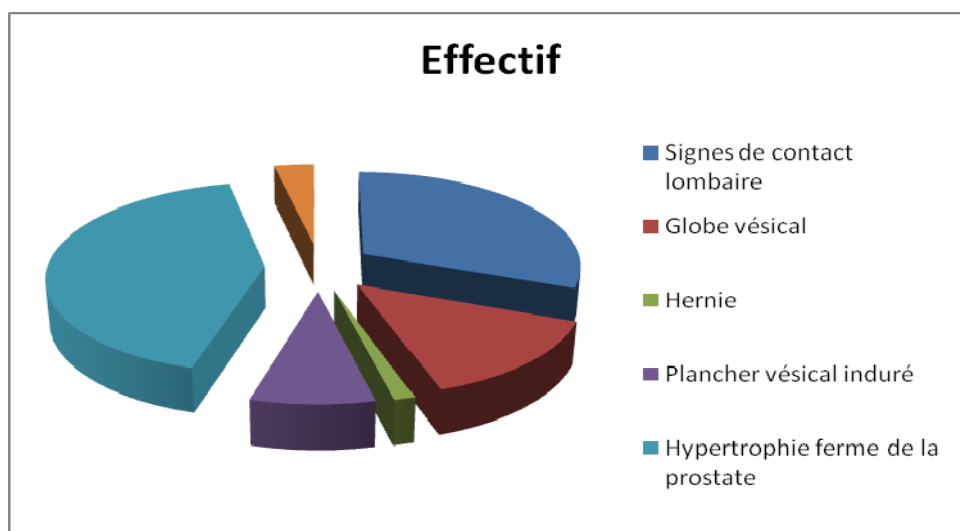


Tableau XIV : Répartition des malades en fonction du diagnostic

Diagnostic retenu	Effectif	%
Adénome de la prostate	60	40,3%
Suspicion d'adéno carcinome de la prostate	1	0,7%
Tumeur de vessie	8	5,4%
Lithiase vésicale	9	6%
Lithiase rénale	21	14,1%
Sclérose du col	2	1,3%
FVV	2	1,3%
Rétrécissement de l'urètre	11	7,4%
Syndrome obstructif urétéral	8	5,4%
Traumatisme rénal	3	2%
Tumeur rénale	5	3,4%
Varicocèle	6	4%
Valve de l'urètre postérieur	1	0,7%
Autres	12	8,1%
Total	149	100%

Tableau XV : Répartition des malades en fonction du résultat de l'ECBU

ECBU	Effectif	%
Culture stérile	61	40,9%
Germe retrouvé	66	44,3%
Non fait	22	14,8%
Total	149	100%

Tableau XVI : Répartition des malades en fonction du résultat des germes retrouvés à l'ECBU.

Germes retrouvés	Effectif	%
Acinetobacter sp	2	1,3%
E.coli	28	18,8%
Enterobacter cloacae	1	0,7%
Klebsiella pneumoniae	15	10,1%
Klebsiella oxytoca	1	0,7%
Klebsiella ornithinolytica	1	0,7%
Pseudomonas sp	1	0,7%
Staphylococcus aureus	10	6,7%
Salmonella aerizonae	2	1,3%
Serratia marcescens	2	1,3%
Staphylococcus à coagulation négative	3	2%

Tableau XVII : Répartition des malades en fonction du résultat de la créatininémie

Créatininémie	Effectif	%
Normale	123	82,6%
Abaissée	2	1,3%
Elevée	17	11,4%
Non faite	7	4,7%
Total	149	100%

Tableau XVIII : Répartition des malades en fonction de la fréquence des examens d'imagerie effectués .

Examens d'imagerie	Effectif	%
Rx AUSP	70	47%
U.I.V	22	14,7%
Echographie	125	83,9%
U.C.R	17	11,4%
TDM	24	16,1%

Tableau XIX : Répartition des malades en fonction du résultat de la Rx AUSP :
Arbre Urinaire Sans Préparation. N= 70

Résultat de l'AUSP	Effectif	%
Aire rénale, image de tonalité calcique	8	5,4%
Aire urétérale lithiasique	6	4%
Aire vésicale lithiasique	9	6%
Aire vésicale calcifiée	6	4%
AUSP normal	41	27,5%

Tableau XX : Répartition des malades en fonction du résultat de l'U.I.V
N = 22

Résultat de l'U.I.V	Effectif	%
Urétéro-hydronephrose gauche	6	4%
Urétéro-hydronephrose droite	7	4,7%
Urétéro-hydronephrose bilatérale	4	2,7%
Lithiase rénale gauche	1	0,7%
Sténose urétérale gauche	2	1,3%
Sténose urétérale droite	1	0,7%
Sténose urétérale bilatérale	1	0,7%

Tableau XXI : Répartition des malades en fonction du résultat de l'échographie

N = 125

Résultat de l'échographie	Effectif	%
Ectopie rénale droite	2	1,3%
Parenchyme rénal laminé	1	0,7%
Lithiase rénale	8	5,4%
Dilatation pyelo – calicielle	19	12,8%
Hypertrophie prostatique	57	38,3%
Paroi vésicale épaissie	3	2%
Kyste du cordon spermatique	1	0,7%
Paroi vésicale tumorale	5	3,4%
Lithiase vésicale	9	6%
Tumeur rénale	3	2%
Kyste rénal	4	2,7%
Varicocèle	5	3,4%
Ectopie testiculaire	1	0,7%
Autres	7	4,7%

Autres : Fracture du rein gauche, Contusion du rein droit, Cryptorchidie gauche, Prostatite chronique, Hydrocèle bilatéral, Diverticule latéral gauche de la vessie .etc...

Tableau XXII : Répartition des malades en fonction du résultat de l'échographie prostatique
N = 69 (69Hommes)

Résultat de l'écho prostatique		Effectif	%
Poids échographique	Non Mesuré	2	1,3%
	0 – 25 g	3	2%
	26 – 50 g	25	16,8%
	> 50 g	39	26,2%
Aspect de la prostate	Aspect normal	2	1,3%
	Hypertrophie homogène	53	35,6%
	Hypertrophie hétérogène	14	9,4%
Résidu post mictionnel	Non mesuré	45	30,2%
	Normal	9	6%
	Elevé	15	10,1%

Tableau XXIII : Répartition des malades en fonction du résultat de l'U.C.R
N = 17

Résultat de l'UCR	Effectif	%
Rétrécissement de l'urètre postérieur	10	6,7%
Rétrécissement de l'urètre antérieur	3	2%
Vessie de lutte	1	0,7%
Image lithiasique sur le cliché sans préparation	3	2%

Tableau XXIV : Répartition des malades en fonction du TDM

Résultat du TDM	Effectif	%
Tumeur rénale droite	2	1,3%
Tumeur rénale gauche	1	0,7%
Tumeur vésicale	4	2,7%
Lithiase rénale gauche	2	1,3%
Lithiase rénale droite	2	1,3%
Lithiase coralliforme rénale bilatérale	1	0,7%
Kyste rénal gauche	1	0,7%
Kyste rénal droit	2	1,3%
Traumatisme du rein droit	1	0,7%
Traumatisme du rein gauche	2	1,3%
Ectopie rénale droite	2	1,3%
Uretero-hydronéphrose bilaterale	2	1,3%
Adenocarcinome prostatique avec métastase osseuse	1	0,7%
Lithiase uréterale gauche	1	0,7%

Tableau XXV : Répartition des malades en fonction du résultat de la cystoscopie

Résultat de cystoscopie	Effectif	%
Lobe médian augmenté de volume	1	0,7%
Calcul vésical	1	0,7%

Tableau XXVI: Répartition des malades en fonction du diagnostic retenu à l'examen clinique

Diagnostic retenu	Effectif	%
Adénome de la prostate	58	38,9%
Suspicion de tumeur maligne de la prostate	4	2,7%
Tumeur de vessie	5	3,4%
Lithiase vésicale	10	6,7%
Lithiase rénale	7	4,7%
Sclérose du col vesical	2	1,3%
Syndrome obstructif urétéral sur lithiase uréterale	18	12,1%
Syndrome obstructive sur lithiase rénale	3	2%
Rétrécissement de l'urètre	12	8,1%
Tumeur rénale	4	2,7%
FVV	2	1,3%
Valve de l'urètre postérieur	1	0,7%
HBP+Rétrécissement de l'urètre	1	0,7%
Kyste rénal	5	3,4%
Varicocèle	5	3,4%
Kyste du cordon spermatique gauche	1	0,7%
Urétérocèle gauche	1	0,7%
Ectopie testiculaire	1	0,7%
Autres	6	4%

Tableau XXVII : Répartition des malades en fonction du type de traitement

Type de traitement	Effectif	%
Traitement médical	15	10,1%
Traitement chirurgical	134	89,9%
Total	149	100%

Tableau XXVIII : Répartition des malades en fonction du diagnostic per-opératoire

Diagnostic per-opératoire	Effectif	%
Adénome de la prostate	48	32,2%
Tumeur solide de la prostate	5	3,4%
Tumeur vessie	8	7,5%
Lithiase vésicale	7	4,7%
Lithiase rénale	7	4,7%
Sclérose du col vésical	5	3,4%
Hydrocèle	2	1,9%
Rétrécissement de l'urètre	7	6,6%
Pyonéphrose	1	0,9%
Lithiase urétérale	12	11,3%
Sténose urétérale	9	8,5%
Varicocèle	5	4,7%
Kyste rénal	4	2,5%

Tableau XXIX : Répartition des malades en fonction du diagnostic échographique et diagnostic retenu en per-opératoire

Diagnostic	Diagnostic retenu	Diagnostic échographique
Adenome de la prostate	48	57
Tumeur vesicale	8	8
Lithiase vesicale	7	9
Lithiase rénale	7	8
Hydrocèle	2	1
Pyélonéphrose	1	1
Lithiase urétérale	12	19
Varicocèle	5	5
Kyste rénal	4	4

Résultat : les résultats trouvés dans le diagnostic échographique est près que retrouvés au diagnostic retenu.

Tableau XXX : Répartition des malades en fonction des suites opératoires

Suites opératoires	Effectif	%
Simple	134	89,9%
Anémie	6	4%
Référent	5	3,4%
Suppuration pariétale	1	0,7%
Décès	3	2%
Total	149	100%

COMMENTAIRES ET DISCUSSIONS

COMMENTAIRES ET DISCUSSIONS

Nous avons effectué une étude prospective de 12 mois (Octobre 2013 au septembre 2014) sur l'apport de l'imagerie médicale en urologie dans le service d'urologie de l'hôpital GT.

Notre étude a porté sur 149 patients sélectionnés par échantillonnage systématique sur une population de 6754 patients.

I- CARACTERISTIQUES SOCIODEMOGRAPHIQUES :

1) Age : La tranche d'âge la plus concernée était 60 ans et plus soit 50,4% des cas. La fréquence de cette tranche d'âge dans notre série pourrait s'expliquer par le fait que la plus part des pathologies de la prostate surviennent chez les personnes âgées mais les malformations congénitales sont fréquents chez l'enfant.

2) Sexe : Le sexe masculin prédomine avec 81.2% des cas (121cas) contre 18,8% (28 cas) pour le sexe féminin ; le sexe ratio est de 4.3 en faveur du sexe masculin. Cette prédominance masculine peut s'expliquer par le fait que les pathologies urinaires sont plus fréquentes chez l'homme que chez la femme car l'urètre est plus long chez l'homme.

Ethnie : L'ethnie bambara a été la plus concernée avec un taux de 23,5% des cas, cette prédominance de l'ethnie bambara pourrait s'expliquer par deux faits

- C'est le 1^{er} groupe ethnique du Mali (DNSI)
- L'étude s'est déroulée à Bamako qui est une zone de Bambara par excellence
- La répartition démographique des bambaras dans le pays

4) Profession : Notre étude révèle que 33,6% des cas étaient des cultivateurs cela ce justifie par le fait que l'activité dominatrice malienne est l'agriculture.

5) Résidence : La plus part de nos patients résident à Bamako soit un taux de 62,4% de cas.

Ce taux peut s'expliquer par une concentration massive de la population malienne dans la capitale (Bamako) qui a été le lieu de notre étude.

6) Nationalité : Les Maliens étaient les plus représentés dans notre étude avec 98% des cas.

7) Situation matrimoniale : La majorité de nos patients étaient mariés , soit 85,9% des cas

II- ASPECT CLINIQUE :

1) Antécédents :

- **Médicaux :** L'HTA a été retrouvée chez 20 patients, soit un taux de 13,4% ; la plus part de nos patients n'avaient pas d'antécédent médical (74.5% de cas) ;
- **Chirurgicaux :** Une cure d'hernie était faite chez 18 patients soit un taux de 12,1% et 93 patients (62,3% de cas) n'avaient pas d'antécédents chirurgicaux ;
- **Urologiques :** La bilharziose urinaire a été retrouvée chez 91 patients soit un taux de 61,1% des cas et 58 patients (38,9%) n'avaient aucun antécédent urologique. Toure (43) a retrouvé 39,8% d'antécédents de bilharziose urinaire ,en 2006 au CHU du point G service d'urologie.

3) Motif de consultation : une grande partie de notre population d'étude avait consulté pour dysurie+pollakiurie avec un taux de 38.3% des cas (57 patients). Douleur lombaire (24,8%) . Ces résultats sont compatibles avec la grande fréquence des principaux syndromes urinaires (troubles mictionnels, syndromes douloureux), lors des consultations dans le service. Toure en 2006,67.6% de pollakiurie et Roy C rapporte en 2002, 61.1% de troubles mictionnels dans sa série.

4) Signes physiques : A l'examen physique, une hypertrophie ferme de la prostate était retrouvée chez 42,2% (63 cas) de nos patients.

D'autres auteurs comme Roy C [21-22] et Taoupe [23] trouvent respectivement 43,1% et 31,4% d'hypertrophie souple de la prostate.

Ce taux élevé de l'hypertrophie souple de la prostate (signe pathognomonique de l'adénome de la prostate) chez nos patients peut s'expliquer par le fait que l'adénome prostatique est la 1^{ère} pathologie du service de par sa fréquence (17).

III- ASPECTS PARACLINIQUES :

Les examens paracliniques ont une grande importance pour la pose de diagnostic précis en urologie.

A/ Examen biologique :

1- ECBU : Dans notre série, 127 patients (85,2%) ont effectué cet examen, dont 40,9% de culture stérile et 44,3% d'infection urinaire.

Et le reste 22 patients (14,8%) n'ont pas pu effectuer l'ECBU.

En France Antoine B et coll.[19] trouvent 21,5% d'infection urinaire dans les services d'urologies.

2- Créatininémie : Cet examen indispensable avant toute U.I.V pour déterminer la fonction rénale, était normal chez 82,6% de nos patients, chez 12,8% (fonction rénale altérée).

La créatininémie n'était pas effectuée chez 7 patients (4,7%).

Ces résultats sont comparables à ceux de Conté J et coll. (3) qui rapportent 41,3% de fonction rénale normale contre 31,4% de fonction rénale altérée dans leur série.

NB : Créatinémie normale : 60 – 120 $\mu\text{mol/l}$ chez l'homme

50 – 100/ μmol chez la femme

/ Examens d'imageries médicales :

1) Fréquence des examens : La majorité de nos patients ont pu effectuer l'échographie de l'arbre urinaire avec un taux de 83,9% (125 cas). La radiographie de l'ASP, TDM et l'UIV sont effectuées respectivement chez 47% et 16,1% et 14,7% de nos patients.

Cette grande faisabilité de l'échographie par nos patients pourrait s'expliquer par :

- La bonne accessibilité de cet examen d'imagerie (près que présent dans tous les cabinets médicaux de la place) ;
- Le moindre coût ;
- L'absence de contre indication ;
- Le rôle majeur de cet examen pour poser un diagnostic d'orientation.

La Rx AUSP : Chez de nos 70 patients qui ont effectué la Rx de l'ASP, une opacité calcique est vue sur l'aire rénale chez 8 patients (5,4% soit 36,3% de l'effectif), suivie de la lithiase sur l'aire urétérale chez 6 patients (27,3% de l'effectif) et d'une calcification vésicale chez 6 patients (27,3%).

Donc une lithiase du haut appareil urinaire a été trouvée chez 63,6% des patients qui ont effectué l'ASP. Ce résultat est proche de celui de DIABATE qui a trouvé 47,3% de cas de lithiase du haut appareil urinaire à l'ASP. Faiblesse :les lithiases radio transparentes échappent à l'AUSP.

L'AUSP fait le diagnostic des calcifications (bilharziose et tuberculose)

2) L'UIV : Elle reste toujours dans notre contré l'examen qui permet de lever un doute diagnostique dans les pathologies du haut appareil urinaire. Dans notre série, parmi les 22 patients qui ont effectué l'UIV, on a retrouvé 21 cas d'urétérohydronéphrose soit 95,5%, dont 36,3% (8 cas) à gauche, 36,3% (8 cas) à droite et 22,7% (5 cas) bilatérale.

Ce taux est comparable à celui de DIABATE[8] qui a trouvé 84,2% d'urétérohydronéphrose à l'UIV.

Ce taux d'urétérohydronéphrose est en rapport avec la fréquence élevée des sténoses urétérales dont la cause principale est la bilharziose urinaire qui est endémique dans notre pays [13].

3) Echographie : L'échographie a été faite chez 125 patients soit un taux de 83,9% des cas. Dans notre série, elle s'est avérée beaucoup plus fiable quand bien même, que les résultats sont opérateur-dépendants.

L'échographie a objectivé 15,2% de dilatation pyelocalicielle, 6,4% de lithiase rénale, 4% de tumeur de vessie chez nos patients.

Ce taux élevé de dilatation pyelocalicielle peut s'expliquer par le fait que la plupart des pathologies urologiques se manifestent par une dilatation du haut appareil urinaire.

D'autres auteurs comme Roy C [21] et DIABATE [8] rapportent respectivement 44% et 51,2% de dilatation du haut appareil urinaire dans leurs séries.

4) Echographie prostatique : Dans notre série, elle a été effectuée chez 69 patients. Et l'échographie endorectale est meilleure pour apprécier (poids ,et structure de la prostate). Dans notre pratique nous avons utilisés l'échographie sus pubien.

Poids échographique : Chez nos 69 patients, 39 (56,5%) ont un poids de la prostate supérieur à 50g, 27 (39,2%) ont un poids entre 26 – 50g et 3 ont un poids inférieur à 26g, à l'échographie. Chez 56 de nos patients le poids de la prostate n'a pas été mesuré.

Ces résultats sont superposables à ceux de Dana A. et Coll. mais supérieurs à ceux de Paulette Jouve et Coll[19]. qui trouvent 11,6% de poids normal, 30,5% de poids de la prostate supérieur à 50g.

Aspect de la prostate : On a retrouvé une hypertrophie homogène à l'échographie chez 52 patients (76,5%) et une hypertrophie hétérogène chez 14 patients (20,6%), et 2 patients avaient un aspect normal de la prostate.

Ces résultats sont proches à ceux de Dana A. et Coll. qui rapportent 52,1% d'hypertrophie homogène et 11,6% d'hypertrophie hétérogène de la prostate.

Résidu post mictionnel : Il était normal chez 6 patients (9,4%), important chez 13 patients (20,3%), le RPM n'a pas été mesuré chez 45 patients (70,3%).

Le RPM n'a pas été mesuré chez la majorité de nos patients. Cela peut s'expliquer par le fait que les résultats de l'échographie sont opérateurs dépendant.

5) UCR plus clichés mictionnels : Elle n'a été effectuée que par 17 patients (5,5% de cas).

L'UCR a objectivé 3 lithiases vésicales et 13 rétrécissements urétraux dont 10 postérieurs et 3 sur l'urètre antérieur (1 vessie de lutte).

6) Scanner : Sur les 149 de nos patients 24 ont pu effectuer cet examen,avec 4 cas de tumeur vesicale (avec 2,7% des patients), 2 cas de lithiases rénales gauche et droite et 3 cas de traumatisme rénal.

Ce taux très bas de faisabilité du scanner pourrait s'expliquer dans notre contré par le coût élevé de cet examen face aux bourses très maigres de nos patients.

7) Cystoscopie : Chez nos 2 patients qui ont fait la cystoscopie, un lobe médian prostatique augmenté et une tumeur de vessie ont été trouvés respectivement chez 0,7% (1 patient), et 0,7% (1 patient).

IV- DIAGNOSTIC RETENU :

L'analyse de tableau XXVI montre que l'adénome de la prostate a été le diagnostic le plus fréquent avec 58 cas soit 38,9% des cas, le syndrome obstructif urétéral 18 cas soit 12,1%, le rétrécissement de l'urètre 12 cas soit 8,1% .

V-TRAITEMENT :

La méthode thérapeutique la plus utilisée a été la méthode chirurgicale ,soit 89,9% des cas ;celà s'explique par le fait que le diagnostic posé à pour indication chirurgical

VI- DIAGNOSTIC PER-OPERATOIRE:

L'analyse du tableau XXVIII montre que le diagnostic le plus fréquent en per-opératoire était l'adénome de la prostate avec 48 cas soit 32,2% des patients opérés. Cette grande fréquence de l'adénome de la prostate dans notre série pourrait s'expliquer par le fait que cette pathologie occupe la première place de part sa fréquence dans le service d'Urologie[18].

Quant à la lithiase urétérale, les chiffres retrouvés en per-opératoire, 12 cas, soit 11,3% sont superposables à ceux retrouvés en préopératoire 8 cas également.

Ces résultats sont nettement inférieurs à ceux de Thomas L. et Coll. [24-19] mais presque superposables à ceux de JL Descotes [12] qui a trouvé 10,7% et 7,1% de tumeur de vessie.

La lithiase rénale, avec 11 cas soit 10,4% en per-opératoire, à de chiffres comparables à ceux retrouvés en préopératoire soit 10 cas.

En Europe Roy C [21] a trouvé des chiffres inférieurs aux nôtres avec 10% dont 5,3% de lithiase rénale dans la population générale.

Dans notre série, l'analyse des résultats trouvés en préopératoire et en per-opératoire montre que ces chiffres sont tantôt comparables et compatibles, souvent même superposables.

Ce phénomène certifie que l'imagerie médicale occupe une place indispensable dans le diagnostic et le choix thérapeutique en pathologie urologique.

VII- SUITES OPERATOIRES :

La plupart de nos patients ont eu une suite opératoire simple avec 134 cas soit 89,9% des patients.

Nous avons observé 1 cas de suppuration de la plaie (0,7%), et 6 cas d'anémie, nous avons enregistré 3 cas de décès soit 2% des cas.

Nos résultats sont proches de ceux de la littérature. Ainsi Antoine B [2] rapporte 95,4% de suites opératoires simples après traitement chirurgical des pathologies urologiques

VIII- durée d'hospitalisation : La majorité de nos patients n'ont pas dépassé 10 jours à l'hôpital avec un taux de 85.2% des cas.

CONCLUSION

CONCLUSION

En urologie, l'imagerie médicale occupe une place prépondérante, pour la pose de diagnostics précis et l'aide aux choix thérapeutiques.

Dans notre série, la revue des résultats observés en préopératoires et ceux enregistrés en per-opératoire (presque identiques) laisse voir l'apport bénéfique qu'offre l'imagerie médicale dans la pratique urologique.

Cependant, la presque totalité de ces moyens d'imagerie ont des effets secondaires, des limites voire des contre indications pour les patients. Il est demandé aux médecins de tenir compte du ratio risque/bénéfice.

Actuellement, les méthodes d'imagerie ont subi des avancées spectaculaires. Ce qui a permis à l'imagerie médicale d'être considérée comme le prolongement de l'examen clinique en urologie.

Aux urologues de rester très attentifs, et d'embrasser la nouvelle sémiologie radiologique, dont ils sont encore peu familiers.

RECOMMANDATIONS

RECOMMANDATIONS

Au terme de ce travail, nous recommandons :

- **A la population :**

- De consulter un médecin, voire un urologue devant toute symptomatologie urologique ;
- D'effectuer les examens d'imageries demandés par le médecin ;

- **Aux personnels soignants :**

- De mesurer toujours l'apport bénéfique par rapport aux risques lors de la demande des examens. Poser la bonne indication des examens.
- De référer à l'urologue, tout cas de pathologie observée sur ces examens d'imageries.

- **Aux autorités sanitaires et politiques :**

- La formation de médecins spécialistes en imagerie médicale et en urologie pour couvrir tout le pays ;
- La réduction du coût des examens face aux bourses très maigres des patients ;
- L'amélioration du potentiel matériel et local du service d'imagerie médicale pour l'obtention de résultats encore meilleurs ;
- La dotation du service d'urologie de l'hôpital GT d'un échographe pour la prise en charge rapide des urgences urologiques.

REFERENCES BIBLIOGRAPHIQUES

BIBLIOGRAPHIE

1. Toure Y Apport de l'imagerie dans la pathologie urologique thèse méd. 2006

2. ANTOINE B, MOULANGUET A

Manuel des maladies des reins et des voies urinaires

Masson, Paris ; 1976 : p 297-312.

3. Barth (M) Dufour(A) : Radiologie dans les voies urinaires.

Paris : masson 1979,104p, 24cm (ABC radiodiagnostic)

4. CONTE J, JOFFRE F, SUC JM, PUTOIS J

Les examens radiologiques en néphrologie

ASCLEPIOS ; 1973

5. COULIBALY T. :

Place de l'imagerie dans le diagnostic des malformations congénitales de l'appareil urinaire chez l'enfant. Thèse Med Bamako 02-M-131

6. DANA A, HELENON O

Exploration actuelle de l'appareil urinaire: radiologie

Conventionnelle et échographie

Journal de radiologie 2004 ; 85 ; 186 –194

7. DEBRE B : Traité d'urologie. Tome I, II, III, IV, V. Edition Paris Fabre.

8. DIABATE O : Pathologie obstructives de l'uretère et transformation hydro-néphrotique en urologie. Thèse de médecine Bamako 1998 – 60 **P24. N°24**

9. Echographie de Contrastes : Les Applications Rénales.

Journal de radiologie. Tome 84 N12 Décembre 2003.

10. F. Moreau, J.Affre

L'UIV., les clefs d'interprétation.

Paris Masson 1979 ; page 13 - 27

11. Imagerie de l'appareil urinaire : Journal de radiologie, tomes 85, Fev2004.

12. J.L. Descotes, J. Hubert

Progrès en urologie. Urologie par ses images. Rapport du congrès 2003 de l'AFU (Association Française d'Urologie).

13. konté H : étude épidémio-clinique des séquelles de bilharziose uro-génitale. Thèse de médecine Bamako 2005. N°71

14. Le Guilou A. Jardin. : Hydro-néphrose; Encycl. Med. Chir. ; Rein organe génitaux urinaires, 18 157P10, 11, 1976.

15. Lemaire G., Michel ; J.R, et TavermerJ.

Rein uretère, traité de radio diagnostique France masson 19970,8 : 88-110

16. Manuel d'Interprétation Radiologique pour Généraliste.

Structure radiologique de base de l'OMS 1985.

17. M.Jenicek. R. Cléroux

Epidémiologie : Principe, technique. Application

EDISEM 2^e tirage 1983 page 243 - 274

18. N.k. Romain : Evaluation de l'adénomectomie de la prostate dans le service d'urologie du Point G. Thèse de Med. 2000 N°80

19. Paulette Jouve et coll :Ultrasologie Générale de l'Adulte.

Paris Masson ;1993,383p,26cm N6351.

20. Radio Diagnostique, Traité de Radio Diagnostique en 20 Tomes- Paris

Tome VIII : Urologie et appareil génital masculin.

Tome I : Image radiologique.

21. Roy C, BUY X

Obstruction urinaire: rôle de l'imagerie.

Feuillet de radiologie, 2002, 42, n°2, 125-138

Masson, Paris 2002

22.Roy C, GRENIER N, TUCHMAN C

Radiologie de la lithiase urinaire.

Encycl. Med. (elsevier, Paris), radio diagnostic.

Urologie gynécologie, 34; 1997; p 22

23.TAOUPEL P, GRENIER N

Imagerie et obstruction urinaire aiguë : scanner sans injection ou couple ASP-
Echographie ?

J. Radiol 200 ; 85 :186-194.

24. THOMAS L, GROUPI C, ESCHVEGE P, LARUE P R ET BENOÏT G

Hématurie macroscopique et microscopique chez l'adulte et l'enfant.

Rev. Prat ; 1997 ; 4 : 537-44

25. Troubles mictionnels de la femme et de l'homme âgés. G schmutz (1)

E.chartier. Kaster.Journal de radiologie tome84 N11 nov2003.

ANNEXES

FICHE SIGNALITIQUE

Prénom : Hamadou

Nom : Tolo

Titre : Apport de l'Imagerie dans la Pathologie Urologique dans le service d'urologie du CHU GT.

Pays d'origine : Mali

Ville de soutenance : Bamako

Lieu de dépôt : Bibliothèque de la FMPOS

Secteur d'intérêt : Urologie et Radiologie

Résumé : Nous avons effectué une étude prospective de 12 mois, allant d'Octobre 2013 au Septembre 2014. Notre étude a porté sur 149 patients ayant au moins un examen d'imagerie médicale.

La tranche d'âge la plus fréquente était celle de 60 ans et plus avec un taux de 26,8% des cas. L'échographie a été l'examen d'imagerie le plus effectué par nos patients avec un taux de 89,8% des cas. Les diagnostics retenus à la clinique sont presque toujours retrouvés en per-opératoire.

Mots clés : Imagerie médicale, pathologie urologique.

APPORT DE L'IMAGERIE DANS LA PATHOLOGIE UROLOGIQUE

Fiche d'enquête N° _____

I/ Donnée socio- démographiques

Nom _____ Nationalité _____
Prénom _____ Statut matrimonial _____
Age _____ Date d'entrée _____
Profession _____ Date de sortie _____
Résidence _____

II/ Antécédents :

A/ Familiaux _____

B/ Médicaux

HTA : Diabète :
Asthme : Drépanocytose
UGD Infection à VIH

Autres _____

C/ Chirurgicaux :

1- Nature de l'intervention _____

2- Suite opératoire _____

D/ Urologiques :

1-Bilhanzirose urinaire

2- Tumeur du tractus urinaire

3--Malformation urinaire

4-lithiase urinaire

5-Autre (à préciser) _____

E/ Gynéco obstétrique :

II/ Signes cliniques :

A/ Motif de consultation

- | | | | |
|----------------------|--------------------------|-------------------------|--------------------------|
| 1- Douleur lombaire | <input type="checkbox"/> | 6- Hématurie : | <input type="checkbox"/> |
| 2- Douleur pelvienne | <input type="checkbox"/> | 7- Pyurie : | <input type="checkbox"/> |
| 3- Dysurie | <input type="checkbox"/> | 8- Fuite urinaire : | <input type="checkbox"/> |
| 4- Pollakiurie : | <input type="checkbox"/> | 9- Brûlure mictionnelle | <input type="checkbox"/> |
| 5- Polyurie : | <input type="checkbox"/> | 10 – Autre (à préciser | _____ |

B/ Examen physique :

- 1- Fosse lombaire _____
- 2- Hypogastre _____
- 3- Orifice Herniaire : _____
- 4- Toucher rectal :
- a) Prostate _____
- b) Plancher Vésical : _____
- 5 – Touche vaginal : _____

III/ Hypothèses diagnostiques :

- A/ _____
- B/ _____
- C/ _____

IV/ Examens Complémentaires :

A/ ECBU

Résultat _____

B/ Créatinémie :

Résultat _____

C/ Radiographie ASP :

1- Le cadre osseux

Normal :

Déformation osseuse

2- Aire rénale :

Normale :

Image lithiasique :

Image de calcification

3- Aire Vésicale :

Normale :

Image lithiasique

Image de calcification

4- Aire urétérale :

Normale :

Image lithiasique

Image de calcification

D/ U.I.V (urographie intraveineuse) :

1- UIV normale

2- Urétérohydronéphrose :

Gauche :

Droite :

Bilatérale

3- Mutité-rénale :

Gauche :

Droite :

Bilatérale :

4 – Sténose urétérale :

Gauche :

Droite :

Bilatérale

5 – Vessie

a) Remplissage Vésical :

Normal :

Anormal :

b) Contour vésical

Normal Anormal

c) Image d'amputation vésicale

d) Image lacunaire :

E/ Echographie réno-vesico- prostatique :

1 – Rein :

a) Position anatomique des reins

Normale : ectopique :

b) Parenchyme rénal :

Normal : laminé

Epais

c) Image lithiasique :

d) Dilatation pyélocalicielle

2 – Vessie :

a) Paroi vésicale :

Normale calcifiée

Epaissie : amincie

Masse tumorale :

b) Image lithiasique :

3 – Prostate :

Poids échographique : _____

Différenciation cranio caudale : _____

Hypertrophie homogène hypertrophie hétérogène

Résidu post mictionnel _____

F/ UCR (Uretro - Cystographie Rétrograde) :

1- Cliché sans préparation :

a) Cadre Osseux :

Normale déformation osseuse

b) Escavation pelvienne :

Image lithiasique Image de calcification Normale

c) Aire Urétrale :

Image lithiasique Image de calcification Normale

2- Cliché de remplissage vésical :

a) Urètre antérieur

Image de rétrécissement Normal

b) Urètre postérieur

Image de rétrécissement Normal

c) Vessie

Contour Normal Contour Anormal

3- Cliché permictionnel :

a) Vessie :

Contour Normal Contour Anormal

Vessie de lutte

b) Urètre postérieur

Image de rétrécissement Image de dilatation

Image de valve Image normale

4 – Cliché post-mictionnel :

a) vessie

Résidu post mictionnel: Normal anormale

b) Urètre postérieur

Image de rétrécissement Image de dilatation

Image de valve Image normale

b) Urètre antérieur

Image de rétrécissement Image normale

G/ Scanner :

Résultat _____

H/ Cystoscopie

Résultat _____

V/ Diagnostiques :

1) Diagnostic radiologique :

2) Diagnostic pré-opératoire :

VI/ Traitement :

1) Traitement Médical : (à préciser) :

2) Traitement chirurgical :

a) Date : _____

b) Le diagnostic per - opératoire : _____

c) Compte rendu opératoire : _____

VII/ Suites opératoires : _____

NB : Positif + Négatif -

SERMENT D'HIPPOCRATE

En présence des Maîtres de cette faculté, de mes chers condisciples, devant l'effigie d'**Hippocrate**, je promets et je jure, au nom de l'**Être Suprême**, d'être fidèle aux lois de l'honneur et de la probité dans l'exercice de la Médecine.

Je donnerai mes soins gratuits à l'indigent et n'exigerai jamais un salaire au-dessus de mon travail, je ne participerai à aucun partage clandestin d'honoraires.

Admis à l'intérieur des maisons, mes yeux ne verront pas ce qui s'y passe, ma langue taira les secrets qui me seront confiés et mon état ne servira pas à corrompre les mœurs, ni à favoriser le crime.

Je ne permettrai pas que des considérations de religion, de nation, de race, de parti ou de classe sociale viennent s'interposer entre mon devoir et mon patient.

Je garderai le respect absolu de la vie humaine dès la conception.

Même sous la menace, je n'admettrai pas de faire usage de mes connaissances médicales contre les lois de l'humanité.

Respectueux et reconnaissant envers mes maîtres, je rendrai à leurs enfants l'instruction que j'ai reçue de leurs pères.

Que les hommes m'accordent leur estime si je suis fidèle à mes promesses.

Que je sois couvert d'opprobre et méprisé de mes confrères si j'y manque.

Je le jure !