

Ministère de l'Enseignement Supérieur
et de la Recherche Scientifique

REPUBLIQUE DU MALI
Un Peuple- Un But- Une Foi



UNIVERSITE DES SCIENCES, DES TECHNIQUES ET DES
TECHNOLOGIES DE BAMAKO

Faculté de Médecine et d'Odontostomatologie

FMOS

Année Universitaire : 2018-2019

N°...../

THESE

**ASPECTS CLINIQUES ET
ECHOGRAPHIQUES DES
PATHOLOGIES THYROIDIENNES A
L'HOPITAL DU MALI**

Présentée et soutenue publiquement le 16/08/2019
Devant le jury de la Faculté de Médecine et d'odontostomatologie

M. Modibo DOUMBIA

Pour obtenir le grade de Docteur en Médecine
(Diplôme d'état)

Président : Pr. Moussa Abdoulaye OUATTARA

Membres : Dr. Mohamed Maba TRAORE

Dr. Amadou KONE

Co-directeur : Dr Mody Abdoulaye CAMARA

Directeur : Pr. Adama Diaman KEITA

ADMINISTRATION

DOYEN : **M. Seydou DOUMBIA**-Professeur
 VICE-DOYEN : **M. Ousmane FAYE**-Professeur
 SECRÉTAIRE PRINCIPAL : **M. Mozon TRAORÉ**-Maitre-assistant
 AGENT COMPTABLE : **M. Harouna SIDIBÉ**-Inspecteur de trésor



LES ENSEIGNANTS A LA RETRAITE

Mr. Yaya FOFANA
 Mr. Mamadou L. TRAORÉ
 Mr. Mamadou KOUMARÉ
 Mr. Ali Nouhoum DIALLO
 Mr. Aly GUINDO
 Mr. Mamadou M. KEITA
 Mr. Sinè BAYO
 Mr. Sidi Yaya SIMAGA
 Mr. Abdoulaye Ag RHALLY
 Mr. Boulkassoum HAIDARA
 Mr. Boubacar Sidiki CISSÉ
 Mr. Massa SANOGO
 Mr. Sambou SOUMARÉ
 Mr. Abdou Alassane TOURÉ
 Mr. Daouda DIAL
 Mr. Issa TRAORÉ
 Mr. Mamadou K. TOURÉ
 Mme. Sy Assitan SOW
 Mr. Salif DIAKITÉ
 Mr. Abdourahmane S. MAIGA
 Mr. Abdel Karim KOUMARÉ
 Mr. Amadou DIALLO
 Mr. Mamadou L. DIOMBANA
 Mr. Kalilou OUATTARA
 Mr. Mahamdou DOLO
 Mr. Baba KOUMARÉ
 Mr. Bouba DIARRA
 Mr. Brehima KONARÉ
 Mr. Toumani SIDIBÉ
 Mr. Souleymane DIALLO
 Mr. Bakoroba COULIBALY
 Mr. Seydou DIAKITÉ
 Mr. Amadou TOURÉ
 Mr. Mahamane Kalilou MAIGA
 Mr. Filifing SISSOKO
 Mr. Djibril SANGARÉ
 Mr. Somita KEITA
 Mr. Bougouzié SANOGO
 Mr. Alhousseini AG MOHAMED
 Mme. Traoré J. THOMAS
 Mr. Issa DIARRA
 Mme. Habibatu DIAWARA
 Mr. Yéya Tiémoko TOURÉ
 Biologie Cellulaire,

LES ENSEIGNANTS DÉCÉDÉS

Mr. Mahamed TOURÉ
 Mr. Alou BAH
 Mr. Bocar SALL
 Secouriste
 Mr. Balla COULIBALY
 Mr. Abdel Kader TRAORÉ DIT DIOP
 Mr. Moussa TRAORÉ
 Mr Yéminégué Albet Kader DEMBÉLÉ
 Mr. Anatole TOUNKARA

Hématologie
 Chirurgie Générale
 Pharmacologie
 Médecine Interne
 Gastro-entérologie
 Pédiatrie
 Anatomie-pathologie et Histo-Embryologie
 Santé-Publique
 Médecine interne
 Législation
 Toxicologie
 Chimie Analytique
 Chirurgie Générale
 Orthopédie-Traumatologie
 Chimie-générale et Minérale
 Radiologie
 Cardiologie
 Gynéco-Obstétrique
 Gynéco-Obstétrique
 Parasitologie
 Chirurgie générale
 Zoologie-biologiste
 Stomatologie
 Urologie
 Gynéco-Obstétrique
 Psychiatrie
 Bactériologie
 Bactériologie-Virologie
 Pédiatrie
 Pneumologie
 Psychiatrie
 Cardiologie
 Histo-Embryologie
 Néphrologue
 Chirurgie générale
 Chirurgie générale
 Dermato-Léprologie
 Gastro-entérologue
 O.R.L
 Ophtalmologie
 Gynéco-Obstétrique
 Dermatologie
 Entomologie-Médicale

Pédiatrie
 Ophtalmologie
 Orthopédie-Taumatologie-
 Pédiatrie
 Chirurgie générale
 Neurologie
 Chimie Organique
 Immunologie

Mr. Bou DIAKITÉ	Psychiatrie
Mr. Boubacar dit Fassara SISSOKO	Pneumologie
Mr. Modibo SISSOKO	Psychiatrie
Mr. Ibrahim ALWATA	Orthopédie-Traumatologie
Mme. TOGOLA Fanta KONIPO	O.R.L
Mr. Bouraïma MAIGA	Gynéco-Obstétrique
Mr. Mady MACALOU	Orthopédie-Traumatologie
Mr. Tiémoko D. COULIBALY	Odontologie
Mr. Mahamadou TOURÉ	Radiologie
Mr. Gangaly DIALLO	Chirurgie Viscérale
Mr. Ogobara DOUMBO	Parasitologie-Mycologie
Mr. Mamadou DEMBÉLÉ	Chirurgie-générale
Mr. Sanoussi KONATÉ	Santé Publique
Mr abdoulaye DIALLO	Ophtalmologie

LISTE DU PERSONNEL ENSEIGNANT PAR D.E.R ET PAR GRADE

D.E.R CHIRURGIE ET SPÉCIALITÉS CHIRURGICALES

PROFESSEURS ET DIRECTEURS DE RECHERCHE

Mr. Nouhoum ONGOIBA	Anatomie et Chirurgie générale
Mr. Abdoulaye DIALLO	Anesthésie-Réanimation
Mr. Youssouf COULIBALY	Anesthésie-Réanimation
Mr. Djibo Mahamane DIANGO	Anesthésie-Réanimation
Mr. Sadio YÉNA	Chirurgie cardio-Thoracique
Mr. Mohamed Amadou KEITA	O.R.L
Mr. Adégné TOGO	Chirurgie générale
Mr. Samba Karim TIMBO	O.R.L Chirurgie maxillofaciale
Mr. Aly TEMBELY	Urologie
Mr. Mamadou TRAORÉ	Gynéco-Obstétrique
Mr. Zimogo Zié SANOGO	Chirurgie générale

MAITRES DE CONFÉRENCES AGRÉGÉS/ MAITRES DE RECHERCHE

Mr. Ibrahim TÉGUÉTÉ	Gynéco-Obstétrique
Mr. Youssouf TRAORÉ	Gynéco-obstétrique
Mr. Niani MOUNKORO	Gynéco-Obstétrique
Mr. Moustapha TOURÉ	Gynéco-Obstétrique
Mr. Allassane TRAORÉ	Chirurgie générale
Mr. Lassana KANTÉ	Chirurgie générale
Mr. Birama TOGOLA	Chirurgie générale
Mr. Adama Konoba KOITA	Chirurgie générale
Mr. Bréhima COULIBALY	Chirurgie générale
Mr. Drissa TRAORÉ	Chirurgie générale
Mr. Bakary Tientigui DEMBÉLÉ	Chirurgie générale
Mr. Drissa KANIKOMO	Neurochirurgie
Mr. Oumar DIALLO	Neurochirurgie
Mme. Doumbia Kadiatou SINGARÉ	O.R.L
Mr. Hamidou Baba SACKO	O.R.L
Mr. Sanoussi BAMANI	Ophtalmologie
Mr Lamine TRAORÉ	Ophtalmologie
Mr. Souleymane TOGORA	Stomatologie
Mr. Hamady TRAORÉ	Stomatologie
Mr. Moussa Abdoulaye OUATTARA	Chirurgie cardio-thoracique
Mr. Mohamed KEITA	Anesthésie-Réanimation
Mme Djénéba DOUMBIA	Anesthésie-Réanimation
Mr. Broulaye Massaoulé SAMAKÉ	Anesthésie-Réanimation
Mr. Aladji Seïdou DEMBÉLÉ	Anesthésie-Réanimation
Mr. Zanafon OUATTARA	Urologie
Mr. Mamadou Lamine DIAKITÉ	Urologie
Mr. Honoré Jean Gabriel BERTHÉ	Urologie
Mr. Seko SIDIBÉ	Orthopédie-Traumatologie
Mr. Tièman COULIBALY	Orthopédie-Traumatologie
Mr Adama SANGARÉ	Orthopédie-Traumatologie

Mr. Yacaria COULIBALY	Chirurgie-Pédiatrique
Mr. Mamby KEITA	Chirurgie Pédiatrique
Mr. Seydou TOGO	Chirurgie Thoracique et Cardio-vasculaire
36. Mr. Nouhoum DIANI	Anesthésie-Réanimation
38. Mme. Fatoumata SYLLA	Ophtalmologie

MAITRES ASSISTANTS/ CHARGES DE RECHERCHES

Mr. Youssouf SOW	Chirurgie Générale
Mr. Koniba KEITA	Chirurgie Générale
Mr. Sidiki KEITA	Chirurgie Générale
Mr. Soumaila KEITA	Chirurgie Générale
Mr. Amadou TRAORÉ	Chirurgie Générale
Mr. Bréhima BENGALY	Chirurgie Générale
Mr. Madiassa KONATÉ	Chirurgie Générale
Mr. Sékou Bréhima KOUMARÉ	Chirurgie Générale
Mr. Boubacar KAREMBÉ	Chirurgie Générale
Mr. Abdoulaye DIARRA	Chirurgie Générale
Mr. Idriss TOUNKARA	Chirurgie Générale
Mr. Ibrahim SANKARÉ	Chirurgie Thoracique et Cardio-vasculaire
Mr. Abdoul Aziz MAIGA	Chirurgie Thoracique
Mr. Amed BAH	Chirurgie-Dentaire
Mr. Seydou GUEYE	Chirurgie-Buccale
Mr. Issa AMADOU	Chirurgie-Pédiatrique
Mr. Mohamed Kassoum DJIRÉ	Chirurgie-Pédiatrique
Mr. Boubacary GUINDO	O.R.L-C.C. F
Mr. Siaka SOUMAORO	O.R.L
Mr. Youssouf SIDIBÉ	O.R.L
Mr. Fatogoma Issa KONÉ	O.R.L
Mme. Fadima Koreissy TALL	Anesthésie-Réanimation
Mr. Seydina Alioune BEYE	Anesthésie-Réanimation
Mr. Hamadoun DICKO	Anesthésie-Réanimation
Mr. Moustapha Issa MANGANÉ	Anesthésie-Réanimation
Mr. Thierno Madane DIOP	Anesthésie-Réanimation
Mr. Mamadou Karim TOURÉ	Anesthésie-Réanimation
Mr. Abdoul Hamidou ALMEIMOUNE	Anesthésie-Réanimation
Mr. Daouda DIALLO	Anesthésie-Réanimation
Mr. Abdoulaye TRAORE	Anesthésie-Réanimation
Mr. Siriman Abdoulay KOITA	Anesthésie-Réanimation
Mr. Mahamadou COULIBA	Anesthésie-Réanimation
Mr. Boubacar BAH	Odontostomatologie
Mr. Aboulaye KASSAMBARA	Odontostomatologie
Mr. Mamadou DIARRA	Ophtalmologie
Mme. Aissatou SIMAGA	Ophtalmologie
Mr. Seydou BAGAYOGO	Ophtalmologie
Mr. Sidi Mohamed COULIBALY	Ophtalmologie
Mr. Adama GUINDO	Ophtalmologie
Mme. Fatimata KONANDJI	Ophtalmologie
Mr. Addoulay NAPO	Ophtalmologie
Mr. Nouhoum GUIROU	Ophtalmologie
Mr. Bougadary COULIBALY	Protèse Scellée
Mme. Kadidia Oumar TOURE	Orthopédie-Dento-Faciale
Mr. Oumar COULIBALY	Neurochirurgie
Mr. Mahamadou DAMA	Neurochirurgie
Mr Youssouf SOGOBA	Neurochirurgie
Mr. Mamadou Salia DIARRE	Neurochirurgie
Mr. Moussa DIALLO	Neurochirurgie
Mr. Abdoul Kadri MOUSSA	Orthopédie-Traumatologie
Mr. Layes TOURE	Orthopédie-Traumatologie
Mr. Mahamdou DIALLO	Orthopédie-Traumatologie
Mr. Louis TRAORE	Orthopédie-Traumatologie
Mme. Hapsa KOITA	Stomatologie/Chirurgie maxillo-faciale

Mr. Alfousseiny TOURE	Stomatologie/ Chirurgie maxillo-faciale
Mr. Amady COULIBALY	Stomatologie/Chirurgie maxillo-faciale
Mr. Amadou KASSOGUE	Urologie
Mr. Dramane Nafo CISSE	Urologie
Mr. Mamadou Tidiane COULIBALY	Urologie
Mr. Moussa Salifou DIALLO	Urologie
Mr. Alkadri DIARRA	Urologie
Mr. Tioukani Théra	Gynéco-Obstétrique
Mr. Soumana Oumar TRAORE	Gynéco-Obstétrique
Mr. Abdoulay SISSOKO	Gynéco-Obstétrique
Mr. Mamadou SIMA	Gynéco-Obstétrique
Mme. Aminata KOUMA	Gynéco-Obstétrique
Mr. Seydou FANÉ	Gynéco-Obstétrique
Mr. Amadou Bocoum	Gynéco-Obstétrique
Mr. Ibraahim Ongoba	Gynéco-Obstétrique
Mr. Ibrahima Ousmane Kanté	Gynéco-Obstétrique
Mr. Alassane TRAORE	Gynéco-Obstétrique
Mr. Oumar WANE	Chirurgie Dentaire
Mr Ousseynou DIAWARA	Parodontologie
Mr. Amsalah NIANG	Odonto-préventive-Sociale
Mr Mamadou BAH	Chirurgie-Buccale

ASSISTANTS/ATTACHES DE RECHERCHE

Mme. Lydia B. SITA	Stomatologie
--------------------	--------------

D.E.R DE SCIENCES FONDAMENTALES

PROFESSEURS / DIRECTEURS DE RECHERCHE

1. Mr. Adama DIARRA	Physiologie
2. Mr. Ibrahim I. MAIGA	Bactériologie-Virologie
3. Mr. Cheick Bougadari TRAORE	Anatomie-Pathologie chef de DER
4. Mr. Bakarou KAMATE	Anatomie-Pathologie

MAITRES DE CONFÉRENCES/MAITRES DE RECHERCHES

1. Mr. Mahamadou A. THERA	Parasitologie-Mycologie
2. Mme. Safiatou NIARE DOUMBO	Parasitologie-Mycologie
3. Mr. Djibril SANGARE	Entomologie Moléculaire
4. Mr. Guimogo DOLO	Entomologie Moléculaire
5. Mr. Bokary Y SACKO	Biochimie
6. Mr. Bakary MAIGA	Immunologie

MAITRES ASSISTANTS/ CHARGES DE RECHERCHE

1. Mr. Abdoulay KONE	Parasitologie-Mycologie
2. Mr. Sanou Kho COULIBALY	Toxicologie
3. Mr. Mamadou MAIGA	Bactériologie-Virologie
4. Mr. Aminata MAIGA	Bactériologie-Virologie
5. Mme. Djeneba Bocar MAIGA	Bactériologie-Virologie
6. Mr. Sidi Boula SISSOKO	Histologie Embryologie et Cytogénétique
7. Mr. Bréhima DIAKITE	Génétique et Pathologie Moléculaire
8. Mr. Yaya KASSOGUE	Génétique et Pathologie Moléculaire
9. Mr. Bourama COULIBALY	Anatomie Pathologie
10. Mr. Boubacar Sidiki Ibrahim DIAKITE	Biologie-Médicale/Biochimie Clinique
11. Mr. Mamadou BA	Biologie/Parasitologie Entomologie-Médicale
12. Mr. Moussa FANE	Parasitologie Entomologie
13. Mr Bamodi SIMAGA	Physiologie
14. Mr. Oumar SAMASSEKOU	Génétique/Génomique
15. Mr. Nouhoum SACKO	Hématologie/Oncologie/Cancérologie
16. Mme. Mariam TRAORE	Pharmacologie
17. Mr. Saidou BALAM	Immunologie
18. Mme Arhamatoulaye MAIGA	Biochimie

ASSISTANTS/ATTACHES DE RECHERCHE

1. Mr. Hama Abdoulaye DIALLO	Immunologie
2. Mr. Harouna BAMBA	Anatomie Pathologie
3. Mr. Aboubacar Alassane OUMAR	Pharmacologie
4. Mr. Moussa KEITA	Entomologie-Parasitologie
5. Mr. Yacouba FOFANA	Hématologie
6. Mr. Diakalia Siaka BERTHE	Hématologie
7. Mr. Djakaridja TRAORE	Hématologie

D.E.R DE MÉDECINE ET SPÉCIALITÉS MÉDICALES

PROFESSEURS/DIRECTEURS DE RECHERCHE

Mr. Hamar Alassane TRAORE	Médecine Interne
Mr. Dapa Aly DIALLO	Hématologie
Mr. Moussa Y. MAIGA	Gastro-entérologie-Hépatologie
Mr. Boubakar DIALLO	Cardiologie
Mr. Adama Diaman Keita	Radiologie et Imagerie Médicale
Mr. Siaka SIDIBE	Radiologie et Imagerie Médicale
Mr. Mamady KANE	Radiologie et Imagerie Médicale
Mr. Sounkalo DAO	Maladies Infectieuses et Tropicales
Mr. Daouda K. MINTA	Maladies Infectieuses et Tropicales
Mme. SIDIBE Assa TRAORE	Endocrinologie-Diabétologie
Mr. Boubacar TOGO	Pédiatrie
Mr Saharé FONGORO	Néphrologie
Mr. Moussa T. DIARRA	Hépatogastro-entérologie
Mr. Cheick Oumar GUINTO	Neurologie
Mr. Ousmane FAYE	Dermatologie
Mr. Yacouba TOLOBA	Pneumo-Phtisiologie

MAITRES DE CONFÉRENCES / MAITRES DE RECHERCHE

Mr. Abdel Kader TRAORE	Medicine interne
Mr. Mamadou DEMBELE	Médecine Interne
Mme. KAYA Assétou SOUKHO	Médecine Interne
Mme. Fatoumata DICKO	Pédiatrie
Mme. Mariam SYLLA	Pédiatrie
Mr. Abdoul Azize DIAKITE	Pédiatrie
Mr. Idrissa Ah. CISSE	Rhumatologie
Mr. Mamadou B. DIARRA	Cardiologie
Mr. Kassoum SANOGO	Cardiologie
Mr. Ilo Bella DIALLO	Cardiologie
Mr. Ichiaka MENTA	Cardiologie
Mr. Souleymane COULIBALY	Cardiologie
Mr. Youssoufa Mamadou MAIGA	Neurologie
Mr. Anselme KONATE	Hépatogastro-entérologie
Mr. Arouna TOGORA	Psychiatrie
Mr. Souleymane COULIBALY	Psychiatrie
Mr. Bah KEITA	Pneumo-Phtisiologie
Mr. Japhet Pobanou THERA	Médecine Légale/ Ophtalmologie
Mr. Mahamadou DIALLO	Radiologie et Imagerie Médicale

MAITRE ASSISTANTS / CHARGES DE RECHERCHE

Mr. Mahamadoun GUINDO	Radiologie et Imagerie Médicale
Mr. Salia COULIBALY	Radiologie et Imagerie Médicale
Mr. Konimba DIABATE	Radiologie et Thérapie
Mr. Adama DIAKITE	Radiologie et Imagerie Médicale
Mr. Aphou Sallé KONE	Radiologie et Thérapie
Mr. Mory Abdoulaye CAMARA	Radiologie et Imagerie Médicale
Mr. Mamadou N'DIAYE	Radiologie et Imagerie Médicale
Mme. Hawa DIARRA	Radiologie et Imagerie Médicale
Mr. Issa CISSÉ	Radiologie et Imagerie Médicale
Mr. Mamadou DEMBELE	Radiologie et Imagerie Médicale
Mr. Ouncoumba DIARRA	Radiologie et Imagerie Médicale
Mr. Ilias GUINDO	Radiologie et Imagerie Médicale
Mr. Abdoulaye KONE	Radiologie et Imagerie Médicale

Mr. Alassane KOUMA	Radiologie et Imagerie Médicale
Mr. Aboubacar Sidiki N'DIAYE	Radiologie et Imagerie Médicale
Mr. Souleymane SANOGO	Radiologie et Imagerie Médicale
Mr. Ousmane TRAORE	Radiologie et Imagerie Médicale
Mr. Boubacar DIALLO	Médecine Interne
Mme. Djenebou TRAORE	Médecine Interne
Mr. Djibril SY	Médecine Interne
Mme. Djéneba DIALLO	Néphrologie
Mr. Hamadou YATTARA	Néphrologie
Mr. Seydou SY	Néphrologie
Mr. Hamidou Oumar BA	Cardiologie
Mr. Massama KONATE	Cardiologie
Mr. Ibrahim SANGARE	Cardiologie
Mr. Youssouf CAMARA	Cardiologie
Mr. Samba SIDIBE	Cardiologie
Mme. Asmaou KEITA	Cardiologie
Mr. Mamadou TOURE	Cardiologie
Mr. Mamadou DIAKITE	Cardiologie
Mr. Bourama DEMBELE	Cardiologie
Mme Adiaratou Coumba THIAM	Cardiologie
Mr. Boubacar SONFO	Cardiologie
Mme. Mariam SAKO	Cardiologie
Mme. Kadiatou DOUMBIA	Hépto-Gastro-entérologie
Mme. Hourouna SOW	Hépto-Gastro-entérologie
Mme. Sanra Débora SANOGO	Hépto-Gastro-entérologie
Mr. Issa KONATE	Maladies Infectieuses et Tropicale
Mr. Abdoulaye M. TRAORE	Maladies Infectieuses et Tropicale
Mr. Yacouba CISSOKO	Maladies Infectieuses et Tropicale
Mr. Garan DABO	Maladies Infectieuses et Tropicale
Mr. Jean Paul DEMBELE	Maladies Infectieuses et Tropicale
Mr. Mamadou AC. CISSE	Médecine d'Urgence
Mr. Seydou HASSANE	Neurologie
Mr. Guida LANDOURE	Neurologie
Mr. Thomas COULIBALY	Neurologie
Mr. Adama Seydou SOSSOKO	Neurologie-Neurophysiologie
Mr. Dianguina dit Noumou SOUMARE	Pneumologie
Mme. Khadidia OUATTARA	Pneumologie
Mr. Pakuy Pierre MOUNKORO	Psychiatrie
Mr. Souleymane dit Papa COULIBALY	Psychiatrie
Mme. Siritio BERTHE	Dermatologie
Mr. Adama Aguisa DICKO	Dermatologie
Mme. N'DIAYE Hawa THIAM	Dermatologie
Mme. Yamoussa KARABINTA	Dermatologie
Mme. Mamadou GASSAMA	Dermatologie
Mr. Belco MAIGA	Pédiatrie
Mme. Djeneba KONATE	Pédiatrie
Mr. Fousseyni TRAORE	Pédiatrie
Mr. Karamoko SANOGO	Pédiatrie
Mme. Fatoumata Léoni DIAKITE	Pédiatrie
Mme Lala N'Drainy SIDIBE	Pédiatrie
Mme Djénéba SYLLA	Pédiatrie
Mr. Djigui KEITA	Rhumatologie
Mr. Souleymane SIDIBE	Médecine de la Famille/Communautaire
Mr. Drissa Massa SIDIBE	Médecine de la Famille/Communautaire
Mr. Salia KEITA	Médecine de la Famille/Communautaire
Mr. Issa Souleymane GOITA	Médecine de la Famille/Communautaire

ASSISTANTS/ATTACHES DE RECHERCHE

Mr. Boubacari Ali TOURE	Hématologie Clinique
-------------------------	----------------------

D.E.R DE SANTE PUBLIQUE

PROFESSEURS/DIRECTEUR DE RECHERCHE

Mr. Seydou DOUMBIA	Épidémiologie
Mr. Hamadou SANGHO	Santé Publique
Mr. Samba DIOP	Anthropologie Médicale et Éthique en Santé
4. Mr. Mamadou Sounalo TRAORE	Santé Publique

MAITRES DE CONFÉRENCES/ MAITRE DE RECHERCHE

Mr. Cheick Oumar BAGAYOKO	Information Médicale
Mr. Massambou SACKO	Santé Publique
Mr. Adama DIAWARA	Santé Publique
Mr. Modibo DIARRA	Nutrition

MAÎTRES ASSISTANTS /CHARGES DE RECHERCHE

Mr. Hammadoun Aly SANGO	Santé Publique
Mr. Ousmane LY	Santé Publique
Mr. Ogobara KODIO	Santé Publique
Mr. Oumar THIERO	Bio statistique/Bio-informatique
Mr. Cheick Abou COULIBALY	Épidémiologie

ASSISTANTS/ ATTACHES DE RECHERCHE

Mr. Seydou DIARRA	Anthropologie Médicale
Mr. Abdrahamane COULIBALY	Anthropologie Médicale
Mr. Abdrahamane ANNE	Bibliothéconomie-Bibliographie
Mr. Modibo SANGARE	Pédagogie en Anglais adapté à la Recherche Biomédicale
Mr. Mohamed Moumine TRAORE	Santé Communautaire
Mr. Housseini DOLO	Épidémiologie
Mr. Souleymane Sékou DIARRA	Épidémiologie
Mr. Yaya dit Sadio SARRO	Épidémiologie
Mr. Moctar TOUNKARA	Épidémiologie
Mr. Nouhoum TELLY	Épidémiologie
Mr. Bassirou DIARRA	Recherche-Opérationnelle
Mme. Fatoumata KONATE	Nutrition-Diététique
Mr. Bakary DIARRA	Santé-Publique
Mr. Baba DIALLO	Épidémiologie
Mme. Fatoumata SY	Gestion des Ressources Humaines

CHARGES DE COURS ET ENSEIGNANTS VACATAIRES

Mr. Souleymane GUINDO	Gestion
Mme. MAIGA Fatoumata SOKONA	Hygiène du Milieu
Mr. Cheick O. DIAWARA	Bibliographie
Mr. Rouillah DIAKITE	Biophysique et Médecine Nucléaire
Mr. Alou DIARRA	Cardiologie
6. Mme. Assétou FOFANA	Maladies Infectieuses
7. Mr. Abdoulaye KALLE	Gastroentérologie
8. Mr. Mamadou KARAMBE	Neurologie
9. Mme. Fatouma Sirifi GUINDO	Médecine de Famille
10. Mr. Alassane PEROU	Radiologie
11. Mr. Boubacar ZIBEIROU	Physique
12. Mr. Boubakary Sidiki MAIGA	Chimie-Organique
13. Mme. Doulata MARIKO	Stomatologie
14. Mr. Elimane MARIKO	Pharmacologie
15. Mr. Issa COULIBALY	Gestion

ENSEIGNANTS EN MISSION

Mr. Lamine GAYE	Physiologie
-----------------	-------------

DÉDICACES ET REMERCIEMENTS

Je rends grâce à **ALLAH** le Tout Puissant, le Très Miséricordieux, l'Omnipotent, l'Omniscient, le Premier et le Dernier, le Pourvoyeur éternel de grâces ainsi qu'à son prophète **MOUHAMMAD (PSL)**, de m'avoir réalisé en tant qu'être humain doté de santé physique, morale et mentale me permettant de parvenir à l'accomplissement de ce travail.

Veillez agréer, Seigneur, toutes nos reconnaissances à Tes bienfaits. Aujourd'hui, je suis demandeur de miséricorde comme l'ont été dans le temps les personnes que Tu as élues en l'occurrence les prophètes **MOUSSA, ISSA, IBRAHIM (PSE)** etc. et de bien vouloir faire de moi un médecin qui saura appliquer la science qu'il a apprise dans le plus grand respect des principes fondamentaux de la vie.

JE DÉDIE CE TRAVAIL A :

☐ Mon père : Mamadou DOUMBIA,

Homme vertueux, généreux, jovial et admirable, à toi ma reconnaissance, mon attachement. Je ne peux dire combien de fois suis-je satisfait de toi, tu resteras pour nous le modèle de courage, de patience et de sagesse. La réalisation de ce travail allait être impossible sans toi. Que le tout puissant t'accorde longue vie et meilleure santé.

☐ Ma mère : Fatoumata SACKO dite VIANI,

Femme exemplaire, respectueuse, battante qui n'a jamais abandonnée, ni faillié devant une difficulté ou un problème dans son foyer et dans la société et a toujours répondu aux cris de ses enfants. Maman, mettre un enfant au monde demande aussi une certaine responsabilité à savoir son éducation, son bien-être entre autres dont tu as su bien donné à tes enfants. Mère, l'arbre que tu as planté et entretenu est maintenant mûr. Cet arbre ne t'a jamais oublié et ne t'oubliera jamais pour tout ce que tu as fait pour lui. Maman, je n'ai pas trouvé sincèrement le mot qui soit plus suffisant pour te remercier. Mais à travers ce travail, reçois l'expression de ma reconnaissance.

☐ Ma chère Sama COULIBALY

Ta présence à mes côtés ces sept derniers mois fut pour moi une source intarissable de bonheur, de force et de courage pour affronter la vie et ces aléas. Accepter un homme encore sur les bancs et partager avec ce dernier les défis de tous les jours démontre à quel point tu es adorable, exceptionnelle, une femme que tous les hommes rêvent d'avoir. Avoir une telle battante à ses côtés est une chance inouïe. Qu'Allah t'accorde une longue vie pleine de bonheur et de succès.

Mes frères et sœurs, plus particulièrement à mon jeune frère Adama

Je vous rends hommage à travers ce travail pour vous témoigner tous ce que j'ai comme affection à votre égard.

Mes oncles et tantes :

Vos soutiens et vos rigueurs, vos encouragements, vos conseils m'ont permis de franchir les obstacles, d'éviter certains pièges et de pouvoir surmonter les échelons, à travers ce modeste travail, je prie le bon Dieu que le lien familial continu à être serré d'avantage qui est le fruit de vos efforts.

A mes cousins et cousines : Vos encouragements ont été un grand apport pour moi.

Toutes les familles, DOUMBIA, SACKO et DIARRA

Que tous trouvent ici l'expression de ma très haute reconnaissance.

Aux radiologues :

Dr. Mody Abdoulaye CAMARA, Dr. Mohamed Maba TRAORE, Dr. TOURE Boubacar, Dr. DIARRA Hawa, Dr. Mohamed COULIBALY, Dr. Amadou DOUMBIA, Dr. YARA, Dr. KONE (KITA), Dr. Modibo COULIBALY.

Aucun mot ne nous conviendra assurément pour faire valoir la récompense que vous méritez et les efforts que vous fournissez pour la propagation des acquis scientifiques en termes de recherche et de formation.

Merci pour vos enseignements.

À mes Aînés :

Dr. Nouhoum SIMPARA, Dr. Zakaria KONATE, Dr. Djidal DOUMBIA, Dr. Soumana DOUMBIA, Ina KATILE, Dr. MARIKO, Sidi KEITA. Que vos accompagnements et vos générosités vous honorent.

Collègues

Collègues **Mariam DOUMBIA Sirani, Dr. Djibril DIALLO, Bourama KAMIA, SAMAKE, SANOGO, KONATE.** Merci pour vos soutiens

□ **Un remerciement au surveillante du service Madame DIALLO Bintou DAO.**

Vous faites partie de ces personnes rares par leur gentillesse, leur tendresse et leurs grands cœurs. Trouvez ici, le témoignage de toutes mes reconnaissances pour votre soutien. Je vous souhaite une vie pleine de réussite, de santé et de bonheur.

□ **À tout le personnel du service d'imagerie médical de l'Hôpital du Mali, plus particulièrement à ma mère Madame DOUMBIA Hawa NIAMBELE et Aly DEMBELE un tonton exceptionnel.**

Depuis mon arrivé au sein du service, vous m'avez toujours accompagné par vos conseils qui n'ont jamais fait défaut pour le bien des patients dans un service exemplaire. Merci à tous.

□ **Une pensée pieuse à tous ceux qui ne sont plus de ce monde.**

Je rends un hommage spécial à mes défunts : grand-père **Moussa SACKO** et ses femmes **Hawa KOUYATE** et **Mariam GREOU**. Qu'Allah leur couvre de sa miséricorde.

□ **Mes amis et collaborateurs :**

Yacouba DEMBELE, Sirani, Ina, Diadié DIALLO, Ichaka DEMBELE, Boury, Chaka OULALE, Issa FOMBA, Dr. Keba BAMBA, Seydou SANGARE, Dr. Mahamadou BAMBA, Sory KEITA, Abou DEMBELE à la grande famille Renaissance convergence syndicale, à tous mes collègues internes et externes de l'hôpital du Mali, avec vous je me suis senti toujours en famille. Certes le chemin est encore long mais avec l'aide d'Allah nous parviendrons tous à bout.

□ **À tous mes enseignants tout au long de mes études.**

À tous ceux qui ont participé de près ou de loin à la réalisation de ce travail.

À tous ceux qui ont, cette pénible tâche de soulager les gens et de diminuer leurs souffrances.

À tous ceux ou celles qui me sont chers et que j'ai omis involontairement de citer leur nom.

À tous les patients qui ont fait l'objet de cette étude.

À tous les patients ayant succombé au cours de notre suivi.

À vous notre reconnaissance...

□ **Mes sincères remerciements**

Docteur SOW Djénéba SYLLA

- ✓ Chef de service de Médecine et d'Endocrinologie de l'HDM,
- ✓ Premier médecin référent au CS Réf commune I.
- ✓ Consultante à CDC ATLANTA
- ✓ Consultante au médecin du monde Belge,
- ✓ Praticienne hospitalière à l'Hôpital du Mali,
- ✓ Membre de la SFAD,
- ✓ Membre de la SOMED,
- ✓ Maître assistante en Endocrinologie, Maladies Métaboliques et Nutrition à la FMOS

Chère maître :

Nous sommes très touchés par votre dynamisme, votre courage et vos qualités humaines.

Vos critiques, vos suggestions et vos encouragements ont été d'un apport capital pour l'amélioration de la qualité de ce travail.

Permettez-nous, de vous exprimer toute notre reconnaissance et notre respect.

HOMMAGES AUX MEMBRES DU JURY

A notre Maître et Président du jury

Professeur Moussa Abdoulaye OUATTARA

- ✓ Maître de conférences agrégé en chirurgie thoracique et cardiovasculaire à la FMOS
- ✓ Praticien hospitalier en chirurgie thoracique à l'hôpital du Mali
- ✓ Secrétaire général de SOCTCAV-Mali

Honorable maître,

C'est un grand honneur que vous nous faites en acceptant de présider ce jury. Nous avons été profondément touchés par votre disponibilité et votre abord facile. Votre pédagogie à transmettre vos connaissances et votre attachement au sens de l'éthique et de la déontologie font de vous un maître admiré et respecté.

Veillez recevoir ici cher maître l'expression de notre reconnaissance et notre profonde gratitude.

A notre maître et Directeur de thèse

Pr Adama Diaman KEITA

- ✓ Professeur titulaire en radiologie
- ✓ Spécialiste en imagerie médico-légale et parasitaire
- ✓ Ancien chef du DER Médecine et spécialités médicales à la FMPOS
- ✓ Recteur de l'université des sciences, des techniques et des technologies de Bamako.

Honorable maître :

Nous vous remercions de la confiance que vous nous avez faite en encadrant ce travail.

La simplicité, la disponibilité et l'extrême courtoisie sont autant de qualités que vous incarnez.

La clarté de vos explications, la qualité de votre raisonnement ainsi que votre accueil fraternel font de vous un exemple à suivre.

Trouvez ici l'expression de notre profonde reconnaissance.

A notre Maitre et Co-directeur de thèse

Dr CAMARA Mody Abdoulaye

- ✓ Médecin radiologue chercheur.
- ✓ Chef de Service d'Imagerie Médicale à l'hôpital du Mali
- ✓ Membre de la Société Malienne d'Imagerie Médicale (SOMIM)
- ✓ Trésorier général de la SOMIM
- ✓ Membre de la Société Française de Radiologie(SFR).

Cher maitre,

Nous avons découvert en vous un modèle de médecin disponible aimable à l'égard des étudiants. Vos critiques et suggestions ont été un apport capital pour l'amélioration de la qualité de ce travail.

Veillez trouver ici, l'expression de notre plus profonde gratitude

A notre maitre et membre du jury

Dr. Mamadou Maba TRAORE

- ✓ Charge de recherche en imagerie médicale
- ✓ Praticien hospitalier a l'hôpital du Mali
- ✓ Médecin radiologue à l'hôpital du Mali,
- ✓ Membre de la société Malienne d'imagerie Médicale (SOMIM).
- ✓ Membre de la société française de Radiologie (SFR).
- ✓ Membre de la Société de Radiologie d'Afrique Noire Francophone (SRANF).

Cher maitre :

Vous nous faites un grand honneur en acceptant de siéger dans ce jury de thèse.

Vos critiques et suggestions ont permis d'améliorer la qualité scientifique de ce travail

Recevez ici cher maître toute notre sincère reconnaissance

A notre Maître et Membre du jury

Dr. Amadou KONE

- ✓ Spécialiste en Endocrinologie, Maladies Métaboliques et Nutrition
- ✓ Praticien hospitalier à l'Hôpital du Mali,
- ✓ Membre de la SFAD,
- ✓ Membre de la SOMED,
- ✓ Enseignant vacataire à l'INFSS.

Cher maître,

Nous sommes très honorés de vous avoir dans ce jury. Nous avons été très affectés par votre gentillesse. Votre souci du travail bien fait, votre rigueur,

Votre qualité humaine et intellectuelle et surtout votre grande disponibilité font de vous

Un maître admiré et respecté de tous.

Soyez sûr de notre profonde considération et sincère gratitude. Recevez cher maître l'expression de notre profond respect et reconnaissance.

LISTE DES ABREVIATIONS

% : Pourcentage

Ac : anticorps

ADP : Adénopathie.

ANAES : Agence nationale d'accréditation et d'évaluation en santé

ANDEM : Agence nationale pour le développement de l'évaluation médicale

ATCD : Antécédents

ATP : Adénosine triphosphate

ATPO : Anticorps antithyro-peroxydase

ATS : Antithyroïdien de synthèse

Ca : Calcium

CHU : Centre hospitalier universitaire

CLIA : Chimi Immuninscence Immuno Essai

Cm : centimètre

Cm³ : Centimètre cube

DER

DIT : Di-iodotyrosine

EPH : Etablissement public hospitalier.

e : épaisseur

Fig. : Figure

FMPOS : Faculté de Médecine de pharmacie et d'odonto-Stomatologie.

HAS : Haute autorité de santé

HDM : Hôpital du Mali

I : Iode

I² : Iode moléculaire

Ig : Immunoglobuline

Inf. : Inférieur

l : largeur

L : Longueur

MHZ : Méga Hertz

MIT : Mo-iodotyrosine

NFS : Numération formule sanguine

OMS : Organisation mondiale de la santé

ORL : Oto-Rhino-Laryngologie

PAF : Ponction à aiguille fine.

PSE : Paix et salut sur eux.

PSL : Paix et salut sur lui.

SFAD : Société Francophone Africaine Diabétique.

SFR : Société Française de Radiologie.

SOCTCAV : Société de Chirurgie Thoracique et Cardio-Vasculaire.

SOMED : Société Malienne d'Endocrinologie et de Diabétologie.

SOMIM : Société Malienne d'Imagerie Médicale.

SNC : Système nerveux central.

SRANF : Société de Radiologie d'Afrique Noir Francophone.

Sup. : Supérieur

TC : Temps de coagulation

TCA : Temps de Céphaline activé

TDCI : Trouble dû aux carences d'iodes.

TCK : Temps de Céphaline Kaolin

TDM : Tomodensitométrie

TGD : Thyroglobuline

TIRADS : Thyroid Imaging Report And Data System

TRH : Hormon realising thyroid

TSH : Hormone de stimulation thyroïdienne.

TSH us : Hormone de stimulation thyroïdienne ultrasensible

TS : Temps de saignement

T3 : Tri-iodothyrosine

T4 : Tétr-iodothyrosine ou Thyroxine

V : Volume

Tables des illustrations

Liste des figures

Figure 1 : Situation de la thyroïde dans le cou.....	7
Figure 2 : Topographie et morphologie externe de la thyroïde.....	8
Figure 3 : Vascularisation de la thyroïde. [Kamina]	10
Figure 4 : Anatomie microscopique de la thyroïde	12
Figure 5 : Synthèse, stockage et sécrétion des hormones thyroïdiennes	14
Figure 6 : Contrôle de la sécrétion d'hormones thyroïdiennes.	17
Figure 7 : Réalisation d'une coupe frontale : le faisceau ultrasonore, parallèle au plan du lit d'examen, aborde le lobe thyroïdien par sa face externe (Iconographie service d'imagerie HDM).	31
Figure 8 : Mesure des trois axes du lobe thyroïdien pour calcul du volume	32
Figure 9 : Coupe longitudinale en mode B d'un lobe normal.....	33
Figure 10 : Coupe transversale légendée en mode B passant par l'isthme.....	34
Figure 11 : Isthme normal en mode B : coupe longitudinale (a) et transversale (b).	35
Figure 12 : Coupe longitudinale en mode « panoramique » d'un lobe développé en hauteur mais très fin.	35
Figure 13 : Coupe longitudinale en mode B d'un lobe trapu, peu développé en hauteur mais épais.	36
Figure 14 : Volume thyroïdien normal maximum de l'enfant d'après Delange	36
Figure 15 : Mesure du volume d'un lobe à l'aide d'une sonde convexe à large ouverture et d'un matériel d'interposition.....	38
Figure 16 : Mesure de la hauteur d'un lobe avec un système panoramique	39
Figure 17 : Mesure de la hauteur d'un lobe en mode pseudo-convexe	39
Figure 18 : Juxtaposition de deux coupes longitudinales en mode B pour mesurer la hauteur du lobe	39
Figure 19 : Coupe transversale en mode B montrant une hypoplasie lobaire gauche. Le lobe droit et l'isthme sont normaux.....	40
Figure 20 : Coupes transversales de chaque lobe en mode B : asymétrie de volume des deux lobes.	41
Figure 21 : Déviation trachéale par un nodule isthmolobaire gauche : la trachée est centrée au-dessus du nodule (a), déviée vers la droite au niveau du nodule (b).	42
Figure 22 : Coupe longitudinale en mode B d'un nodule hypoéchogène à fort gradient.	43
Figure 23 : Coupe longitudinale en mode B panoramique d'un volumineux nodule déformant le contour antérieur du lobe	43

Figure 24 : Coupe longitudinale mode énergie : encorbellement vasculaire à la périphérie du nodule.	44
Figure 25 : maladie de Basedow en mode Doppler couleur : hypervascularisation du parenchyme thyroïdien (Iconographie service d'imagerie HDM).	48
Figure 26 :Radiographie cervicale face (A) et profile (B) avec radiographie du thorax de face (C) : Goitre plongeant, compressif au niveau du médiastin supérieur et exerçant un effet de masse sur la trachée qui est refoulé à droite (Iconographie service d'imagerie HDM).	50
Figure 27 : Ultrasonographie.....	58
Figure 28 : Répartition en fonction des tranches d'âges.....	60
Figure 29 : Répartition des patients selon le sexe	60

Liste des tableaux

Tableau I : Action viscérale des hormones thyroïdiennes.....	17
Tableau II : les effets des tdcj aux différents âges.....	20
Tableau III : Répartition des patients en fonction du niveau de scolarisation:	61
Tableau IV : Répartition des patients en fonction de la profession	61
Tableau V : Répartition des patients en fonction de la situation matrimoniale	61
Tableau VI : Répartition des patients en fonction des antécédents familiaux de pathologies thyroïdiennes	62
Tableau VII : Répartition en fonction des antécédents médicaux de pathologies thyroïdiennes : .	62
Tableau VIII : Répartition en fonction des antécédents chirurgicaux de pathologies thyroïdiennes :	62
Tableau IX : Répartition selon la durée d'évolution	62
Tableau X : Répartition en fonction du motif de consultation.....	63
Tableau XI : Répartition selon les signes cliniques d'hyperthyroïdies	63
Tableau XII : Répartition des malades en fonction des signes de compression.....	64
Tableau XIII : Répartition des malades en fonction de la classification de l'OMS selon PEREZ	64
Tableau XIV : Répartition selon la présence de nodule (s) à la palpation	64
Tableau XV : Répartition selon la présence d'adénopathie (s) satellite (s) à la palpation	65
Tableau XVI : Répartition des patients selon la présence de thrill	65
Tableau XVII : Répartition des patients selon l'auscultation	65
Tableau XVIII : Etats biologiques	65
Tableau XIX : Répartition en fonction de l'échostructure de la glande thyroïde.....	66
Tableau XX : Répartition selon la présence de nodule (s) à l'échographie.....	66
Tableau XXI : Répartition selon la localisation des nodules	66
Tableau XXII : Répartition en fonction de l'échogénicité de nodules	67
Tableau XXIII : Répartition selon le nombre de nodule (s).....	67
Tableau XXIV : Répartition selon la taille des nodules	67
Tableau XXV : Répartition selon le contour des nodules	68
Tableau XXVI : Répartition des nodules selon la présence de calcification (s).....	68
Tableau XXVII : Répartition selon la nature des calcifications	68
Tableau XXVIII : Répartition selon la présence d'adénopathie latéro-cervicale.....	68
Tableau XXIX : Répartition selon la nature d'adénopathie	69
Tableau XXX : Répartition selon la situation des gros vaisseaux.....	69

<u>Tableau XXXI</u> : Répartition selon la vascularisation des nodules.....	69
<u>Tableau XXXII</u> : Répartition selon la vascularisation du parenchyme thyroïdien.....	69
<u>Tableau XXXIII</u> : Répartition selon la classification TIRADS	71
<u>Tableau XXXIV</u> : Répartition selon la conclusion de l'échographie.....	71
<u>Tableau XXXV</u> : Répartition selon la nature des goitres à l'échographie	71

TABLE DES MATIERES

INTRODUCTION	1
I. OBJECTIFS	3
1. Objectif général	3
2. Objectifs spécifiques	3
II. GENERALITES	4
1. Historique.....	4
2. Rappel embryologique	6
2.1. Rappel embryologique	6
2.2. Rappel anatomique	7
2.3. Rappel sur la physiologie thyroïdienne.....	13
2.4. Aspects cliniques des pathologies thyroïdiennes.....	18
2.5. Moyens d'exploration de la glande thyroïde	28
2.6. Les moyens thérapeutiques	53
III. METHODOLOGIE	55
1. Type et période d'étude.....	55
2. Lieu d'étude.....	55
3. Echantillonnage	55
4. Méthodes	55
5. Considération éthique :	57
6. Analyses des données.....	57
7. Matériels.....	57
IV. RESULTATS	60
1. Etude épidémiologique.....	60
2. Etude clinique	62
3. Etude paracliniques.....	65
3.1 Biologie.....	65
3.2 Echographie.....	66
V. DISCUSSIONS	72
VI. CONCLUSION ET RECOMMANDATIONS	79
Conclusion.....	79
Recommandations.....	81
VII. REFERENCES	82

ANNEXES	91
Fiche d'enquête.....	91
Fiche signalétique	
Serment d'Hippocrate	

INTRODUCTION

La thyroïde «gendarme de la régulation corporelle» est une glande située à la base de notre cou, régit entre autres, notre humeur, notre poids et notre vie sexuelle. D'où les nombreux symptômes surviennent lorsqu'elle se dérègle: fatigue intense, changement d'humeur, prise ou perte de poids mais aussi des problèmes musculaires ou cardiaques.

Les pathologies de la thyroïde sont relativement fréquentes; s'accroissent avec l'âge et touchent particulièrement les femmes avec un sex-ratio de 4/1 [1]. Elles sont divisées en deux groupes selon le Professeur. Brigitte Delemer (Reims) en maladies morphologiques (goitre et nodules) et en maladies hormonales ou fonctionnelles (hyper ou hypothyroïdie).

L'OMS (Organisation mondiale de la santé) estime qu'environ 900 millions de personnes dans le monde souffrent des maladies de la thyroïde [4].

En Afrique Occidentale, la pathologie thyroïdienne reste et demeure de rencontres courantes [5]. Elle représente environ 8,1% de la population totale de la seule Afrique Occidentale d'expression Française [5]. Ainsi les goitres dominent les pathologies thyroïdiennes, ils correspondent à une augmentation du volume thyroïdien, pouvant traduire une hyperthyroïdie, une hypothyroïdie ou une euthyroïdie et qui peut ou non représenter de signe de malignité.

Le goitre endémique manifestation majeure des troubles dus à la carence d'iode. Les goitres représentent 12% de la population mondiale soit 1,5 milliards de personnes répartie sur l'ensemble du globe terrestre avec un caractère familial et une prédominance féminine [1,2].

Le Mali est et demeure dans la ceinture mondiale de goitre endémique (du à la carence d'iode) où le goitre est un véritable problème de santé publique avec des zones qui ont une prévalence de plus de 50 % telles que les zones de Koulikoro, cercle de Bandiagara (région de Mopti), cercle de San (région de Ségou) et cercle de Bougouni (région de Sikasso) [3].

Les nodules thyroïdiens viennent en second plan des pathologies thyroïdiennes après les goitres. Ce sont des modifications morphologiques du tissu thyroïdien qui peut être hypertrophié ou non. Ces nodules peuvent être uniques ou multiples. Après 50 ans, 5% de la population mondiale sont porteuses de nodules de toute taille [1]. Le problème posé par les nodules est la nature des cellules qu'ils contiennent et le risque de malignité est modéré mais réel car 10% des nodules thyroïdiens sont précancéreux et 90% sont bénins [1].

Les hyperthyroïdies définies par l'hypersécrétion permanente et non freinable des hormones thyroïdiennes, ses étiologies sont dominées par la maladie de Basedow, elle représente 95% des

hyperthyroïdies (6), elles touchent essentiellement les femmes de 20 à 50 ans et se traduisent par un goitre. Sa prévalence est de 1,1 %, elle est de 19/1000 chez les femmes et seulement de 1,6/1000 chez les hommes. L'incidence annuelle est de l'ordre de 2 à 3 cas pour 1000 femmes.

Les hypothyroïdies sont dues à une production hormonale insuffisante, provoquant un surcroît d'activité pour l'hypophyse et l'hypothalamus. Elle constitue la première cause du retard mental évitable, ces formes touchent 1/ 3500 à 4000 naissances [7] principalement dues à une dysgénésie thyroïdienne (85%) [8]. Les formes acquises sont pour la majorité auto-immune représentée essentiellement par la thyroïdite chronique de Hashimoto.

Les tumeurs thyroïdiennes sont des pathologies moins fréquentes environ 1% des tumeurs dans la population générale en France avec une incidence annuelle faible de 2,5 pour 100 000 personnes [1,4] taux identique à celui trouvé par Mamadou Touré au Sénégal.

Bayo S au Mali avait trouvé des incidences respectives de 1,7 chez les femmes et 0,2 pour 100000 par an chez les hommes entre 1988 et 1992 [9]. Elles sont en générale secondaire aux nodules thyroïdiens et peuvent être bénignes (kystes liquides ou les adénomes) ou malignes : carcinomes papillaires qui sont les plus fréquents des cancers et des carcinomes vésiculaires ou folliculaires moins fréquents, les anaplasiques rares.

Les facteurs de risque des pathologies thyroïdiennes sont multiples: irradiation de la glande durant l'enfance, carence en iode, le tabac, les agressions traumatiques et infectieuses sur la glande ainsi que les facteurs génétiques.

Les moyens de diagnostic des pathologies thyroïdiennes en plus de la clinique sont: l'échographie, la biologie (dosage des hormones), la scintigraphie et surtout l'examen anatomopathologique des pièces opératoires ou cytoponction. Hormonothérapie substitutive, La chirurgie ; l'iode radioactif, la radiothérapie et la chimiothérapie sont les moyens thérapeutiques efficaces des pathologies thyroïdiennes.

L'Echographie thyroïdienne est un examen simple non traumatique très utile pour l'évaluation du diagnostic des pathologies thyroïdiennes, c'est le premier examen morphologique à prescrire associée à un dosage de la TSH (thyroïdostimuline) devant une anomalie du corps thyroïdien.

Au Mali plusieurs études ont été faites sur les pathologies de la thyroïde mais de façon séparée qui ne prenaient pas en compte les pathologies thyroïdiennes dans son ensemble y compris les goitres ; les nodules thyroïdiens ; les hypothyroïdies, les thyroïdites et les tumeurs thyroïdiennes d'où la nécessité d'entreprendre une étude dans le but de déterminer l'aspect clinique et échographique des pathologies thyroïdiennes.

I. OBJECTIFS

1. Objectif général

Déterminer les aspects cliniques et échographiques des pathologies thyroïdiennes à l'hôpital du Mali.

2. Objectifs spécifiques

- Déterminer la fréquence des pathologies thyroïdiennes à l'hôpital du Mali ;
- Décrire les caractères sociodémographiques des patients atteints de pathologies thyroïdiennes à l'hôpital du Mali ;
- Décrire la fréquence des anomalies morphologiques grâce à l'échographie à l'hôpital du Mali.

II. GENERALITES

1. Historique [10]

- En 2800 avant Jésus Christ : la présence du goitre est mentionnée pour la première fois en chine par l'empereur Chen-Noung.
- En 1600 avant Jésus Christ : traitement du goitre par des algues et des éponges marines calcifiées.
- En 317-419 : le médecin chinois G-khun a utilisé la poudre de corps thyroïdien d'animaux pour traiter les goitres.
- En 1543 : André Versale a décrit les deux lobes de la thyroïde.
- En 1563 : Bartholomeo Eustachi a décrit l'isthme thyroïdien.
- En 1656 : Thomas Wharton a décrit les masses glandulaires qui occupent la partie supérieure de la trachée et leur donne le nom de thyroïde (de thyréos : bouclier).
- En 1743 : Pierre la Louette a décrit la pyramide de la louette.
- En 1786 : Parry a décrit pour la première fois une patiente présentant des palpitations, tuméfaction cervicale et protrusion oculaire, publié en 1825 (3ans après son décès), des cas similaires ont été rapportés en 1835 par Robert Graves et en 1840 par Von Basedow. [11,12,13].
- En 1811 : Courtois a découvert, ce qui est nommé après par Gay Lussac, l'iode.
- En 1820 : JF Coindet a montré l'efficacité de l'iode pour le traitement du goitre, et il a fait les premières observations d'hyperthyroïdie induites par l'iode.
- En 1850 : Curling a décrit pour la première fois l'hypothyroïdie chez l'enfant, il a rapporté deux cas d'absence de glande thyroïde chez des enfants atteints de « crétinisme sporadique ».
- En 1860 : Trousseau a décrit pour la première fois l'hyperthyroïdie chez l'enfant.
- En 1871 : Fagge a remarqué que le « crétinisme » s'observe aussi bien quand la glande thyroïde est absente que lorsqu'elle est augmentée de volume.
- En 1880 : Charcot a affirmé que la maladie de l'adulte qu'il a dénommé « cachexie pachydermique » (appelé également le myxœdème spontané) est identique à celle de l'enfant.
- En 1882 : les premiers travaux pédiatriques dus à Bourneville qui, avec Ollier, ont présenté la symptomatologie du myxœdème congénital, ou idiotie myxœdémateuse, qui est le résultat de l'absence congénitale de la thyroïde dans sa totalité.
- En 1883 : Revadin et Kocher ont montré que le myxœdème est due à l'ablation de la thyroïde.
- En 1891 : Murray a montré que les signes cliniques du myxœdème disparaissent après injection d'extrait du thyroïde du mouton.

- En 1904 : de Quervain a décrit pour la première fois la thyroïdite subaiguë granulomateuse.
- En 1909 : Kocher a fait pour la première fois une thyroïdectomie subtotale pour le traitement de la maladie de Basedow [14].
- En 1910 : l'américain Kendall isole la première hormone thyroïdienne (T4 ou thyroxine) à partir de trois tonnes de thyroïde de porc, la formule de la T4 est établie en 1927 par Harrington et Baryer qui ont réalisé sa synthèse.
-]En 1910 : a été décrit pour la première fois un cas de maladie de Basedow néonatale [15]
- En 1912 : Hashimoto a décrit chez l'adulte le goitre lymphomateux, retrouvé par Grahams et Hellwing chez l'enfant en 1938.
- En 1920 : le traitement par l'iode radioactif pour la maladie de Basedow a été utilisé pour la première fois à l'hôpital de Massachusetts Genel [15,16].
- En 1929 : l'hormone hypophysaire qui commande la sécrétion thyroïdienne (TSH ou thyroid stimulating Hormon) est découverte par l'équipe américaine, sa structure polypeptidique est déterminé en 1963 par Pierce.
- En 1937 : le premier cas de Mc Cune Albright est rapporté [17].
- En 1938 : est réalisée la première étude du métabolisme thyroïdien au moyen d'iode radioactif, quelques années plus tard les premières scintigraphies de la thyroïde permettent de voir la glande en fonctionnement.
- En 1940 : le traitement par les antithyroïdiens de synthèse a été utilisé par Astwood [18].
- En 1952 : Jean Roche et R.Michel ont découvert la T3.
- En 1959 : R.Yalow et S.Berson ont inventés les dosages radio-immunologiques, cette technique et ses dérivés, beaucoup plus sensible que les techniques physico-chimiques ou biologiques classiques permettent de doser les hormones thyroïdiennes, la TSH et la thyroglobuline.
- En 1962 : Saxena ; 1964 : Leboeuf et Bongiovani, Nilson et Doniach ; 1965 :Hohn, Hayles et Woolner, ont établi que la thyroïdite lymphocytaire est la cause la plus fréquente du goitre chez l'enfant dans les zones non endémiques.
- En 1964 : Anderson et Al ont montré que des patients avec hyperthyroïdie ont des anticorps antithyroïdiens.
- En 1965 : Failkon et al ont décrit les premières observations de thyroïdite d'Hashimoto associées à une trisomie 21.
- En 1966 : Le bœuf et Ducharme ont montré qu'il y a une grande prédominance féminine dans les thyroïdites : neuf fille pour un garçon, le pic d'incidence est à l'âge pré pubertaire et la grande majorité des enfants se présentent avec goitre et euthyroidie clinique.

- En 1967 : Refetoff et collègues ont décrit pour la première fois, un cas de résistance généralisée aux hormones thyroïdiennes [19].
- En 1969 : Schally et Guillemin ont découvert la structure de la TRH.
- En 1975 : Gershengorn et Weintraub ont décrit le cas de résistance pituitaire aux hormones thyroïdiennes [20].
- En 1982 : Thomas a décrit le premier cas de mutation activatrice du récepteur de la TSH de type familiale [21].
- En 1995 : le premier cas sporadique de mutation germinale du récepteur de la TSH est dû à KOPP [22].

La thyroïde (du grec *thureos*, bouclier, et *eidōs*, en forme de) est une glande endocrine impaire et médiane située à la partie antéro-inférieure du cou, ses deux lobes (droit et gauche) de part et d'autre de la jonction du larynx avec la trachée et son isthme sous le cartilage cricoïde [23]. C'est la glande thyroïde la plus volumineuse de l'organisme, elle pèse environ 25 grammes. Son lobe droit est en général plus volumineux que le gauche [24, 25]. La taille adulte est atteinte à l'âge de 15 ans [26].

2. Rappel embryologique

2.1. Rappel embryologique

La thyroïde est d'origine chordo-mésoblastique ou endoblastique.

L'ébauche de la thyroïde apparaît à la troisième semaine de vie embryonnaire vers le 17^{ème} jour, à partir d'un épaissement du plancher du larynx primitif entre la première poche et la deuxième poche branchiale.

Elle gagne sa place définitive en avant de la trachée à la 7^{ème} semaine. Sa migration crée un pédicule creux qui la relie au plancher de l'intestin appelé canal thyroéoglosse. Puis la glande s'étale transversalement par deux lobes latéraux réunis par un isthme sous la forme d'un « Y » renversé. Le reste du canal s'obstrue et forme le tractus thyroéoglosse, qui normalement régresse en totalité. Dans certains cas, il peut persister partiellement et être à l'origine de kystes médians du cou, appelés kystes du tractus thyroéoglosse. Le point de départ du tractus thyroéoglosse laisse à la base de la langue une dépression appelée foramen caecum dont la terminaison donne naissance au lobe pyramidal ou pyramide de Lalouette.

Chez le fœtus la thyroïde est en place vers la dixième semaine de vie et est capable de synthétiser des hormones thyroïdiennes. L'une des anomalies les plus fréquentes de la migration thyroïdienne est l'ectopie avec les tissus thyroïdiens aberrants cervicaux thoraciques ou ovariens [27].

2.2. Rappel anatomique [27,28]

2.2.1. Anatomie macroscopique

a) Situation

La thyroïde est une glande unique, médiane, à sécrétion endocrine située à la

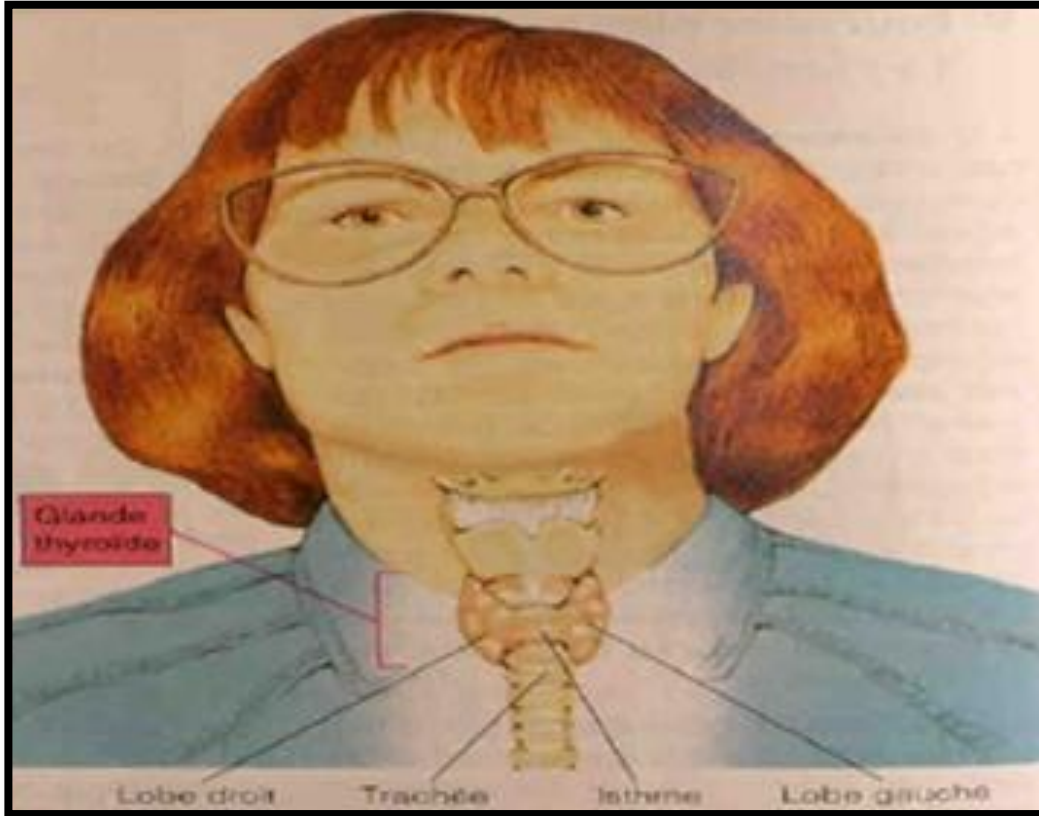

Figure 1 : Situation de la thyroïde dans le cou.[30]

b) Morphologie et aspect de la thyroïde

La thyroïde saine a la forme d'un « H » majuscule. Elle est constituée de deux lobes latéraux réunis par un segment horizontal, l'isthme. Du bord supérieur de l'isthme part chez les trois quarts des individus un prolongement long et grêle qui se porte en haut sur la face antérieure du larynx, appelée pyramide de Lalouette (Fig.2). La thyroïde normale a un aspect brun rougeâtre, sa consistance est molle et élastique. Sa surface est légèrement mamelonnée, parfois rompue par des sillons, voire des encoches.

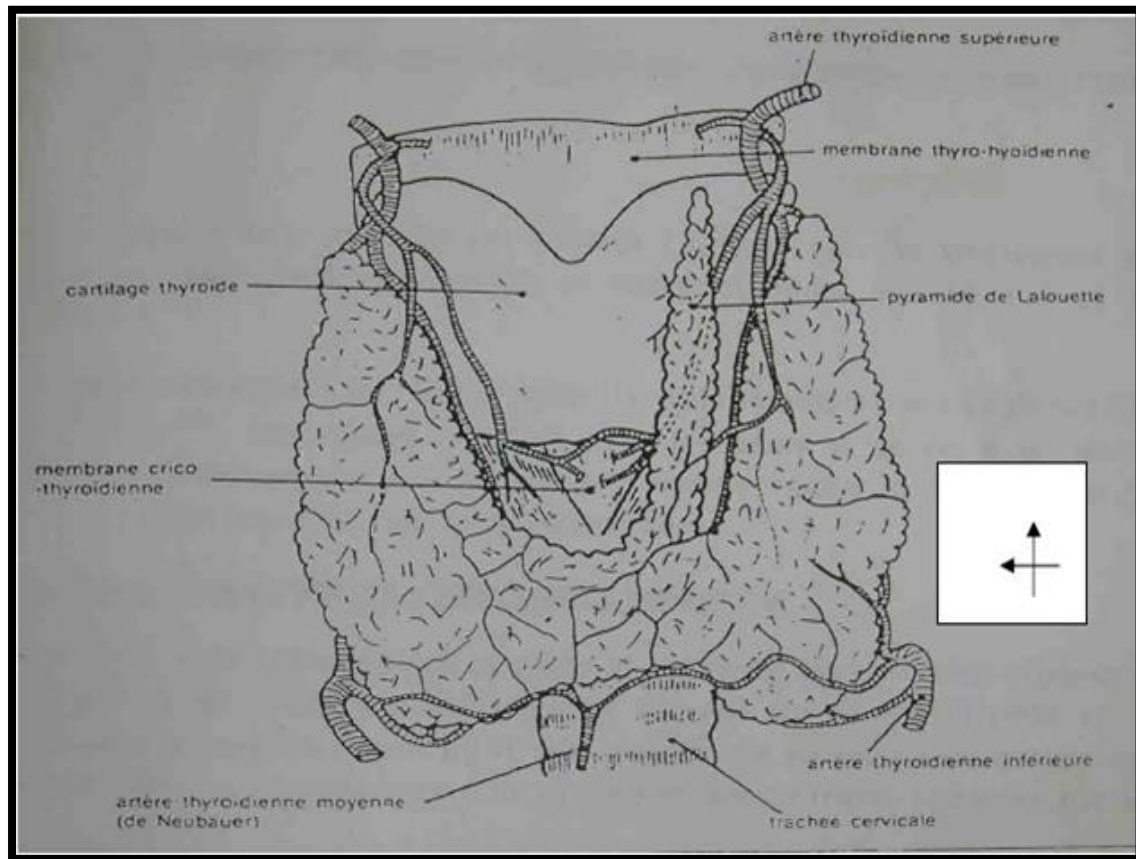


Figure 2 : Topographie et morphologie externe de la thyroïde.

Source : imagerie et diagnostique des glandes thyroïdes et parathyroïde, Edition Vigot –Paris 1984.

c) Dimension de la glande thyroïde :

Le volume de la thyroïde est variable d'un individu à un autre. En moyenne, ses mesures sont :

- **Longueur :**
 - **Lobe latéral droit : 3 cm à 7 cm**
 - **Lobe latéral gauche : 3 cm à 6 cm**
- **Largeur : 3 à 4 cm**
- **Epaisseur : 1 à 2 cm**

L'isthme mesure 1 cm de largeur, 5 cm de hauteur. La glande thyroïde pèse 25 à 30 grammes. Après l'âge de 50 ans elle diminue progressivement de volume.

d) Moyens de fixité de la thyroïde :

La thyroïde est maintenue en place par une enveloppe fibro-conjonctive émanée des aponévroses cervicales et des ligaments médians et latéraux.

C'est grâce à ces ligaments que la thyroïde se déplace avec les mouvements de la trachée et les mouvements de la déglutition.

e) Les rapports de la thyroïde :

Ils sont multiples. On retiendra essentiellement :

○ **La loge thyroïdienne :**

Elle est située dans une gaine qui est limitée par une capsule bien individualisée. La capsule et la gaine sont séparées par un espace celluleux qui constitue un plan de clivage permettant de séparer le corps thyroïde de sa gaine. Ce plan de clivage est net en avant et en dehors, limité en arrière par l'adhérence de la glande à la trachée et aux pédicules vasculaires et nerveux.

○ **Les rapports à l'intérieur de la gaine :**

Ce sont essentiellement le nerf laryngé récurrent, les parathyroïdes et les vaisseaux de la thyroïde.

f) La vascularisation et l'innervation de la thyroïde

➔ **Les artères :**

Cinq artères irriguent la glande thyroïde (Fig.3) :

- Les artères thyroïdiennes supérieures : Elles naissent de la carotide externe droite et gauche et abordent la glande thyroïde au niveau du pôle supérieur des lobes latéraux par trois branches (externe, interne et postérieure).
- Les artères thyroïdiennes inférieures : Elles naissent directement de l'artère sous-clavière droite et gauche. Elles abordent la glande à sa face postérieure. Elles rentrent en rapport avec le nerf laryngé récurrent et les parathyroïdes.
- L'artère thyroïde ima ou moyenne (artère de Neubauer) inconstante et unique. Elle naît de lacrosse de l'aorte et monte devant la trachée jusqu'au bord inférieur de la glande.

➔ **Les veines**

Elles forment un riche plexus péri-glandulaire qui se draine dans:

- Les veines thyroïdiennes supérieures satellites de l'artère homologue qui se drainent dans la jugulaire interne soit directement, soit par l'intermédiaire du tronc veineux thyro-linguo-facial.
- Les veines thyroïdiennes inférieures qui se drainent dans le tronc veineux brachio-céphalique gauche.
- La veine thyroïdienne moyenne collatérale de la jugulaire interne.

➔ **Les lymphatiques :**

Les troncs collecteurs lymphatiques du corps thyroïde sont satellites des veines thyroïdiennes.

➤ L'innervation de la thyroïde :

Deux réseaux nerveux innervent la glande thyroïde : Les réseaux sympathique et parasympathique [28].

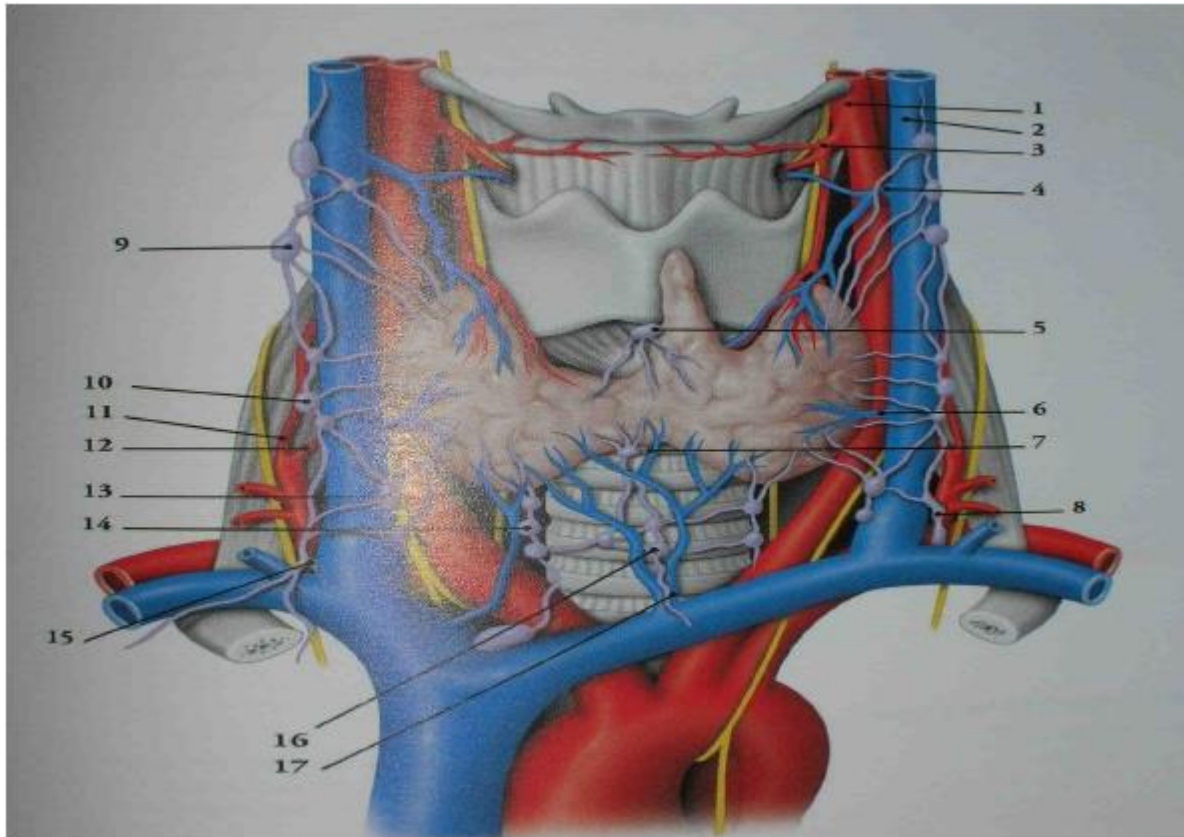


Figure 3 : Vascularisation de la glande thyroïde. Référence [Kamina]

LEGENDES :

- | | |
|---|---|
| 1- a. carotide externe | 10- lymphonoeuds cervicaux profonds moyen |
| 2 -v. jugulaire interne | 11- a. cervicale descendante |
| 3 -a. thyroïdienne sup. | 12- a. thyroïdienne inf. |
| 4 -v. thyroïdienne sup. | 13- lymphonoeuds cervicaux profonds inf. |
| 5 -lymphonoeud pré laryngé | 14 -lymphonoeuds latéro-trachéaux |
| 6 -v. thyroïdienne inf. | 15- tronc lymphatique droit |
| 7 -lymphonoeud isthmique | 16-lymphonoeuds pré trachéaux |
| 8 -conduit thoracique | 17-v. thyroïdienne inf. |
| 9 -lymphonoeuds cervicaux profonds sup. | |

2.2.2. Anatomie microscopique [29, 30, 31, 32]

a) Disposition générale de la structure thyroïdienne

La thyroïde est entourée d'une capsule faite de tissus conjonctifs qui envoient des prolongements à l'intérieur de la glande laquelle se trouve ainsi fragmentée en pseudo-lobules. Ces prolongements renferment les vaisseaux sanguins, les lymphatiques et les nerfs.

La structure élémentaire de la thyroïde est constituée de vésicules, mesurant 200 microns de diamètre, remplies de colloïde.

Les follicules thyroïdiens constituent l'unité fonctionnelle de la thyroïde. Ils sont grossièrement sphériques d'un diamètre de 300 microns environ.

La substance colloïde est un gel semi visqueux qui contient la thyroglobuline (TGB) et d'autres protéines iodées et qui stocke les hormones thyroïdiennes.

Les follicules d'une même glande thyroïde sont hétérogènes en taille et en activité.

L'activité fonctionnelle de la thyroïde commence vers la fin de la 12^{ème} semaine de vie embryonnaire, quand les premiers follicules remplis de colloïde deviennent visibles.

La thyroïde renferme un autre type de cellule ; les cellules C qui représentent 1 à 2% de l'ensemble des cellules thyroïdiennes.

b) Morphologie de la vésicule thyroïdienne

b.1) La paroi vésiculaire

Elle est formée d'un épithélium uni-stratifié constitué de cellules dites folliculaires ou principales (Fig.4), reposant sur une membrane basale. Entre ces cellules, on trouve des cellules para-folliculaires ou cellules claires. De description récente, ces cellules sont ainsi désignées parce que leur cytoplasme paraît clair et homogène. Elles seraient à la source de la thyrocalcitonine.

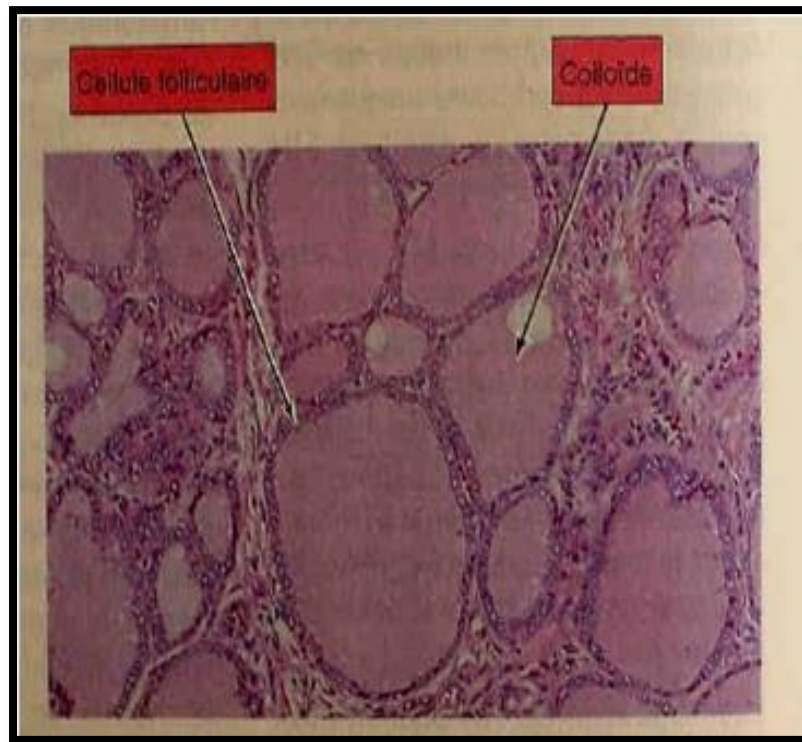


Figure 4 : Anatomie microscopique de la thyroïde [30]

b.2) Le colloïde vésiculaire

Le colloïde vésiculaire par ses affinités tinctoriales apparaît tantôt acidophile tantôt basophile.

Selon les vésicules et selon les fixateurs on la trouve soit dense soit homogène, grumeleuse ou craquelée. On y voit souvent de petites vésicules en bordure de l'épithélium : les vacuoles de résorption d'arôme.

b.1) Les cellules interstitielles

Cellules à protoplasme clair, elles sont isolées ou groupées en amas : Les îlots de Wölfler.

b.2) Corrélations histo-fonctionnelles

Les vésicules thyroïdiennes se présentent sous trois formes histologiques reflétant leur activité :

- Les vésicules en phase sécrétoire généralement petites avec des cellules cubiques et hautes.
- Les vésicules en phase de stockage et d'excrétion sont généralement volumineuses avec des cellules principales cylindriques en phase sécrétoire.
- Les vésicules au repos présentent un ensemble de cellules épithéliales aplaties et des follicules bourrés de colloïdes denses.

2.3. Rappel sur la physiologie thyroïdienne

La thyroïde est richement vascularisée et se compose de deux types de cellules qui sont les cellules C qui sécrètent la calcitonine (hormone diminuant le taux de calcium) et les cellules thyroïdiennes. Lorsqu'une stimulation par la TSH parvient à la thyroïde, les vésicules libèrent une partie de leur stock hormonal sous forme de tri-iodothyronine ou T3 (environ 20%) et sous forme de thyroxine ou T4 (environ 80%).

2.3.1. L'apport d'iode

L'apport en iode est assuré par l'alimentation sous la forme d'iode minéral ou organique. Sa concentration est importante dans les produits marins. La consommation quotidienne varie entre 50 et 500 µg avec une moyenne comprise entre 100 et 150 µg bien que ces besoins varient en fonction de l'âge et de diverses conditions physiologiques [33,34].

Le taux en dessous duquel apparaît le goitre endémique est de 35 à 40 µg par jour.

Les sources extra-alimentaires de l'iode sont représentées par la désiodation tissulaire des hormones thyroïdiennes et la déshalogénéation intra-thyroïdienne des iodo-thyroxines.

L'absorption de l'iode est presque totale (90%) et son élimination urinaire normale varie de 150 à 200 µg par jour [35].

2.3.2. La biosynthèse des hormones thyroïdiennes

a) Captation thyroïdienne de l'iode

La captation thyroïdienne de l'iode inorganique du plasma constitue un phénomène important puisque sa clairance est de 10 à 40 ml/min [35].

L'essentiel de cette captation se fait par transport actif. La quantité d'iode captée peut atteindre 70 µg par jour.

L'iode est capté grâce à la « pompe à iode » des cellules thyroïdiennes. Le transport iodé est supporté par une lécithine fonctionnant sous l'action d'une ATP ase non spécifique. Cette enzyme est stimulée par la TSH et inhibée par un excès d'iode ou par des ions électronégatifs (perchlorate, borate, thiocyanate).

b) Oxydation des iodures en iode moléculaire

C'est une réaction rapide (quelques secondes) qui transforme les iodures (I) en iode moléculaire (I₂) sous l'effet des enzymes oxydatives : la peroxydase et la cytochromocidase.

Elle aboutit à la formation successive de la Mono-iodotyrosine (MIT) et la Di-iodotyrosine (DIT). Cette réaction est stimulée par la TSH et inhibée par un excès d'iode ou la prise d'antithyroïdiens de synthèse (ATS).

c) Couplage/organification des tyrosines et formation des thyronines

Sous l'effet de la peroxydase et de la TSH, 40% des iodo-tyrosines subissent une réaction de «couplage/organification» qui unit deux molécules, les MIT et les DIT, pour former les iodothyronines (Fig.5). Le tétra iodothyronine (T4) résulterait du couplage de deux molécules de Di-

Iodothyrosines (DIT). Le tri-iodothyronine(T3) dériverait de la condensation d'une molécule de DIT et d'une molécule de MIT. La thyroïde sécrète tous les jours 80 µg de T4 [35]. Elle est 10 à 20 fois supérieure à T3.

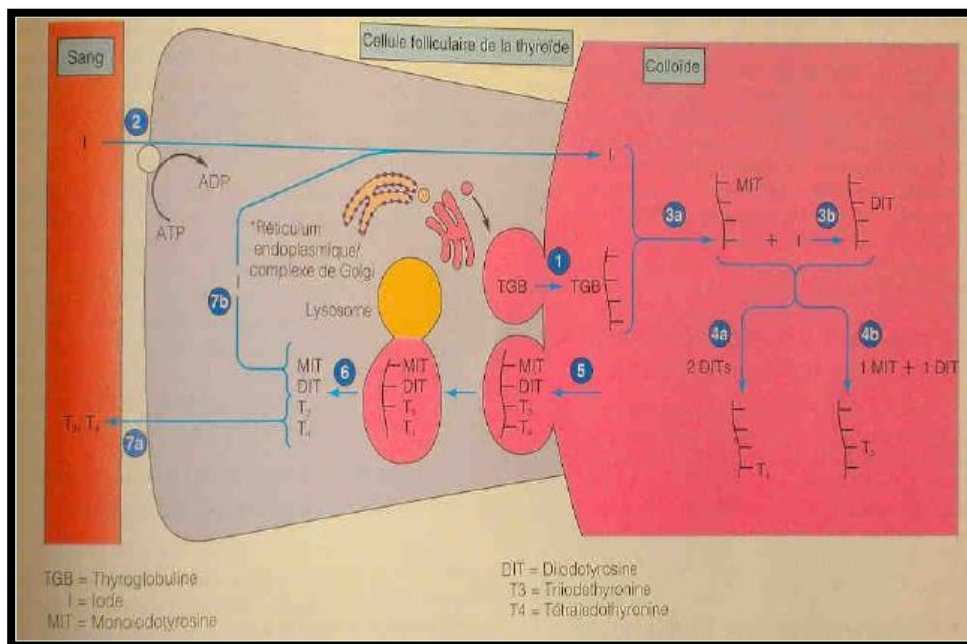


Figure 5 : Synthèse, stockage et sécrétion des hormones thyroïdiennes [30]

- 1) La thyroglobuline (TGB) produite par les cellules folliculaires gagne la substance colloïde par exocytose.
- 2) L'iode est transporté activement du sang à l'intérieur des cellules folliculaires.
- 3) a- La liaison d'un atome d'iode à la tyrosine de la TGB forme la mono-iodotyrosine (MIT).
b- La liaison de deux atomes d'iode à la tyrosine de la TGB forme la di-iodotyrosine (DIT).

- 4) Le couplage de deux DIT donne la tétra-iodothyronine (T4).
- 5) a- Le couplage d'un MIT et d'un DIT donne la tri-iodothyronine (T3).
b- En cas de stimulation appropriée, les cellules folliculaires captent par phagocytose une portion de colloïde contenant de la TGB.
- 6) Les lysosomes attaquent la vésicule de phagocytose et détachent de la TGB les tyrosines iodées.
- 7) A- T3 et T4 diffusent dans le sang.
B- L'iode est détaché des MIT et DIT et l'iode libre est réutilisé pour la synthèse d'hormone.

d) Protéolyse :

Les cellules folliculaires phagocytent de la TGB en vue de la sécrétion d'hormone thyroïdienne. La sécrétion de l'hormone comporte schématiquement la capture par les cellules folliculaires d'un petit peu de colloïde, la dégradation de la TGB avec libération de T4 et de T3 et l'expulsion vers le sang de celles-ci.

e) La déshalogénéation des iodotyrosines

La MIT et la DIT, libérées lors de la protéolyse, ne quittent pas le follicule. Ils subissent une déshalogénéation sous l'action d'une désiodase thyroïdienne dont l'action est sélective sur les iodotyrosines et nulles sur les iodothyronines.

L'iode libéré est incorporé dans la TGB et parcourt à nouveau le cycle intra-thyroïdien.

f) Le transport plasmatique des hormones :

Les HT déversées dans le sang des capillaires pré-folliculaires sont prises en charge par des protéines plasmatiques.

Environ 99% des hormones thyroïdiennes sont fixées sur des protéines plasmatiques qui sont au nombre de trois :

- La TBG ou glodocine qui a une grande affinité pour T4 par rapport à T3.
- La TBPA (Thyroxine Binding Pré-Albumine) se lie exclusivement T4 mais qui n'a aucune affinité pour T3.
- La TBA (Thyroxine Binding Albumine) ou Sérum Albumine Humaine (SAH) qui a une affinité très faible pour T4 et T3 mais dont la capacité de transport est très élevée. Elle ne se lie qu'à 10% de la T3 [34].

g) Effets physiologiques des hormones thyroïdiennes

↳ **Effets sur le métabolisme**

Les HT apparaissent comme des accélérateurs métaboliques de l'organisme. Elles agissent à plusieurs niveaux :

Action sur la consommation d'oxygène (O₂) et la calorigénèse : Les hormones thyroïdiennes augmentent la consommation d'O₂ et la calorigénèse (car la majorité des enzymes stimulées favorisent le processus d'oxydation). Le tissu cardiaque y est particulièrement réceptif car en six heures la consommation d'O₂ augmente de 50%.

Action sur le métabolisme des glucides : elle augmente la glycolyse et la glycogénèse.

Action sur le métabolisme des lipides : il y a une augmentation de la lipolyse à partir du shunt des fructoses et des substances du cycle de Krebs.

Action sur le métabolisme hydro-électrolytique : les hormones thyroïdiennes augmentent la diurèse en majorant la filtration glomérulaire et en diminuant la réabsorption tubaire de l'eau. Elles accroissent également l'excrétion urinaire et fécale du calcium (Ca).

↳ **Effets sur les tissus**

Action des hormones thyroïdiennes sur le système sympathique: il existe une action bêta-stimulante directe de T₃ sur l'ensemble des récepteurs de ce type.

En tout état de cause, ces phénomènes semblent expliquer la particulière sensibilité des tissus cardiaque, musculaire, digestif et à un degré moindre, nerveux.

Action sur les viscères: les hormones thyroïdiennes accélèrent le transit digestif. Chez le fœtus et le nourrisson: les hormones thyroïdiennes jouent un rôle fondamental dans la maturation du système nerveux et dans l'apparition des points d'ossification, donc dans la croissance.

Chez l'adulte: les hormones thyroïdiennes règlent la vitesse des réactions enzymatiques.

Leur effet viscéral est répertorié dans le tableau I.

Tableau I : Action viscérale des hormones thyroïdiennes.

	HYPERTHYROIDIE	HYPOTHYROIDIE
CŒUR	Tachycardie Augmentation du débit cardiaque Trouble du rythme Cardiaque	Bradycardie Diminution du débit cardiaque Bloc auriculo-ventriculaire
MUSCLES	Myasthénie Décontraction rapide	Myotonie Crampe Décontraction lente
SYSTEME NERVEUX	Nervosité Anxiété Hyperémotivité Confusion	Apathie Ralentissement psychique Dépression
TUBE DIGESTIF	Diarrhée motrice	Constipation opiniâtre
THERMOGENESE	Hypersudation Chaleur Moiteur des mains Thermophobie Polydipsie	Frilosité
HEMATOPOIESE	Leucopénie Neutropénie Thrombopénie	Anémie

Source : Abrégé d'endocrinologie, Edition Masson et Cie (1983) [31].

↳ **Régulation de la fonction thyroïdienne :**

La TRH hypothalamique (hormone de libération de la TSH) stimule la production de TSH par l'antéhypophyse tandis que l'hormone thyroïde exerce une rétroaction négative qui réduit la production de TSH (Fig. 6).

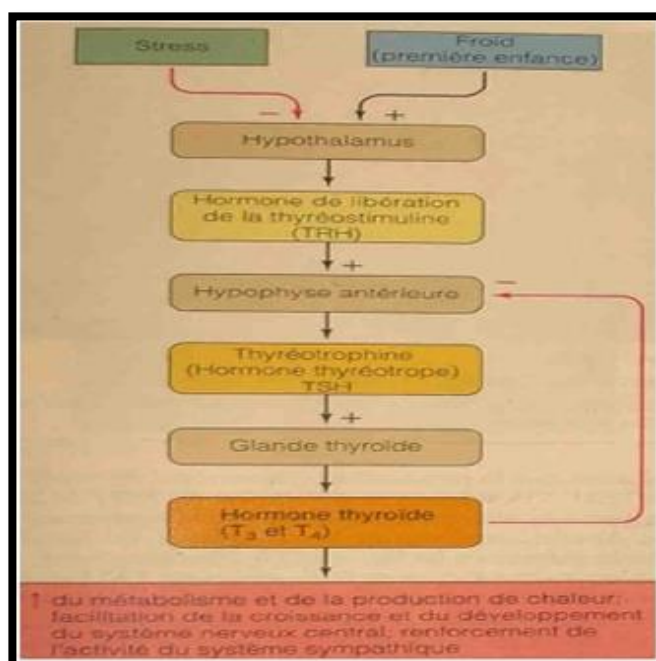


Figure 6 : Contrôle de la sécrétion d'hormones thyroïdiennes. [31]

2.4. Aspects cliniques des pathologies thyroïdiennes

2.4.1. Les goîtres

a) Définition

Il s'agit de toute augmentation du volume de la glande thyroïde quelle qu'en soit la nature.

En pratique, toute thyroïde dont les lobes sont plus volumineux que la phalange distale du pouce du sujet examiné est considérée comme goitreuse. Le diagnostic est posé à l'inspection et surtout à la palpation.

b) Technique d'examen de la glande thyroïde

L'examineur est en arrière du sujet, assis ou debout selon sa taille, la tête et le cou d'abord à la verticale ensuite en extension légèrement fléchi en avant. Il examine la région thyroïdienne, puis palpe simultanément et délicatement avec l'index et le majeur tout en faisant déglutir le sujet.

Par cette technique, on pourra apprécier : le caractère diffus ou nodulaire; la mobilité à la déglutition; la consistance élastique, ferme ou dure; le volume et les dimensions par la mesure du tour de cou ; le caractère plongeant, battant, voire la perception d'un thrill ou d'un souffle.

Dans le cadre de l'OMS, la classification suivante dite de Perez a été proposée :

- ❖ **Stade 0** : sujet non goitreux, dont la thyroïde n'est pas palpable ou bien dont le volume de chacun des lobes n'excède pas le volume de la dernière phalange du pouce du sujet examiné.
- ❖ **Stade 1a** : sujet goitreux dont la thyroïde est palpable, dépasse le volume de la dernière phalange du pouce du sujet examiné, mais n'est pas visible la tête en extension.
- ❖ **Stade 1b** : sujet dont la thyroïde est palpable, est visible la tête en extension mais non visible la tête en position normale.
- ❖ **Stade 2** : goitre visible en position normale de la tête, mais non visible à distance.
- ❖ **Stade 3** : goitre volumineux visible à plus de cinq mètres.

L'International Council For Control of Iodine Deficiency Disorders (ICCIDD) en 1994 a propose une classification plus simplifiée:

- ❖ **Goitre non visible,**
- ❖ **Goitre visible,**

On distingue différents types de goitre:

- **Le goitre simple:** c'est un goitre ne s'accompagnant pas de lésions inflammatoires, ni de cancer ou de dysthyroïdie.
- **Le goitre endémique:** une zone est définie comme atteinte de goitre endémique lorsque plus de 10 % de la population présente un goitre. Sa cause principale est la déficience iodée. L'iode étant apporté quotidiennement par l'alimentation, il a été démontré le rôle adjuvant de goitrigènes d'origine alimentaire : le millet, le manioc, le sorgho, le cassava, des végétaux de la famille des cruciféracées (chou, chou-fleur, navets).

La grossesse est également un facteur d'aggravation de la carence puisqu'elle augmente la clairance rénale de l'iodure et les besoins physiologiques en iode nécessaire au développement du fœtus.

c) Effets des troubles dus à la carence en iode (voir tableau suivant).

↳ **Dysthyroïdies et surcharge iodée**

Les causes de surcharge iodée sont multiples; il peut s'agir des aliments iodés (supplémentation en iode du sel et du pain, certaines crèmes et pâtisseries épaissies avec des adjuvants iodés). Dans ces cas la surcharge s'élimine en quelques jours. Il peut s'agir de surcharges iodées pharmacologiques.

Les produits de contraste radiologiques; les opacifiants utilisés pour les cholécystographies; l'huile iodée (le Lipiodol ultra fluide) à élimination très lente (parfois des années) utilisé lors des lymphographies, de la myélographie et de la prophylaxie du goitre endémique.

De nombreux médicaments iodés: antiseptiques iodés, l'iodure de potassium utilisé comme expectorant, l'amiodarone (cordarone), le lugol.

En général, seuls les produits d'élimination prolongée peuvent provoquer une hyper ou une hypothyroïdie que la thyroïde soit normale ou non; ceux d'élimination rapide n'induisent pas de dysthyroïdie chez un patient dont la fonction thyroïdienne est normale.

Tableau II : les effets des tdcj aux différents âges.

Fœtus	<ul style="list-style-type: none"> ○ Prématurité ○ Anomalies congénitales
Nouveau-né	<ul style="list-style-type: none"> ○ Augmentation de la mortalité périnatale ○ Augmentation de la mortalité infantile ○ Crétinisme ○ Déficience mentale ○ Surdi-mutité ○ Diplégie spastique ,strabisme ○ Nanisme ○ Goitre néonatale ○ Hypothyroïdie néonatale
Jeunes enfants et Adolescents	<ul style="list-style-type: none"> ○ Goitre avec ses complications ○ Hypothyroïdie juvénile ○ Altération du développement mental ○ Retard du développement mental
Adultes	<ul style="list-style-type: none"> ○ Goitre avec ses complications ○ Hypothyroïdie ○ Altération du développement mental ○ Diminution du rendement au travail ○ Vieillesse précoce ○ Avortement et stérilité chez la femme

Selon l'International Council for Control of Iodine Deficiency Disorders (ICCIDD).

Le goitre sporadique :

Par définition, c'est une pathologie qui touche moins de 10 % de la population d'une même région. Il s'agit d'un goitre simple sans hyperthyroïdie, souvent avec hypothyroïdie et non lié à un processus inflammatoire ou néoplasique qui survient préférentiellement chez la femme. Les facteurs génétiques jouent un rôle important; la transmission s'effectuerait sur le mode autosomique récessif. Il peut s'agir de l'augmentation réversible du volume de la thyroïde lors de la puberté dans les deux sexes et lors de la grossesse chez la femme.

Le goitre des maladies thyroïdiennes [36]

- Goitre diffus

Le goitre diffus est une augmentation du volume de l'ensemble de la thyroïde, par augmentation du nombre des thyrocytes (goitre simple) ou par infiltration thyroïdienne au cours des pathologies auto-immunes, nutritionnelles, inflammatoires et néoplasiques.

Les étiologies les plus fréquentes sont l'hyperthyroïdie basedowienne et les troubles dus à la carence en iode chez le sujet jeune. Cependant, on le retrouve également au cours de la thyroïdite subaiguë de De Quervain (goitre douloureux apparu au décours d'une infection virale).

Un goitre diffus peut être associé à une hypothyroïdie : au cours de la thyroïdite de Hashimoto et des goitres iatrogènes.

- **Complication d'un goitre [36, 37]**

Un goitre peut présenter plusieurs types de complications entre autres :

Des signes de compression : dysphagie, dysphonie, dyspnée inspiratoire de repos; une strumite aiguë; des nodules et kystes : après une longue période d'évolution, le goitre sporadique devient nodulaire et/ou kystique ; une enophtalmie et un rétrécissement de la fente palpébrale par compression du sympathique cervical ; une hyperthyroïdie ou une hypothyroïdie; une transformation maligne avec ou sans métastase.

2.4.2. Clinique

a) Les nodules thyroïdiens (NT) [24]

Définition du nodule thyroïdien

Un nodule thyroïdien se définit cliniquement comme une hypertrophie localisée de la glande thyroïde. Il peut être unique ou multiple. Le nodule thyroïdien est associé à un goitre ou se présente sous forme de nodules multiples environ une fois sur deux.

Facteurs favorisants

Certains facteurs favorisant la nodulogénèse sont bien connus : l'âge >50 ans ; le sexe féminin (4F/1H) ; la carence iodée ; l'irradiation externe à haut débit de dose ; le terrain familial en cas de dystrophie multi nodulaire bénigne, de cancer nodulaire et plus rarement de cancer différencié.

b) Les hyperthyroïdies

L'hyperthyroïdie désigne l'hyperfonctionnement de la glande thyroïde. Elle accroît la production des hormones thyroïdiennes dont la conséquence est la thyrotoxicose.

b.1) Signes cliniques

Ils associent des signes d'hyper métabolisme: syndrome thyrotoxicose, commun à toutes les variétés d'hyperthyroïdies et des signes particuliers selon les étiologies.

Syndrome de thyrotoxicose

- Manifestation générale
- Amaigrissement: précoce, rapide et régulier, pouvant dépasser 10Kg en quelques semaines

contrastât avec un appétit normal parfois une polyphagie véritable.

- Tachycardie sinusale
- Thermophobie: la température cutanée est élevée accompagnée d'une sudation active, surtout au niveau des mains.
- Polydipsie: est consécutive de l'hypersudation
- Manifestations cardio-vasculaires:
 - Le syndrome hyperkinétique: qui associe des palpations, une tachycardie sinusale, un éréthisme cardio-circulatoire se manifestant par un pouls radial bondissant, une hyperpulsatilité carotidienne et une pression artérielle systolique modérément élevée, sans augmentation de la diastole et un choc de pointe ample.
 - La cardiomyopathie: pouvant se manifester soit par fibrillation auriculaire dans 16%, une cardiomégalie dans 9%, une insuffisance cardiaque dans 6% ou par une angine de poitrine dans 2%.
- Manifestations neuromusculaires:
 - Atteinte du système musculaire et SNP: elle se traduit par une myopathie thyrotoxique se caractérisant par une fatigabilité musculaire et une amyotrophie d'apparition insidieuse. L'asthénie est intense, permanente, s'aggravant à l'effort. L'amyotrophie est symétrique, prédominant au niveau des quadriceps avec gênes à l'ascension des escaliers avec un signe de Tabouret positif.
 - Atteinte du SNC: marquée par des troubles psychiques à type d'insomnie, anxiété, labilité émotionnelle, trouble de la concentration et de l'humeur et des réflexes ostéo-tendineux vivaces et constants.
- Manifestations hépatiques : à type de diarrhée et d'ictère, qui est rare.
- Manifestations gonadiques :
 - Chez la femme : la spanioménorrhée ou même aménorrhée.
 - Chez l'homme : par la baisse de libido, la baisse de l'activité sexuelle, gynécomastie.
- Manifestations hématologiques (anémie, leuconéutropénie, lymphocytose relative, thrombopénie et augmentation de l'adhésivité plaquettaire).
- Manifestations osseuses et phosphocalciques : à type d'ostéoporose et des fractures pathologiques fréquentes.

- Manifestations métaboliques (amaigrissement, amyotrophie, thermophobie).
- Manifestations cutanées: essentiellement le prurit.

b.2) Signes selon les étiologies des hyperthyroïdies

↳ Maladies de Basedow

- Le goitre: il est quasi constant sauf chez les personnes âgées, diffuse, indolore, élastique, homogène, parfois vasculaire avec thrill (frémissement) palpatoire et soufflé.
- L'ophtalmopathie infiltrative: elle associe:
 - Des signes subjectifs à type d'impression de sable dans les yeux ou de corps étrangers sous les paupières, larmoiement, photophobie, pesanteur rétro-oculaire.
 - Des signes objectifs à type de rétraction de la paupière supérieure, asymétrie occulopalpébrale et parfois pigmentation de la paupière, œdème palpébral, œdème conjonctival appelé chémosis et l'exophtalmie Basedowienne.

L'America Thyroid Association en 1969 à proposer une classification de l'ophtalmopathie en 07 stades :

0 :absence de signes oculaires

1 :simple rétraction de la paupière supérieure et éclat du regard

2 :œdème palpébral ou conjonctival

3 :excès de la protrusion

4 :atteinte oculomotrice

5 :atteinte cornéenne

6 :cécité par atteinte du nerf optique.

- Myxœdème pré tibial : il s'agit d'une infiltration de la face antérieure des jambes bilatérales, dure ne prenant pas de godet.
- Dermopathie : rare, toujours associée à une ophtalmopathie, elle est caractérisée par des placards ovalaires à grand axe vertical, saillants, rouges au violacés, la lésion située le plus souvent à la face antérieure des jambes est symétrique, à la limite inférieure nette marquée par un bourrelet.
- Acropathie : encore plus rare, se manifeste par un épaissement des doigts et des orteils, sans déformation articulaire.

↳ **Nodules hypersécrétants:**

Cette pathologie est caractérisée par un syndrome de thyrotoxicose pur. A la palpation on retrouve un ou plusieurs nodules thyroïdiens.

↳ **Hyperthyroïdies iatrogènes:**

On retrouve :

- Des prodromes d'infection virales: à type de fièvre, douleurs pharyngiennes, dyspnée, toux et dysphonie.
- Des douleurs cervicales : antérieures souvent d'apparition brutale, irradiant aux mâchoires et aux oreilles.
- Des signes métaboliques d'hyperthyroïdies
- Un goitre souvent modéré, hétérogène, dur et douloureux.

↳ **Thyroïdites chroniques auto-immunes ou maladie d'Hashimoto :**

Elle a les caractéristiques d'une maladie de Basedow avec goitre, rarement des adénopathies jugulo-carotidiennes, une thyrotoxicose d'intensité variable et capitation de l'iode radioactive parfois élevée, parfois normale.

↳ **Les hyperthyroïdies centrales**

Elles sont très rares et se caractérisent par un goitre diffus, un état thyrotoxique discret.

↳ **Syndrôme de résistance aux hormones thyroïdiennes**

Il se traduit par une thyrotoxicose, un goitre constant, diffuse, homogène ou pluri nodulaire, de volume modéré, peu ou pas vascularisé.

c) Les hypothyroïdies

L'hypothyroïdie est l'affection thyroïdienne la plus commune dont la fréquence est sous-estimée du fait des frustres infra cliniques, discrètes ou atypiques.

On distingue les hypothyroïdies dues à une anomalie de fonctionnement de la glande thyroïde, celles dues à un défaut de stimulation de la glande par l'hypotalamo-hypophyse.

Sur le plan clinique l'hypothyroïdie se traduit par :

c.1) Troubles cutanéo-phanériens et infiltration cutanéomuqueuse

- Infiltration cutanée et sous cutanée: elle entraîne une prise de poids, des paresthésies des doigts. Les masses musculaires sont tendues, lentes à se décontracter. Il existe souvent des myalgies.
- Infiltration muqueuse: elle est responsable d'hypoacousie, d'infiltration laryngée avec voix rauque, des ronflements.
- Troubles cutanéo-phanériens se caractérisent par une peau sèche, des cheveux secs, clairsemés et cassants.

c.2) Signes métaboliques

- Retentissement global: physique (lenteur, limitation des activités, asthénie), psychique (dépression, agressivité), intellectuel (désintérêt), baisse de la température centrale.
- Troubles cardio-vasculaires à type de bradycardie, tendance à l'hypotension artérielle.
- Troubles digestifs: essentiellement la diarrhée. Troubles neuromusculaires à type de ralentissement des réflexes.

c.3) Glande thyroïde

L'examen retrouve un goitre ferme, souvent pseudo-nodulaire dans la thyroïdite d'Hashimoto et une atrophie thyroïdienne dans le myxœdème idiopathique.

d) Les thyroïdites

Il s'agit d'affections infectieuses ou inflammatoires de la glande thyroïde, elle peut être aiguë, subaiguë ou chronique.

Cliniquement il faut noter

- La description de Baughet mérite d'être rappelée : le patient est habituellement droit dans son lit avec la tête fléchie en avant, le regard fixe, dyspnéique, avalant fréquemment, pouvant et incapable d'élever la voix.
- Le début est le plus souvent brutal avec une fièvre et des signes locaux d'inflammations de la zone cervicale basse, une toux, voix rauque, aphonie, dyspnée, dysphagie, modification de la peau en regard de la thyroïde.
- L'inspection : il existe une hypertrophie de la thyroïde pouvant s'étendre du menton au

manubrium sternal. La peau en regard est érythémateuse avec augmentation de la chaleur locale. Les téguments peuvent être fixes en profondeur en cas de passage à la suppuration. Il peut y avoir disparition du creux sus sternal.

- La palpation: elle est douloureuse, empêchant un examen correct, elle parfois exquise en un point précis.
- L'auscultation: est normale et il n'existe pas de ganglions.
- Des signes généraux et fonctionnels
 - Une fièvre: à 38-40 degrés avec des frissons.
 - Un pouls accéléré.
 - Une douleur profonde avec sensation de plénitude ou de pression dans le cou. Elle est lancinante avec la suppuration, irradiant vers les épaules et l'angle des mâchoires. Elle est accentuée par la déglutition où l'extension du cou.
 - Une dysphagie présente dans 90%, double d'un désir impérieux de déglutir
 - Dyspnée
 - Toux de type spasmodique non productive à moins qu'il n'y ait fistulisation.
 - Dysphonie est fréquente.

e) Les cancers thyroïdiens:

Ils sont multiples, très différents par leur pronostic et leur évolution.

On distingue:

- Les adénocarcinomes différenciés papillaires et papilo-vésiculaires;
- Les adénocarcinomes différenciés vésiculaires et trabéculo-vésiculaires;
- Les cancers anaplasiques indifférenciés;
- Les lymphomes malins;
- Les cancers médullaires;
- Les adénocarcinomes mixtes vésiculaires et médullaires;
- Les métastases intra thyroïdiennes de tumeurs extra thyroïdiennes.

e.1) Adénocarcinomes différenciés papillaires et papilo-vésiculaires

Circonstances de découvertes

Le nodule isolé : est le plus souvent un nodule palpable, indolore de croissance très lente.

- Siégeant dans n'importe quelle partie de la glande thyroïde. Il est froid où hypo fixant. De plus en plus souvent on voit aussi des nodules de découvertes échographiques, souvent de

petite taille, plus ou moins palpables, de repérage scintigraphique délicat. Dans ce nodule froid plein, l'intervention chirurgicale se discute. Certains arguments sont en faveur de la malignité:

- Le caractère dur et volumineux ;
- Le caractère hypoéchogène marqué à l'échographie ;
- Le caractère isolé du nodule;
- La cytoponction lorsque des critères cytologiques suffisent à affirmer la malignité. Aucun marqueur tumoral ou marqueur de l'immunité n'a permis à l'heure actuelle de prévoir la malignité d'un nodule ;
- Le nodule thyroïdien associé à une adénopathie cervicale: l'examen clinique ou l'échographie met en évidence une ou plusieurs adénopathies. L'intervention chirurgicale ne se discute pas. Il arrive rarement que ces adénopathies cervicales fixent le radio iode sur la scintigraphie faite avant thyroïdectomie, sous forme de foyers de fixation latérales. Le diagnostic est alors certain d'emblée;
- Adénopathie cervicale: une ou plusieurs adénopathies métastatiques ganglionnaires sont parfois révélatrices, attirant l'attention sur un nodule thyroïdien palpable, visible à l'échographie ou une zone froide scintigraphique. Parfois, la nature de ces adénopathies n'est affirmée que par la biopsie.
- Des métastases pulmonaires: peuvent être révélatrices. Elles sont le plus souvent micro ou macronodulaires, parfois médiastinales. Les métastases pulmonaires miliaires sont plus rarement révélatrices, car longtemps associées à une image radiologique thoracique normale.
- Une métastase osseuse: est révélatrice dans 5% des cas d'épithélioma différencié, le plus souvent vésiculaire.

e.2) Métastases des cancers thyroïdiens différenciés

Les statistiques qui suivent sont celles de l'hôpital de la Pitie.

a) Métastases ganglionnaires cervicales

Elles sont fréquentes, surtout dans les formes papillaires. Elles sont découvertes soit par la palpation, soit par leur fixation de l'iode ¹³¹, soit par l'échographie.

b) Métastases pulmonaires

Elles sont observées dans environ 5% des formes papillaires, 10% des formes vésiculaires. Elles sont découvertes soit lors du bilan initial, soit plus tardivement. Le diagnostic est fait par radiographie du thorax où un stade infra radiologique, par leur fixation de l'iode 131.

c) Métastases osseuses

Elles représentent 90% des causes de mortalité. Elles surviennent dans 9% des cas, toutes formes histologiques confondues. Elles sont révélatrices ou découvertes lors du bilan initial dans un peu moins de 60% des cas. Dans les autres cas, elles sont de survenues souvent très tardives.

Le tableau clinique comporte soit des douleurs, soit une tuméfaction plus ou moins volumineuses, parfois très vasculaire à chaude à la palpation, soit une compression médullaire ou radiculaire en cas de localisation vertébrale. L'articulation sacro-iliaque et le toit de la cotyle sont fréquemment atteints

L'aspect radiologique est celui d'une lyse pure sans aucun aspect condensant.

Dans un tiers des cas, des métastases pulmonaires surviennent en association avec les métastases osseuses au cours de l'évolution.

d) Autres métastases

Les métastases d'autres organes rares, sont localisées surtout au cerveau chez environ 10% des sujets qui ont des métastases. Les métastases hépatiques sont extrêmement rares.

2.5. Moyens d'exploration de la glande thyroïde

2.5.1. Bilan thyroïdien

a) Examens biologiques (bilan hormonal) : Les tests fonctionnels de la thyroïde

Le dosage des hormones thyroïdiennes et de la TSH est prescrit pour la reconnaissance et la surveillance des anomalies de la fonction thyroïdienne. Mais il existe une grande diversité d'opinions sur la stratégie de leur utilisation.

- La TSH us (38, 39,40) : le dosage de la TSH, très sensible et spécifique, occupe une place centrale dans la détection des dysfonctions thyroïdiennes. La mesure de la TSH constitue ordinairement le paramètre à demander en première intention lors de toute évaluation de l'état thyroïdien. Son utilisation exclusive présuppose d'une part l'intégrité des productions

antéhypophysaires, d'autre part l'état d'équilibre, car l'adaptation de la TSH à une modification du taux de T4 nécessite plusieurs semaines.

Les valeurs de référence admises en Europe, toutes techniques confondues, sont de l'ordre de 0,4 à 4mUI/L pour les sujets ambulatoires. Des études cliniques récentes ont montré la variabilité de la norme supérieure de ce dosage, influencée par de nombreux paramètres comme l'index de masse corporelle, la présence d'anticorps antithyroxyperoxydase, le diabète, l'hypertension artérielle; les conséquences du vieillissement sur le statut thyroïdien ont été diversement appréciées. Les modifications du statut hormonal attribuées aux effets de l'âge sont le plus souvent la conséquence de pathologies ou traitements associés. Le contexte médical et nutritionnel y joue un rôle important.

- Les hormones thyroïdiennes :

La thyroxine (T4): est produite en totalité par la glande thyroïde. Sa concentration est un excellent reflet de la production thyroïdienne. La T4 circule dans le sang sous forme libre (0,02%) et liée aux protéines vectrices (albumine, trans thyréline et TGB).

La T3 : est l'hormone la plus active. La majorité de la T3 circulante (80% provient de la désiodation de la T4 au niveau des tissus périphériques (foie, rein, muscle, cerveau etc...) [41].

Le dosage de la FT3 et de la FT4 n'est donc justifié qu'en cas d'élévation ou d'abaissement de la TSH us.

- Si la TSH us est abaissée, l'élévation de la T4L permet de quantifier l'hyperthyroïdie. Seulement si la T4L est normale, il peut être nécessaire de doser la T3L afin de ne pas méconnaître une rare hyperthyroïdie à T3.
- Si la TSH us est élevée, la baisse de T4L confirme l'hypothyroïdie. Si la T4L est normale, il s'agit alors d'une hypothyroïdie infra clinique. Dans ce cas il n'y a pas lieu d'effectuer le dosage de T3 [39, 40,42].

- La calcitonine:

La calcitonine est le marqueur du cancer médullaire de la thyroïde et utilisée dans le dépistage et le suivi de ce cancer [43].

C'est le marqueur le plus spécifique et le plus sensible de cette variété de cancers pour le patient lui-même et pour les membres de la famille dans le cadre d'une enquête familiale ou en présence d'une néoplasie endocrinienne multiple [44, 45].

L'augmentation de la calcitonémie n'est pas spécifique du cancer médullaire de la thyroïde et peut s'observer dans d'autres circonstances. Les hyper calcitonémies sont soit tumorales, soit fonctionnelles liées à une hyperplasie des cellules C dites physiologiques ou réactionnelles.

Les principaux facteurs pouvant influencer un taux de calcitonine sérique sont l'insuffisance rénale chronique, l'hypergastrinémie, l'existence d'une autre tumeur endocrine et le tabac [38].

- La thyroglobuline :

C'est une glycoprotéine produite par des cellules folliculaires thyroïdiennes normales ou néoplasiques. Elle ne doit pas être détectée chez les patients ayant subi une thyroïdectomie totale. Sa présence dans le sérum signifie une persistance, récurrence de la néoplasie ou l'existence d'une métastase infra radiologique. En conséquence son dosage n'a aucune utilité dans l'exploration d'un nodule thyroïdien [46, 47, 48].

- Anticorps antithyroïdiens :

- AC anti récepteur de l'hormone thyroïdienne:

Ils se lient aux récepteurs de la TSH présents à la surface des thyrocytes. La majorité de ces AC se comportent comme des AC stimulants et constituent un marqueur diagnostique et pronostique de la maladie de Basedow et ils sont présents dans 90%. Dans de rares situations, ils développent une activité bloquante responsable d'hypothyroïdie avec hypotrophie de la glande.

La présence de ces AC à l'arrêt d'un traitement par antithyroïdiens, peut être prédictive de récurrence [49, 50].

- AC antithyroperoxydase (ATPO)

Ce sont généralement des immunoglobulines de type G (Ig G) dont les taux corrélés à l'abondance de l'infiltrat lymphocytaire thyroïdien, ils sont retrouvés dans la maladie de Hashimoto à des titres très élevés mais aussi dans les autres thyropathies auto-immunes (maladie de Basedow, thyroïdite atrophique, thyroïdite du post partum, thyroïdite auto-immune asymptomatique, etc...) [51].

b) Examens morphologiques

- L'ultrasonographie thyroïdienne :

Préparation du patient : demandé au patient de dégager son cou et en particulier d'enlever chaîne et collier.

Position du patient : l'examen échographique doit être toujours précédé d'un interrogatoire et d'un examen clinique sur un patient assis puis allongé dans la position de l'examen échographique (décubitus dorsal, cou en hyper extension). Sauf cas particuliers, si l'hyper extension du cou est insuffisante, on peut placer la tête plus basse que les épaules soit en abaissant la têtère de la table d'examen si elle est articulée, soit en plaçant un coussin sous épaules. Cette position est très inconfortable et difficile à conserver pendant tout l'examen. Elle ne peut être réalisée en cas d'insuffisance respiratoire.

Les coupes échographiques : les coupes de base sont les coupes longitudinale et transversale. Dans certains cas on peut s'aider de la coupe frontale (fig. 7).

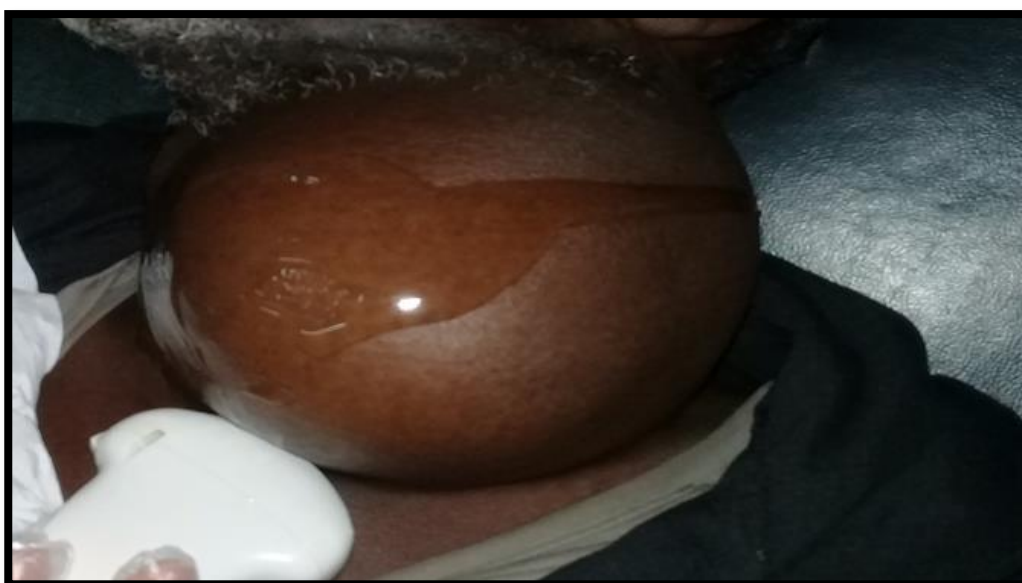

Figure 7 : Réalisation d'une coupe frontale : le faisceau ultrasonore, parallèle au plan du lit d'examen, aborde le lobe thyroïdien par sa face externe (Iconographie service d'imagerie HDM).

Technique d'examen: l'imagerie dynamique en temps réel est presque exclusivement employée, examen très sensible pour déceler les petits nodules non décelés à l'examen physique.

Le parenchyme thyroïdien présente une structure fine, il est superficiel généralement situé dans les deux premiers centimètres de profondeur, il est donc nécessaire de l'étudier à haute fréquence. L'échographie thyroïdienne a d'ailleurs débutée avec l'arrivée des sondes de 7,5MHZ, actuellement une fréquence de de plus de 10MHZ est nécessaire pour visualiser les microcalcifications des nodules qui constituent un des éléments de suspicion échographique de malignité. Les transducteurs actuels de très haute fréquence (10-13MHZ), à large bande, dédiés à l'échographie superficielle, conviennent parfaitement pour l'étude du parenchyme de la thyroïde. Le champ couvert par ces transducteurs dépend bien évidemment de leur taille. Trop grands, ils

sont difficiles à positionner chez les brévilignes. Plus petit, le champ couvert ne permet pas de mesurer un lobe en totalité dans son grand axe. La mesure de ce grand axe peut alors être réalisée soit en utilisant une sonde convexe de plus basse fréquence (sonde de type abdominal), éventuellement en s'aidant d'un coupleur ultrasonore (« poche à eau ») pour éloigner la sonde et bénéficier d'un champ utile suffisant (fig.8). Deux modalités permettent de bien mesurer la hauteur des lobes avec une sonde linéaire : mode « panoramique » et mode « pseudo-convexe ».

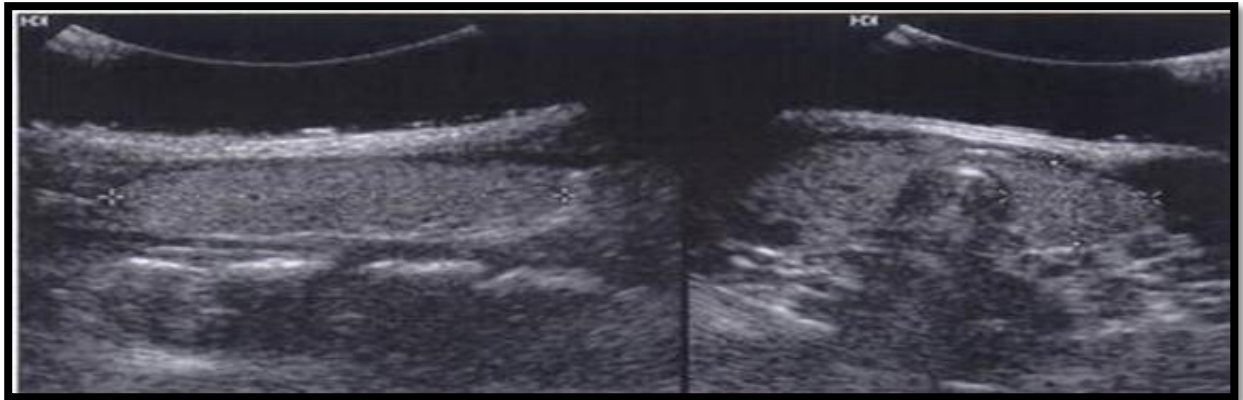

Figure 8 : Mesure des trois axes du lobe thyroïdien pour calcul du volume

Mesure des trois axes du lobe thyroïdien pour calcul du volume en utilisant une sonde convexe basse fréquence et un coupleur acoustique permettant la mesure du grand axe du lobe même lorsqu'il est hypertrophié.

Il est également utile de disposer d'une sonde convexe à petit rayon (sonde de type vasculaire) dont le faisceau divergent permet une bonne étude des régions sous thyroïdiennes en longitudinal. L'échographie doit permettre l'obtention d'image de grande qualité, qui puisse être affichées sur le moniteur avec une taille suffisante sans dégradation (qualité du zoom). Un module Doppler couleur est aussi indispensable.

Contenu minimal de l'examen échographique : L'Agence nationale pour le développement de l'évaluation médicale (ANDEM), devenue par la suite Agence nationale d'accréditation et d'évaluation en santé (ANAES), puis maintenant Haute Autorité de Santé (HAS), a indiqué dans deux de ses travaux le contenu souhaitable d'une échographie thyroïdienne à savoir :

- Indication de l'examen ;
- Sonde utilisée (7,5 mhz ou plus) ;
- Résultats (taille, épaisseur, contours et d'échostructure de chaque lobe et de l'isthme, en cas de nodule : nombre, taille, situation exacte, échostructure (mixte, solide, liquide)

échogénicité (iso, hyper, hypo ou anéchogène), netteté des contours, aspect du parenchyme adjacent, recherche d'adénopathies satellites, déviation trachéale, du caractère plongeant d'un goitre), schéma souhaitable,

- Conclusion : résumé descriptif synthétique sans conclusion histologique.

Echo-anatomie de la thyroïde :

L'échographie permet d'étudier les contours et le parenchyme (échostructure) de la glande thyroïde. Ainsi avec les appareils actuels on reconnaît de la superficie vers la profondeur :

- Le plan superficiel fait de deux bandes échogènes entourant une bande hypoéchogène;
- Le plan de l'aponévrose cervicale peu échogène;
- Le plan des muscles sterno-cléido-mastoïdiens, hypoéchogène de quelques millimètres d'épaisseurs allongées devant la face antérieure des lobes thyroïdiens ;
- La glande thyroïdienne, le tissu thyroïdien normal à une structure homogène finement échogène en bande régulière.

En coupe longitudinale (ou en légère oblique, selon le grand axe): les lobes latéraux apparaissent comme une structure ovoïde, plus ou moins allongée verticalement, à contours réguliers, soulignés d'une interface dense régulière. Son échostructure interne est fine, plus échogène que les muscles adjacents, homogène. Lors de la déglutition, il glisse librement entre les muscles sous hyoïdiens en avant, le muscle long du cou en arrière, qui le sépare des saillies des apophyses transverses des vertèbres cervicales (fig. 9).

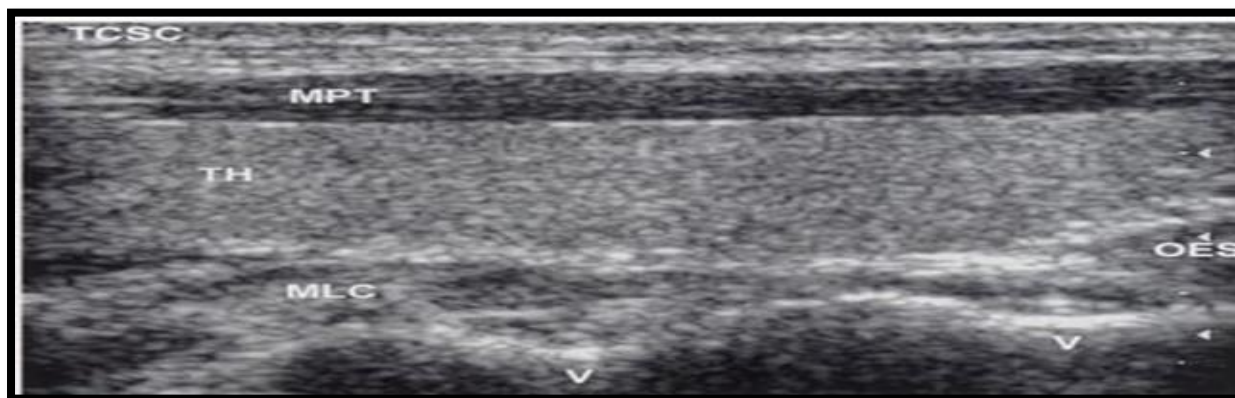


Figure 9 : Coupe longitudinale en mode B d'un lobe normal

TCSC : tissu cellulaire sous-cutané, MPT : muscles pré thyroïdiens (ou sous hyoïdiens), TH : lobe thyroïdien, MLC : muscle longus colli (long du cou), OES : œsophage, V : apophyses transverses des vertèbres cervicales.

En coupe transversal : le lobe thyroïdien est situé entre la clarté trachéale et l'axe vasculaire jugulo-carotidien en dehors. En arrière, le muscle long du cou est bien visible, de forme triangulaire à base externe. L'œsophage est souvent vu en arrière du lobe gauche. La manœuvre de Valsalva est parfois utile pour l'étude des veines, au Doppler la visualisation des artères thyroïdiennes supérieure et inférieure de chaque lobe thyroïdien est quasi-constante, de même que quelques signaux vasculaires sporadiques intra thyroïdiens. Les vitesses systoliques normales sont comprises entre 20 et 60cm/S.

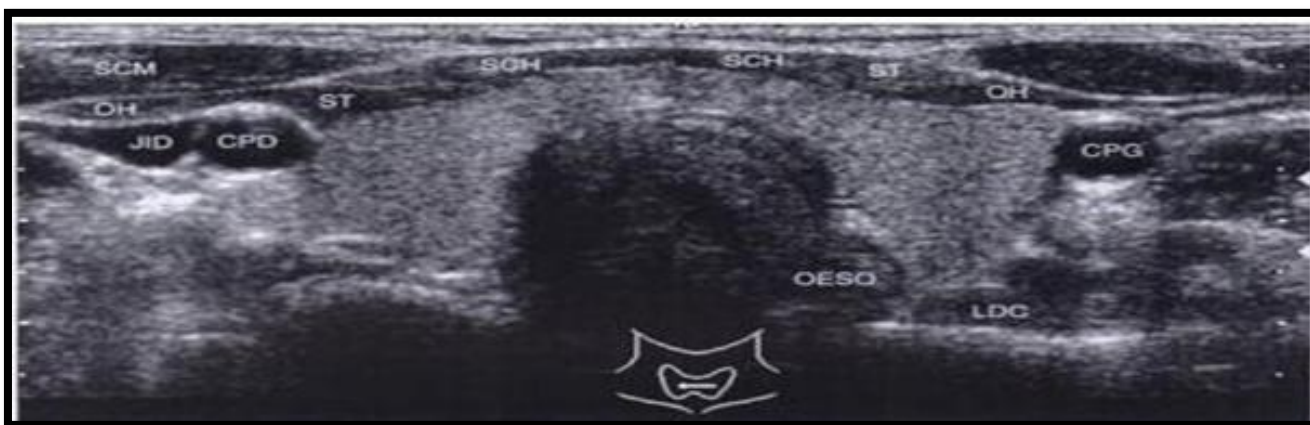

Figure 10 : Coupe transversale légendée en mode B passant par l'isthme.

SCM : sterno-cléido-mastoïdien, **SCH** : sterno-cléido-hyoïdien, **ST** : sternothyroïdien, **OH** : omohyoïdien, **LOC** : long du cou, **JIO** : jugulaire interne droite, **CPD** et **CPG** : carotide primitive droite et gauche.

L'isthme: est la partie rétrécie du parenchyme thyroïdien qui relie les deux lobes latéraux. Sa situation en hauteur est variable, expliquant les différentes formes de la thyroïde en H ou en U.

Son volume normal est inférieur à un centimètre. Il peut donc être négligé dans le calcul du volume thyroïdien, sauf s'il est hypertrophié. Empiriquement on constate que l'isthme a toujours un volume normal si son épaisseur est inférieure ou égale à 05 millimètres.

Lorsqu'il est hypertrophié, le volume de l'isthme doit être calculé et rajouté à celui des deux lobes.

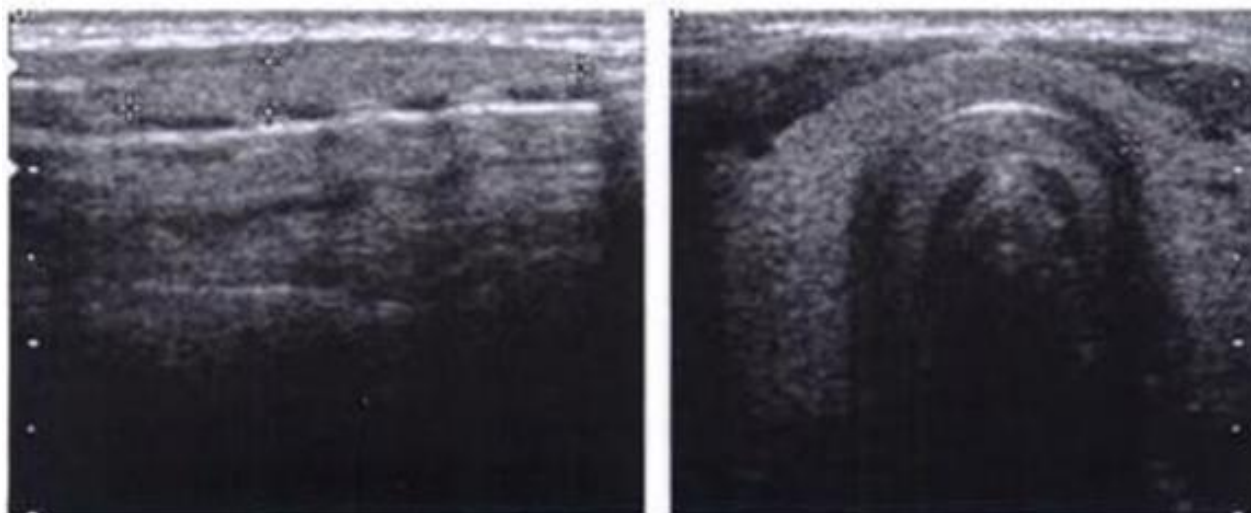


Figure 11 : Isthme normal en mode B : coupe longitudinale (a) et transversale (b).

Le lobe pyramidal ou pyramide de Lalouette est un prolongement supérieur de l'isthme, médian ou paramédian, présente chez environ 50% des sujets. Elle correspond au reliquat du tractus thyroglosse. Elle est visible à l'échographie chez 40% des sujets. Elle ne doit pas être confondue à une ectopie sus thyroïdienne qui n'est pas en continuité avec l'isthme.

Variantes anatomiques :

Les variantes anatomiques portent sur la forme, la taille et la situation de la thyroïde.

Variantes de forme :

Certaines glandes sont étirées en hauteur, de type longiligne (fig. 12), d'autres sont trapues, épaisses et larges (fig. 13).

Ces variations de forme expliquent que la mention dans le compte rendu échographique d'un seul ou même de deux diamètres est insuffisante pour apprécier une éventuelle anomalie pathologique de taille : goitre en cas d'excès, hypotrophie en cas d'insuffisance.

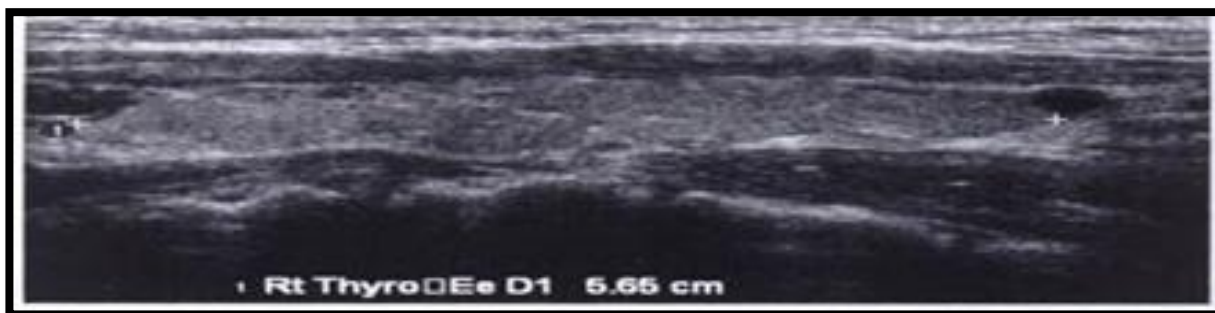

Figure 12 : Coupe longitudinale en mode « panoramique » d'un lobe développé en hauteur mais très fin.

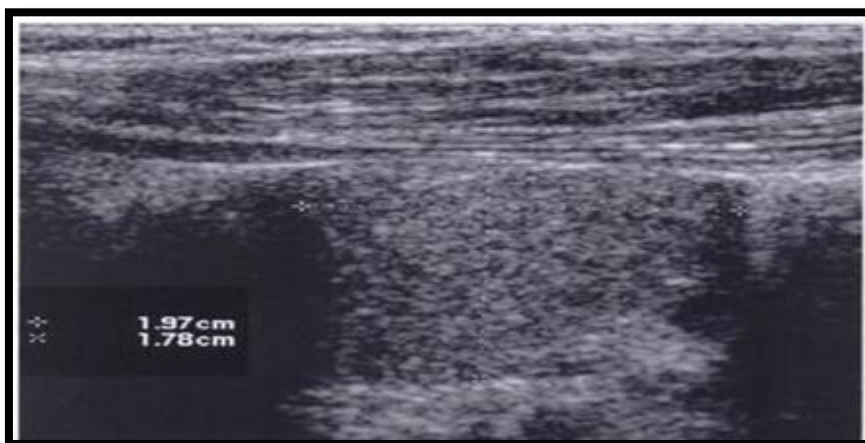


Figure 13 : Coupe longitudinale en mode B d'un lobe trapu, peu développé en hauteur mais épais.

Variations de taille :

Les valeurs normales du volume thyroïdien chez l'adulte sont variables selon les auteurs. La limite inférieure est voisine de 6cm^3 . La limite supérieure varie entre 20 et 40cm^3 . Une thyroïde de plus de 20cm^3 est toujours cliniquement trop bien palpable (ce qui correspond à la définition clinique du goitre selon l'OMS). Le volume thyroïdien normal chez l'enfant est rapporté fig. 14

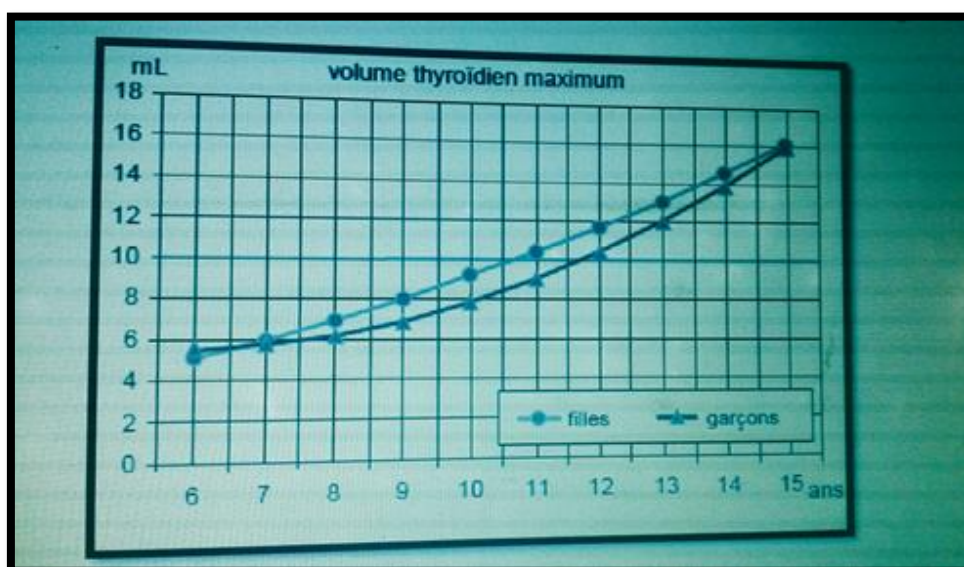


Figure 14 : Volume thyroïdien normal maximum de l'enfant d'après Delange [122].

La détermination du volume glandulaire s'obtient en additionnant celui des deux lobes et éventuellement celui de l'isthme, s'il est hypertrophié. On peut assimiler chaque lobe à un ellipsoïde de révolution dont le volume approché s'obtient par la formule : $V = (H \times L \times E) \times 0,52$, où H est la hauteur, L la longueur et E l'épaisseur.

Pour la mesure de la hauteur, il faut soit disposer d'une sonde de grande ouverture (parfois plus de 08cm), éventuellement en éloignant la sonde de la peau grâce à un matériel d'interposition (Reston) (fig. 15), soit d'un système dit « panoramique » qui permet de mesurer sur une seule

coupe une grande longueur (fig. 16). Les constructeurs proposent aussi un mode « pseudo-convexe» sur les sondes linéaires de haute fréquence qui permet d'élargir la largeur du champ utile par un décalage de phase électronique (fig. 17).

Si on ne dispose pas de nouveaux systèmes, on peut utiliser une sonde « abdominale » à basse fréquence, ce qui est tolérable car il ne s'agit pas d'étudier l'échostructure de la glande mais seulement d'en réaliser la mesure.

Les montages par juxtaposition de deux images sur le même écran sont à proscrire car trop imprécise (fig. 18).

Les asymétries de taille des lobes sont fréquentes et banales. Le lobe gauche est fréquemment plus petit que le droit. Un lobe dont le volume est inférieur à 3cm^3 correspond à une hypoplasie (fig. 19). L'absence complète d'un lobe correspond à l'agénie. Parfois cette définition du volume lobaire est la conséquence d'un processus pathologique acquis (thyroïdite chronique par exemple), on parle alors d'hypotrophie ou d'atrophie.

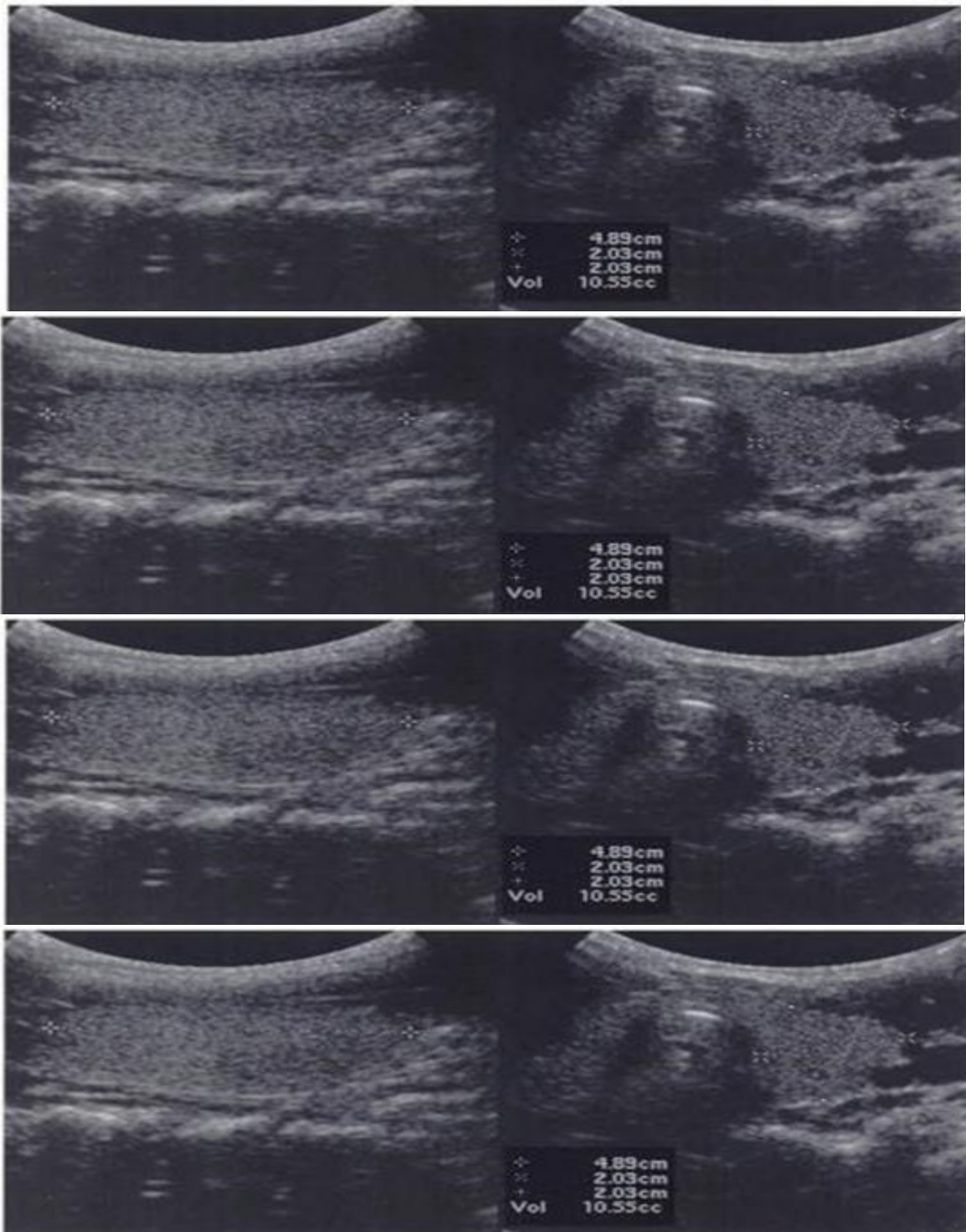


Figure 15 : Mesure du volume d'un lobe à l'aide d'une sonde convexe à large ouverture et d'un matériel d'interposition

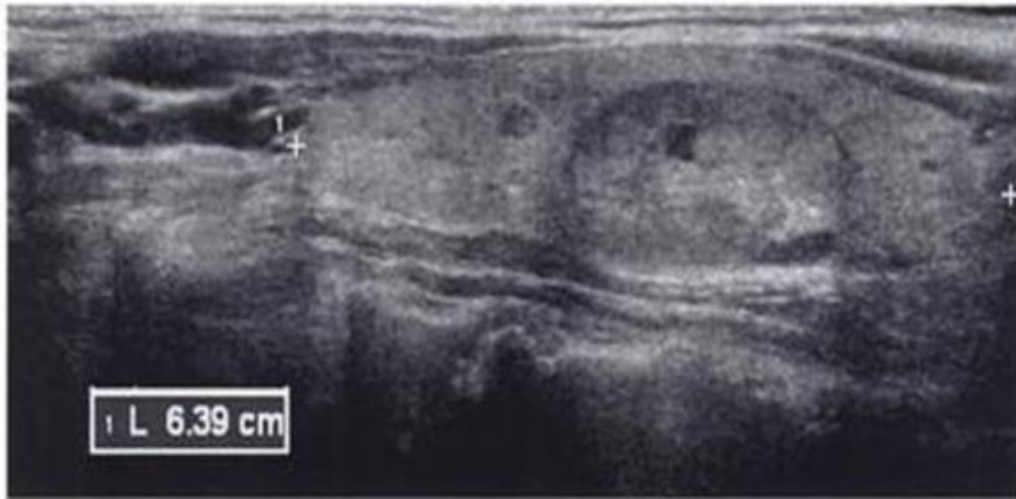


Figure 16 : Mesure de la hauteur d'un lobe avec un système panoramique

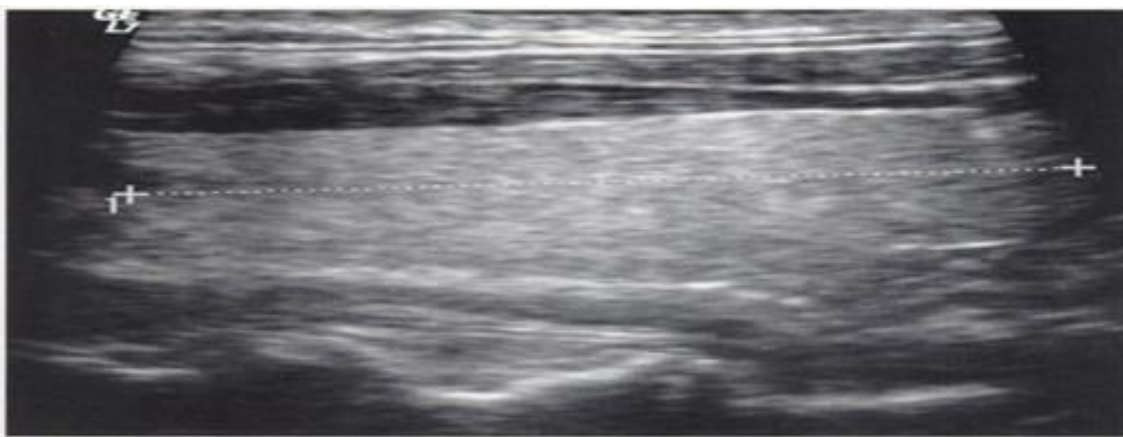


Figure 17 : Mesure de la hauteur d'un lobe en mode pseudo-convexe

Mesure de la hauteur d'un lobe en mode pseudo-convexe transformant le champ rectangulaire de la sonde linéaire en champ trapézoïdal élargissant électroniquement le champ utile au-delà de l'ouverture physique de la sonde.

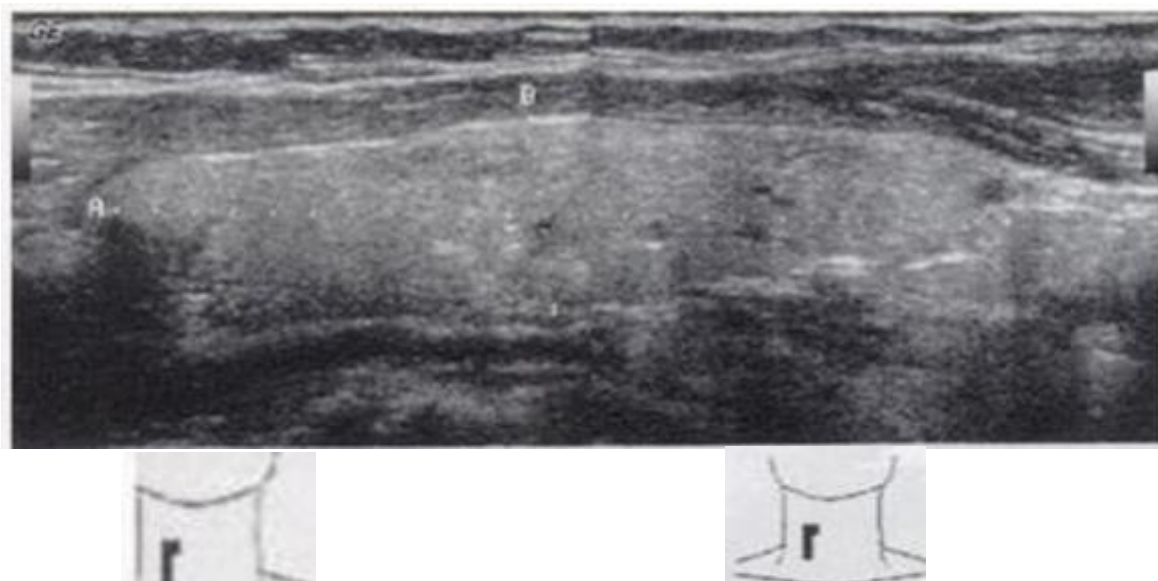


Figure 18 : Juxtaposition de deux coupes longitudinales en mode B pour mesurer la hauteur du lobe

Variations de situation:

Elles s'expliquent par l'embryologie [52]. Les anomalies de migrations constituent: les ectopies thyroïdiennes. Elles sont sus-thyroïdiennes (défaut de migration) ou sous-thyroïdiennes (excès de migration). On peut ainsi trouver du tissu thyroïdien ectopique de la base de la langue jusqu'au médiastin. Le goitre endothoracique est un goitre développé à partir d'une ectopie intra thoracique qui peut n'avoir aucune connexion avec le lobe sus jacent. Il est donc nécessaire de toujours rechercher un prolongement sus ou sous-thyroïdien au cours de toute échographie thyroïdienne

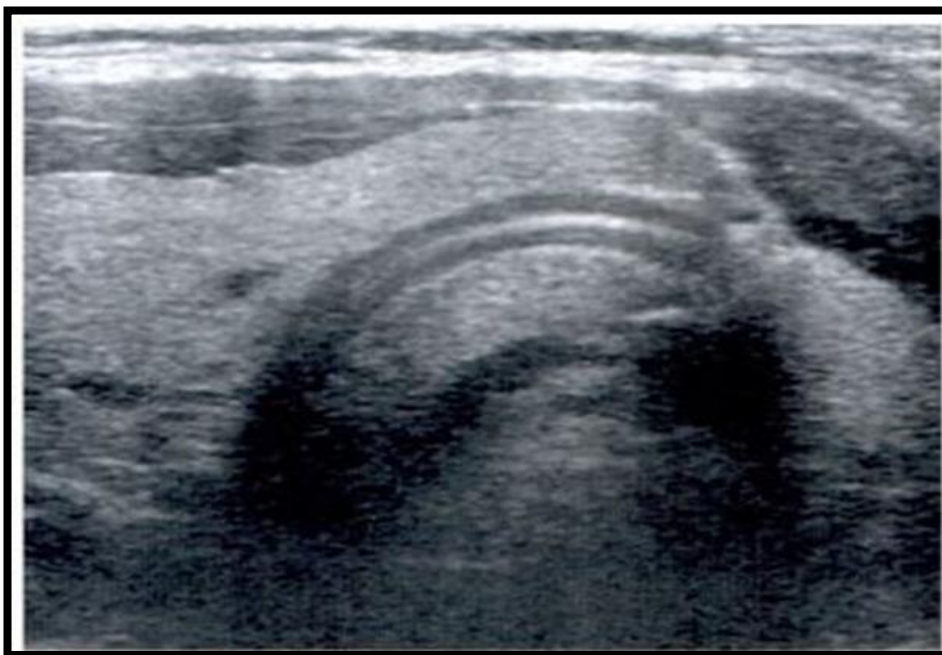

Figure 19 : Coupe transversale en mode B montrant une hypoplasie lobaire gauche. Le lobe droit et l'isthme sont normaux.

Toute échographie thyroïdienne doit donc inclure un balayage complet de la face antérieure du cou, de la mastoïde jusqu'au tronc brachio-céphalique. L'exploration systématique de l'espace infra thyroïdien ne peut être réalisée en coupe longitudinale que grâce à un transducteur micro convexe (de type vasculaire superficiel ou, à défaut de type endocavitaire).

Le compte rendu d'une échographie thyroïdienne normale devrait indiquer au minimum :

- **Le volume glandulaire calculé**
- **Le niveau d'échogénicité glandulaire**
- **L'absence de tissu thyroïdien ectopique visible**
- **L'absence d'adénopathie cervicale (les ganglions d'aspect normal ne sont pas signalés).**

Sémiologie des lésions

Les goitres :

Le goitre est une hypertrophie diffuse du corps thyroïdien [53].

Sur le plan radiologique on parle de goitre pour un volume thyroïdien mesuré en échographie supérieur à 16ml chez l'adolescent, 18ml chez la femme et de 20ml chez l'homme (volume des deux lobes et éventuellement de l'isthme) [54,55].

Cette définition volumétrique du goitre n'est pas toujours en corrélation avec la définition clinique prônée par l'OMS. Or que l'échographie donne deux notions qui méritent d'être retenues à savoir une thyroïde palpable n'est pas obligatoirement un goitre et un goitre n'est pas obligatoirement palpable.

Le goitre peut représenter toute la pathologie thyroïdienne, goitre simple, endémique ou multinodulaire ou n'en être qu'un aspect (thyroïdite, hyperthyroïdie, hypothyroïdie) [56, 57, 58,59].

L'étude sémiologique consiste en l'appréciation du volume thyroïdien, de la répartition de l'hyperthyroïdie, de la topographie, des contours, de l'échostructure et du retentissement sur les structures de voisinage.

- Le volume : très variable selon le sexe et l'âge ;
- La répartition de l'hyperthyroïdie : qui peut concerner les deux lobes (goitre symétrique) ou un seul (goitre asymétrique) (fig. 20). L'isthme et la pyramide de Lalouette peuvent être concernés.

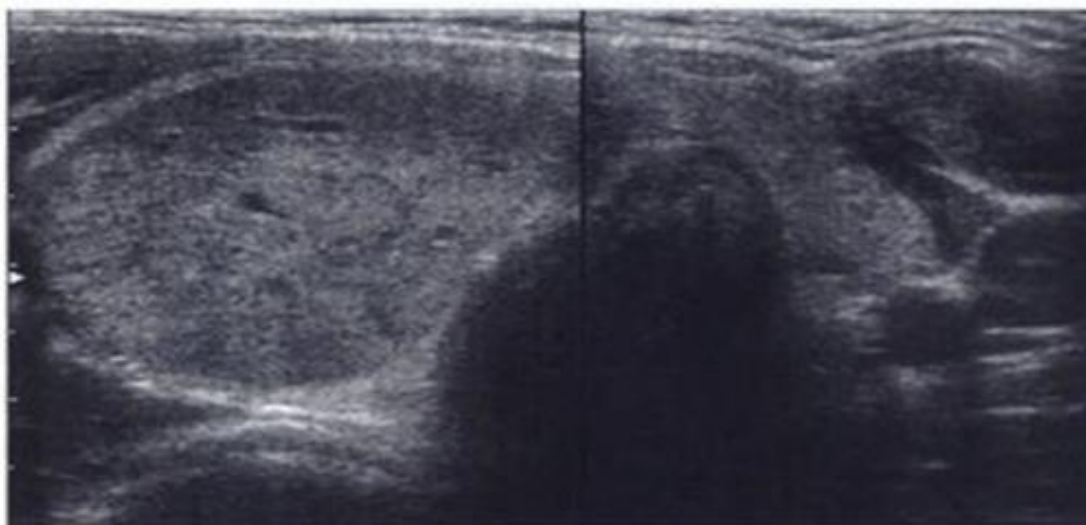


Figure 20 : Coupes transversales de chaque lobe en mode B : asymétrie de volume des deux lobes.

- La topographie : selon sa localisation on décrira :
- Un goitre cervical (orthotopique) ;
- Un goitre plongeant ou retrosternal, correspondant à l'extension basse vers le thorax d'un goitre initialement cervical ;
- Un goitre endothoracique qui, au sens propre du terme est un goitre développé sur une ectopie thyroïdienne endothoracique, donc sans connexion avec le parenchyme cervical [60];
- L'échostructure : va permettre une classification d'intérêt étiologique. On distingue les goitres homogènes qui peuvent être isoéchogènes ou hypoéchogènes, les goitres hétérogènes nodulaires et les goitres des dysthyroïdies, dans ce dernier cas l'analyse sémiologique échographique devra tenir compte du contexte clinique disponible (hyper ou hypothyroïdie, thyroïdites, post partum, inflation iodée, traitements pouvant agir sur la thyroïde);
- Le retentissement sur les organes de voisinage, le plus important à préciser est la position de la trachée (fig. 21) qu'un goitre très asymétrique dévie latéralement, les gros vaisseaux jugulo-carotidiens sont refoulés en dehors.

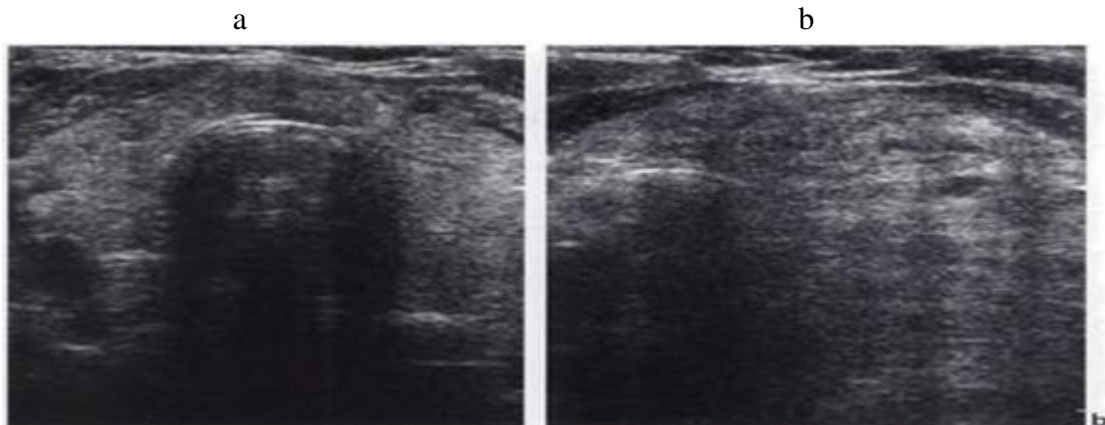


Figure 21 : Déviation trachéale par un nodule isthmolobaire gauche : la trachée est centrée au-dessus du nodule (a), déviée vers la droite au niveau du nodule (b).

Technique d'examen:

Le volume du goitre est parfois trop important pour être mesuré avec les sondes habituelles.

Il faut alors s'aider des techniques de balayage panoramique ou utiliser une sonde abdominale, éventuellement avec des coupleurs acoustiques (poche à eau ou Reston).

Les sondes micro convexes permettent de visualiser les prolongements rétrosternaux et les nodules plongeants.

Les nodules:

Cliniquement, un nodule est diagnostiqué à l'inspection lorsqu'il est très volumineux ou à la palpation lorsqu'il est palpable.

A l'échographie un nodule est visible selon trois mécanismes:

- Son caractère acoustique par rapport au tissu adjacent (fig. 22)

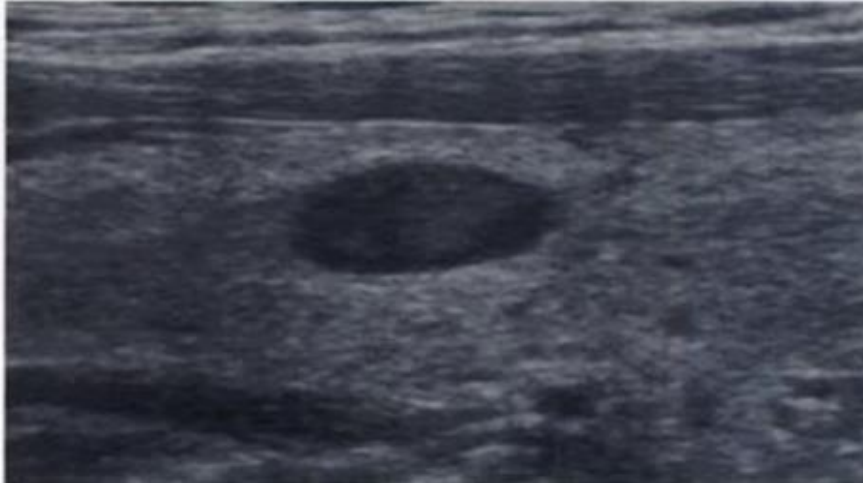


Figure 22 : Coupe longitudinale en mode B d'un nodule hypoéchogène à fort gradient.

- Le syndrome de masse qu'il détermine, notamment en déformant les contours de la glande (fig. 23)

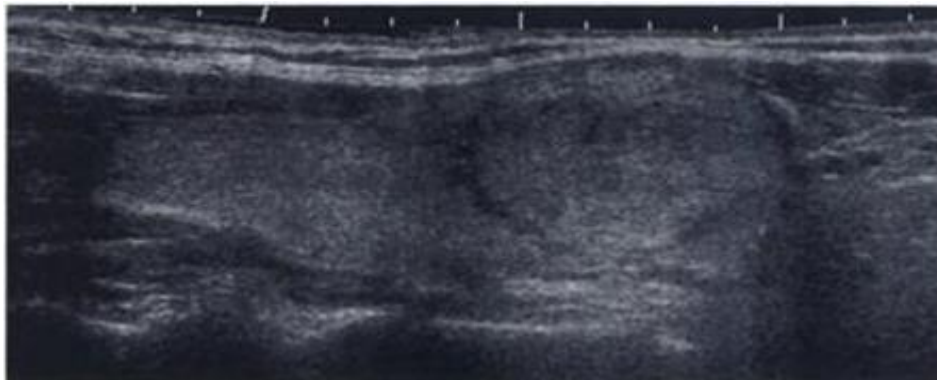


Figure 23 : Coupe longitudinale en mode B panoramique d'un volumineux nodule déformant le contour antérieur du lobe

- Par le refoulement qu'il détermine sur les vaisseaux intra thyroïdiens, ceux-ci étant déviés de leur trajet normal
- par le nodule: c'est l'encorbellement vasculaire (fig. 24).

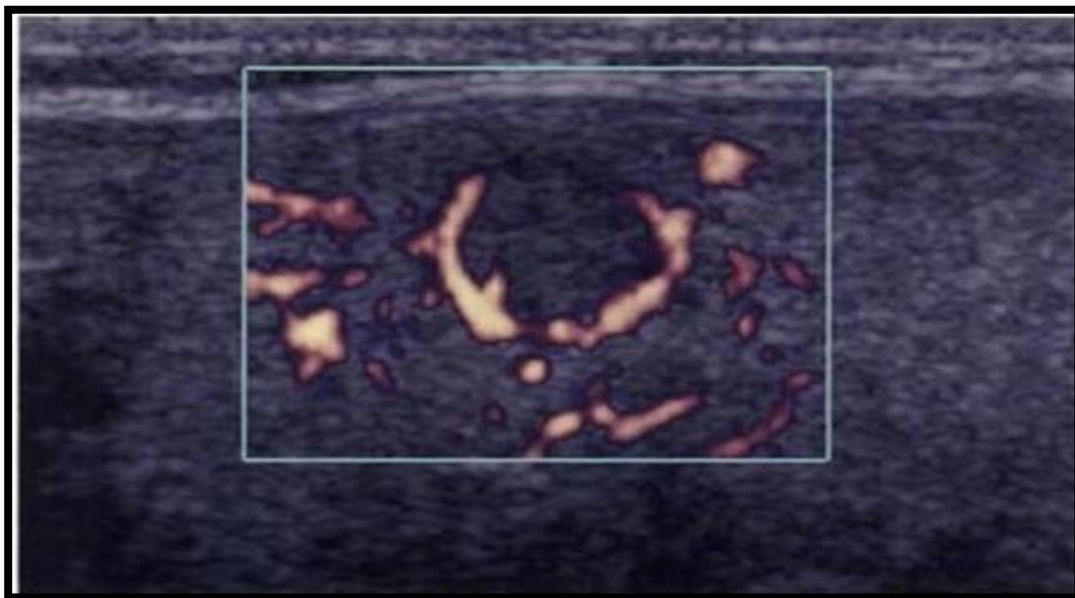


Figure 24 : Coupe longitudinale mode énergie : encorbellement vasculaire à la périphérie du nodule.

Sémiologie échographique d'un nodule :

Un nodule se définit échographiquement par :

Sa localisation : précise dans le lobe, numérotation (schéma); il doit accompagner tout compte rendu échographique pour nodules [61]

Sa taille : exprimée en centimètre, trois diamètres et volume

Son échostructure : c'est le caractère solide ou liquide du nodule :

- Nodule liquidien « pur » : une formation est dite liquidienne pure si elle remplit les conditions suivantes : vide d'écho avec les régulations standards, sans paroi propre ou à contours nets, avec un renforcement postérieur, avasculaire en écho-Doppler;
- Nodule solide avec vascularisation interne ;
- Nodule mixte avec une phase liquidienne et une phase solide

Son échogénicité : elle ne concerne que les nodules solides ou mixtes. Elle s'apprécie par rapport au parenchyme sain adjacent. On distingue ainsi les nodules hyper, iso ou hypoéchogènes.

En cas d'hypoéchogénicité, il est alors nécessaire de la comparer à l'échogénicité des muscles pré thyroïdiens. Si elle reste supérieure à celle des muscles, il s'agira d'un nodule modérément hypoéchogène. Dans le cas contraire, si l'échogénicité du nodule est non seulement inférieure à

celle du parenchyme thyroïdien mais également à celle des muscles alors il s'agira d'une forte hypoéchogénicité.

Globalement les nodules hypoéchogènes sont les plus nombreux (40%) puis les nodules hyperéchogènes (20%) et les nodules isoéchogènes (3 à 28%) [62, 63, 58].

Les nodules mixtes représentent environs le 1/3 des nodules thyroïdiens [64].

Il peut alors exister une phase liquidienne dont l'importance est à noter, effet si elle représente au moins 2/3 du volume, il s'agit presque constamment d'une lésion solide bénigne nécrosée [64].

Ses contours : réguliers ou non (anguleux, micro lobulés)

Limites : (halo complet ou non), contact éventuel avec la capsule

Forme : la grande majorité des nodules thyroïdiens se présente avec un grand axe parallèle au grand axe du lobe (forme régulière ou ovale). Il faut signaler ceux dont le grand axe est perpendiculaire (forme irrégulière) car ce signe aurait une certaine valeur de suspicion de malignité [65].

Calcifications : microcalcifications, macrocalcifications (centrales ou périphériques)

Vascularisation au Doppler : on distingue quatre types de vascularisation [66]:

- Absence de vascularisation intra nodulaire ;
- Vascularisation uniquement périphérique ;
- Vascularisation mixtes, périphérique et intra nodulaire ;
- Vascularisation intra nodulaire prédominante (centrale).

Pour les auteurs le type IV est le plus suspect. Toutefois, ces aspects se rencontrent aussi en cas de nodule chaud (hyper fixant à la scintigraphie) [52].

Doppler pulsé :

Pour certains auteurs, l'existence de shunts artério-veineux intra nodulaires (qui se traduisent par une augmentation des vitesses diastoliques donc par une diminution de l'index de résistance) serait un élément de suspicion de malignité fiable [67].

Pour d'autres, au contraire, un index de résistance inférieur à 0,75 serait en faveur d'un nodule bénin [54].

Pour de nombreux auteurs, le Doppler pulsé est peu utile pour différencier les nodules bénins des nodules malins [68].

Score élastographique : permet d'évaluer la dureté d'un nodule. L'élastographie relative (de contrainte) permet d'évaluer sa rigidité par rapport au tissu sain avoisinant. L'élastographie transitoire (shear waves) permet une quantification chiffrable.

Signes indirects de malignité: ganglions spécifiques ou envahissement des organes de voisinage.

Arguments de bénignité d'un nodule : les nodules kystiques purs ou presque purs, nodules solides hyperéchogènes à contours nets, entourés d'un halo hypoéchogène complet, absence d'hypervascularisation au Doppler et absence d'adénopathie latéro-cervicale [69, 64, 70].

Arguments échographiques de suspicion de malignité : ces arguments reposent sur l'aspect du nodule et sur des signes locaux régionaux.

- **Aspect du nodule :**

- Echostructure : les nodules solides sont plus suspects que les nodules liquides ;
- Echogénicité : hypoéchogénicité marquée ;
- Contours irréguliers ;
- Forme irrégulière : les nodules plus épais que large ou plus épais que long [71];
- Vascularisation : la valeur prédictive du type de vascularisation est assez faible dans de nombreuses études [67, 53,68];
- Dureté en élastographie

En dehors de microcalcifications qui seraient plus évocatrice du cancer de type papillaire, l'échographie ne permet pas de distinguer les différents types de cancer à forme nodulaire.

- Les signes locorégionaux : il s'agit des signes d'envahissement des structures adjacentes et des adénopathies.
- Envahissement local : les cancers superficiels peuvent envahir la capsule thyroïdienne et les tissus adjacents. La ligne fine, hyperéchogène, qui matérialise à l'échographie la capsule thyroïdienne est interrompue par le nodule qui se prolonge dans les parties molles pré thyroïdiennes, c'est un signe d'une très grande valeur mais assez rare.
- Adénopathie satellites : l'échographie thyroïdienne est la technique d'imagerie la plus sensible pour mettre en évidence les ganglions cervicaux. C'est aussi une des méthodes les

plus spécifiques pour distinguer le ganglion normal de l'adénopathie métastatique [54, 72, 65, 73, 74].

Trois caractéristiques séparent l'adénopathie du ganglion normal :

- La forme : le ganglion normal est fusiforme, l'adénopathie est arrondie ;
- Le hile: est visible dans un ganglion normal, il est effacé dans les adénopathies;
- La vascularisation est centrale, hilare dans le ganglion normal, diffuse ou périphérique dans l'adénopathie.

Certains aspects sont très évocateurs d'une métastase ganglionnaire d'un cancer thyroïdien de type papillaire :

- Aspect partiellement ou totalement kystique d'un ganglion
- Présence de microcalcifications intra ganglionnaires.

L'échographie permet également de guider la ponction des nodules pour étude cytologique [75].

Le score TIRADS : crée par Horvath puis défini selon une autre méthode par Park en 2009, score 1 à 5 permet d'évaluer le risque de malignité et propose une conduite à tenir.

- **Score 1** : normal ;
- **Score 2** : bénin, kyste simple, macrocalcification isolée, nodule spongiforme isoéchogène avasculaire, thyroïdites subaiguës typiques (plages nodulaires hypoéchogènes centripètes) ;
- **Score 3** : très probablement bénin : nodule isoéchogène sans aucun signe de suspicion;
- **Score 4A** : risque faible de malignité, nodule isoéchogène avec une ou des macrocalcifications ou une vascularisation centrale, nodule hypoéchogène solide sans autre signe de suspicion;
- **Score 4B** : risque intermédiaire de malignité : nodule hypoéchogène solide avec macrocalcifications ou avec vascularisation centrale ou diffuse;
- **Score 4C** : risque élevé de malignité : un ou deux des signes de suspicion ;
- **Score 5** : très probablement malin, la catégorie 5 correspond à trois ou cinq signes de suspicion ou à la présence d'une adénopathie métastatique.

Les hyperthyroïdies :

Elles sont dominées par la maladie de Basedow. L'échographie montre en général une augmentation globale et modérée du volume thyroïdien (inférieur ou égal à 60ml), ainsi qu'une

hypoéchogénicité du parenchyme thyroïdien surtout dans les formes initiales, pouvant associer à des fines régulations. Il existe une hypervascularisation diffuse au Doppler couleur. Les artères thyroïdiennes sont augmentées de calibre et au Doppler pulsé, les vitesses systoliques sont très élevées, le plus souvent supérieures à 60 cm/s.

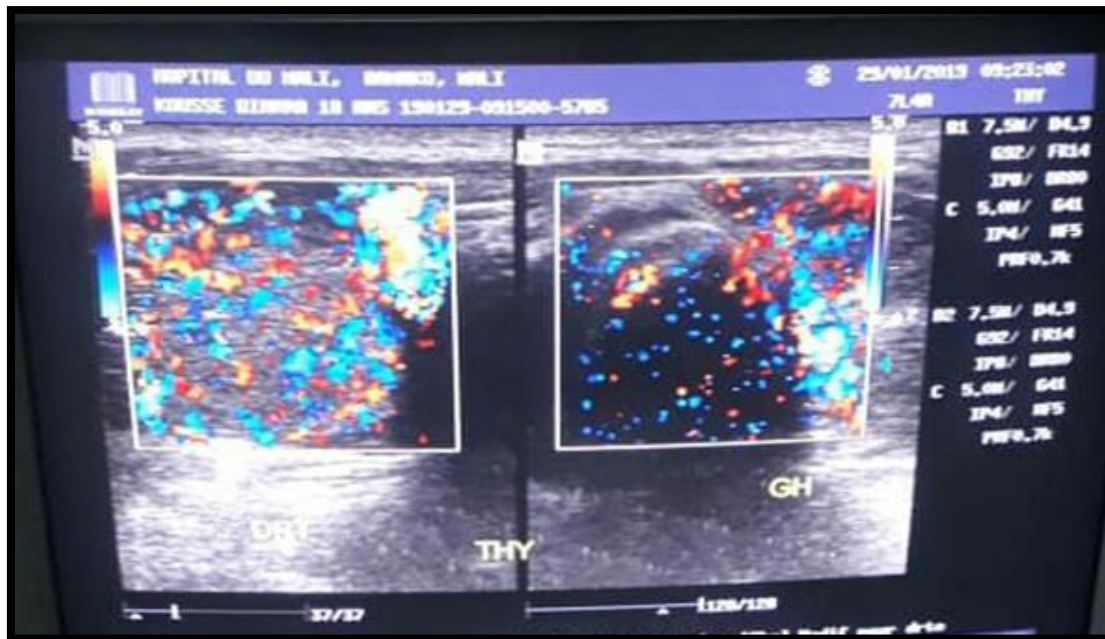


Figure 25 : maladie de Basedow en mode Doppler couleur : hypervascularisation du parenchyme thyroïdien (Iconographie service d'imagerie HDM).

Les thyroïdites :

L'échographie n'a qu'un rôle de complément de diagnostic, le contexte clinique et biologique étant souvent évocateur. L'hypoéchogénicité est la caractéristique principale commune à ces diverses affections à l'échographie. Ainsi on distingue par ordre de fréquence décroissante :

- Les thyroïdites lymphocytaires ;
- La thyroïdite subaiguë ;
- La thyroïdite aiguë ;
- Et la thyroïdite fibreuse

Les thyroïdites lymphocytaires :

Elles se présentent soit sous une forme chronique (maladie de Hashimoto), soit une forme subaiguë (thyroïdite silencieuse et thyroïdite du post partum).

La maladie de Hashimoto: c'est une maladie auto-immune, elle s'associe ou non à une hypothyroïdie. En échographie la glande est diffusément hypoéchogène, hétérogène avec des

septas hyperéchogènes. On peut observer des pseudo-nodules de thyroïdite que l'on distingue d'un « vrai » nodule par l'absence de syndrome de masse dans les différents plans de l'espace et l'absence d'encorbellement vasculaire. L'échographie permet aussi d'apprécier le volume de la glande et en suit l'évolution éventuelle vers l'atrophie. Il existe des thyroïdites de Hashimoto avec nodule devant faire évoquer une origine maligne, notamment une lymphomatose.

La thyroïdite subaiguë de De Quervain ou thyroïdite granulomateuse : volontiers saisonnière (automne et printemps), la maladie de De Quervain est une affection se développant dans un contexte viral (épisode rhinopharyngé banal). Cliniquement le diagnostic est évoqué devant des douleurs cervicales antérieures associées à un syndrome inflammatoire biologique et à une TSH basse au stade initial. L'échographie retrouve des zones hypoéchogènes disposées irrégulièrement classiquement en situation antéro-externe. Au Doppler, les zones hypoéchogènes sont peu vascularisées, voire avasculaires [68]. Une hypothyroïdie séquellaire est parfois décrite [65].

La thyroïdite aiguë :

Elle peut prendre deux aspects :

- Non collectée, il s'agit d'une zone hypoéchogène, solide, localisée, mais mal limitée;
- Collectée, c'est une image nodulaire à centre liquide et paroi épaisse.

Le passage de la sonde est douloureux ; l'agent causal est bactérien [61], viral, mycosique ou parasitaire [71]. La portée d'entrée est le plus souvent ORL (fistules) [76], mais aussi hématogène.

La thyroïdite fibreuse de Riedel: c'est une forme rare de thyroïdite caractérisée par une fibrose glandulaire invasive. L'échographie montre un parenchyme déstructuré, très hypoéchogène hétérogène, dur à l'élastographie, avec un caractère invasif dans les structures adjacentes et la présence d'adénopathies.

Radiographie thoracique et cervicale simple (figure 26A, 26B, 26C):

La radiographie cervico-thoracique n'est pas actuellement un examen systématique. Il permet de voir le retentissement du goitre sur la trachée en montrant [77, 78]:

- Des calcifications qui sont suspectes de malignités;
- Une approximation de l'importance d'un goitre plongeant;
- Des métastases pulmonaires;
- Des déviations ou compression de la trachée.

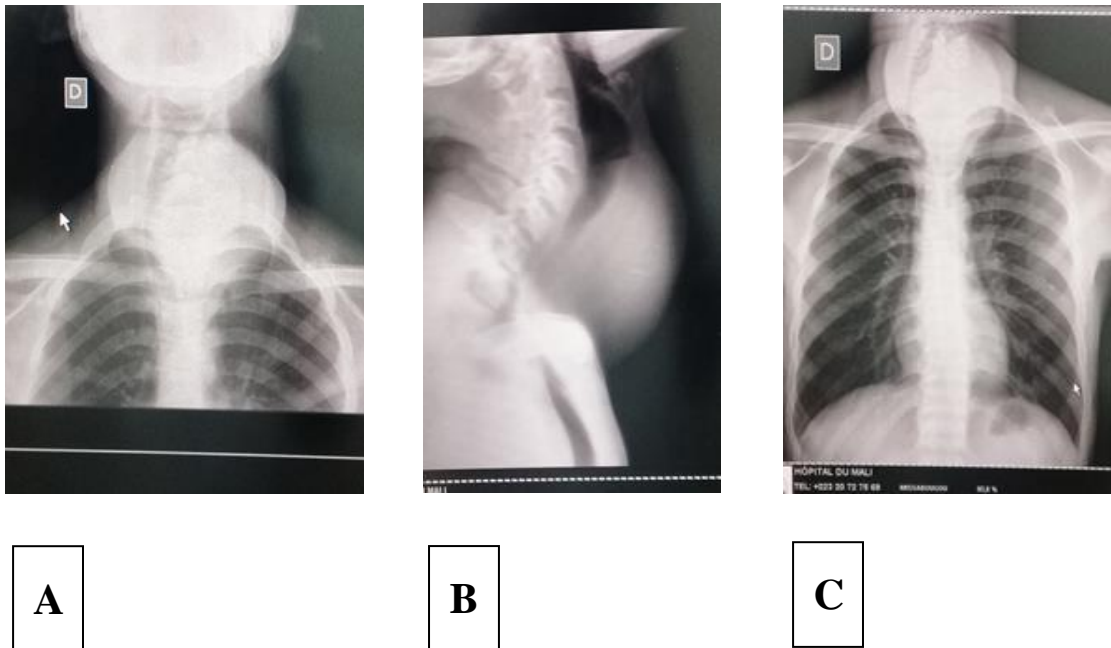


Figure 26 :Radiographie cervicale face (A) et profile (B) avec radiographie du thorax de face (C) : Goitre plongeant, compressif au niveau du médiastin supérieur et exerçant un effet de masse sur la trachée qui est refoulé à droite (Iconographie service d'imagerie HDM).

Un examen ORL : La laryngoscopie complète l'information sur le syndrome compressif cervical, en montrant soit une paralysie des cordes vocales, unilatérale plus rarement bilatérale, soupçonnée déjà sur l'existence de troubles respiratoires importants, soit une déformation de la paroi laryngo-trachéale.

La tomодensitométrie (TDM) cervico-thoracique :

Le scanner cervico-thoracique est un examen morphologique donnant des renseignements précieux sur l'extension du goitre plongeant et le retentissement d'un volumineux goitre sur les éléments du cou: la trachée, l'œsophage, les carotides et les veines jugulaires dans le cadre du bilan d'extension ou de surveillance des cancers différenciés [79,80].

La technique doit alors être rigoureuse : scanner cervico-thoracique, spiralé ou hélicoïdal, en coupe fine, avec ou sans injection de produits de contraste. En fonction de la nécessité d'apprécier la position des vaisseaux, une reconstruction tridimensionnelle peut être réalisée [81, 82].

L'imagerie par résonance magnétique (IRM) [82, 83] :

Elle donne une étude morphologique fine du goitre et de ses rapports avec les éléments médiastinaux. Les meilleurs renseignements sont fournis par les coupes frontales, mais les coupes axiales et sagittales sont également nécessaires. Malgré son excellent contraste tissulaire, l'IRM ne peut pas différencier une lésion bénigne d'une lésion maligne. L'étude du rehaussement est également peu contributive, de plus la faible fréquence des cancers thyroïdiens contrastent avec celles des pathologies nodulaires bénignes, sans oublier le coût élevé de cette exploration.

Cependant certaines indications « indiscutables » se dégagent :

- Bilan d'extension endothoracique des goitres volumineux;
- Recherche de récurrences tumorales post chirurgicales;
- Contre-indication à la TDM.

c) Examens fonctionnels :

- **La scintigraphie thyroïdienne :** Permet d'obtenir une cartographie une image fonctionnelle de la glande. Elle permet de visualiser la glande et de mettre en évidence des anomalies morphologiques [84].

La scintigraphie a été la grande méthode d'imagerie de la thyroïde du début des années soixante au milieu des années quatre-vingt et selon ses résultats le chirurgien décidait de la conduite à tenir et considérait généralement que tout nodule froid non affaissé à la cytoponction devait être opéré. Puis son influence a lentement décliné avec l'avènement de l'échographie et de la cytoponction [85, 86], ce qui a permis au chirurgien de sélectionner les patients devant être opérés de ceux pouvant être surveillés [87].

La résolution de la scintigraphie dans la détection des nodules thyroïdiens est de 5mm [44], ce qui explique certaines discordances entre l'échographie et la scintigraphie.

En effet, l'échographie met en évidence des nodules infra centimétriques scintigraphiquement invisibles.

L'examen est actuellement réalisé à l'aide d'un gamma caméra et les isotopes les plus utilisés sont : l'iode 131, l'iode 123, le technétium 99 métastatique (technétium 99m) et le thallium 201.

- **L'iode 131 :** à l'intérêt de son faible coût et de son stockage aisé, en revanche il entraîne une irradiation non négligeable qui le fait réserver actuellement aux indications thérapeutiques.
- **L'iode 123 :** est cher, mais constitue le traceur idéal en raison de sa demi vie courte de son

irradiation cent fois inférieure à celle de l'iode 131. Il n'est pas utilisé en routine clinique, il est préconisé chez l'enfant car il est indiqué, pour la détection thyroïdienne, en cas d'ectopie thyroïdienne ou de troubles de l'hormonosynthèse chez le nouveau-né et chez l'enfant hypothyroïdien.

- **Le technétium 99 m** : est plus souvent utilisé en raison de son faible coût, de sa disponibilité, même si les images apparaissent moins performantes.
- **Le thallium 201** : peut-être couplé au technétium et la divergence froid-technétium/ chaud-technétium est en faveur d'un cancer, cependant les thyroïdites et les adénomes folliculaires fixent également le thallium ce qui limite la portée des informations données par ce couplage.

La scintigraphie thyroïdienne a permis de séparer les trois grands types d'hyperthyroïdies : diffuse (maladie de Basedow), focale (adénome toxique, goitre nodulaire toxique) et à fixation basse (les thyroïdites). En isolant les nodules « chauds » (avec le risque de passage à la toxicité), des nodules « froids » (avec le risque de cancer) [78].

➔ **Les indications [79] :**

- Dans le cadre d'un bilan d'hyperthyroïdie afin de définir si cette pathologie est associée à une glande thyroïde normale ou à une thyroïde augmentée de volume (maladie de Basedow), ou s'il existe une zone hypercaptante associée ou non à une extinction du reste de la glande thyroïde (adénome toxique).
- Elle doit être réalisée en présence d'un nodule palpable ou d'un nodule échographiquement supérieur à 1cm (car la scintigraphie ne permet pas de détecter les nodules infra centimétriques).
- Dans le cadre de la surveillance d'un cancer thyroïdien.

➔ **Les contre indications et limites :**

- La grossesse est une contre-indication à l'emploi des radio-isotopes in vivo;
- En cas d'allaitement maternel, une interruption temporaire est conseillée en raison de passage des isotopes dans le lait;
- Chez le jeune enfant, quand l'examen est inévitable, de faible dose doit être employées;
- La saturation de la thyroïde par un apport exogène d'iode ou une opothérapie substitutive

constitue la principale limite de l'examen à l'origine de document scintigraphiquement non interprétable.

Actuellement, la scintigraphie thyroïdienne à une place très modeste dans la stratégie préopératoire du chirurgien. Elle permet de mieux comprendre le mécanisme d'une hyperthyroïdie mais cette information est peu utile pour les chirurgiens. Certains groupes chirurgicaux ne réalisent pas de scintigraphie alors que d'autres l'utilisent de façon sélective en préopératoire [80, 87].

d) Un bilan préopératoire

Il est effectué systématiquement avant chaque opération.

Il comporte :

- Numération formule sanguine (NFS) ;
- Vitesse de sédimentation (VS) ;
- Créatininémie ;
- Glycémie ;
- Groupage sanguin (ABO+ Rhésus) ;
- Temps de saignement (TS), temps de coagulation (TC) et temps de céphaline kaolin (TCK) ou activé (TCA).

Au terme de ce bilan le patient est vu par les anesthésistes qui établissent un protocole d'accord pour l'anesthésie générale.

e) Un examen anatomopathologique de la pièce opératoire [88]

Il a pour objectif de confirmer la bénignité ou la malignité du goitre. Il se fait en post opératoire.

La classification anatomopathologique des goitres nodulaires permet de distinguer des adénomes hyperplasiques, colloïdes, kystiques, trabéculaires et tubulaires, et enfin des adénomes à cellule de Hürthle.

2.6. Les moyens thérapeutiques

Ce sont essentiellement : L'hormonothérapie thyroïdienne substitutive à vie (Lévothyrox, L Thyroxine) pour freiner la TSH est le traitement le plus classique du goitre surtout hypothyroïdien.

L'iode radioactif, les médicaments à action antithyroïdienne; les antithyroïdiens de synthèse (dans les goitres avec hyperthyroïdie); l'iode stable (lugol) n'est plus préconisé; les corticoïdes et le lithium.

La chirurgie thyroïdienne : elle constitue un traitement radical et est indiquée devant les goitres volumineux compressifs, devant un caractère clinique suspect du nodule (consistance dure, caractère fixe, adénopathies suspectes, augmentation rapide du volume). Pour beaucoup, la thyroïdectomie subtotale constitue le traitement de la maladie de Basedow après retour à l'euthyroïdie.

III. METHODOLOGIE

1. Type et période d'étude

Il s'agissait d'une étude prospective avec recueil de données rétrospectives allant de septembre 2017 au juin 2018, soit une période de 10 mois.

2. Lieu d'étude

Elle était déroulée dans les services d'imagerie médicale et de médecine et d'endocrinologie de l'hôpital du Mali.

3. Echantillonnage

Pendant la période d'étude 707 patients ont été adressés aux services pour bilan thyroïdien, seuls 170 patients ont pu répondre à nos critères d'inclusions.

↳ Critères d'inclusions :

Tous les patients de tout âge et de tous sexes initialement traités pour pathologie thyroïdienne et ayant consultés, référés ou hospitalisés pour pathologie thyroïdienne, une échographie thyroïdienne faite au service d'imagerie de l'HDM et un bilan biologique comportant au moins le dosage de deux hormones thyroïdiennes (THS us, T4 libre et T3 libre) fait au laboratoire de l'hôpital.

↳ Critères de non inclusion :

Tous les patients n'ayant bénéficié du bilan complémentaire sus dessus cité, les patients ayant refusés de participer à l'étude, les patients dont l'échographie thyroïdienne a été réalisée hors de l'hôpital, les dossiers inexploitable.

4. Méthodes

➔ Variables cliniques

Les patients ont subi un examen clinique comprenant :

L'interrogatoire à la recherche des facteurs de risque, des ATCD de pathologies thyroïdiennes, la prise ou non de sel iodé par le patient et des signes fonctionnels de dysthyroïdies.

L'examen physique a concerné tous les organes mais l'accent a été mis sur l'examen de la thyroïde qui s'est effectué comme suit :

L'examineur se plaçait derrière le patient assis la tête en position anatomique en le faisant déglutir puis éventuellement en décubitus dorsal, tête en extension. A l'aide de l'index et du majeur des deux mains il palpait la loge thyroïdienne située à la face antérieure du cou, évaluant ainsi la consistance de la glande thyroïde, l'existence ou non de nodule, sa mobilité, son homogénéité, son caractère vasculaire ou pas, sa symétrie et ses dimensions (par la mesure du tour du cou en centimètre). Il recherchait aussi des adénopathies périphériques notamment cervicales.

➡ Variables paracliniques

Chaque malade a bénéficié :

- D'examens biologiques : dosage des hormones thyroïdiennes TSH us, FT4 et FT3 dans certains cas;
- Echographie thyroïdienne;
- La radiographie du thorax de face, la radiographie cervicale face et profile : n'ont été réalisées que chez un patient (cas de goitre plongeant).

5. Considération éthique :

Le consentement libre et éclairé du patient était acquis avant chaque participation à l'enquête.

Le respect de la confidentialité des patients était de rigueur et aucun jugement n'était porté sur le comportement du patient de notre part.

6. Analyses des données

La collecte des données a été faite sur une fiche d'enquête individuelle (voir annexe) sur laquelle étaient consignées les données socio-épidémiologiques, cliniques et paracliniques (l'échographie et la biologie thyroïdienne). Elles ont été saisies et analysées sur le logiciel IBM SPSS version 21.0. Le traitement du texte a été fait avec le logiciel Microsoft Word et Excel 2013.

7. Matériels

↳ Test biologique : TSH us, T4L (FT4) et T3L (FT3)

- L'appareil utilisé pour le dosage: Snibe MAGLUMI 800;
- Technique utilisée : Chimi Immuninscence Immuno Essai (CLIA) ;
- Valeurs de références des hormones thyroïdiennes : nos normes ont été celle du laboratoire de l'hôpital du Mali :
 - **FT4 libre (FT4) : 8,9-17,2pg/ml.**
 - **FT3 libre (FT3) : 2-4,2pg/ml.**
 - **TSH us : 0,3-4,5uUI/ml.**

↳ Echographie thyroïdienne :

L'échographie de la glande thyroïde ne nécessite pas de préparation particulière, elle se réalise chez un patient en décubitus dorsal tête en extension

Elle a été réalisée à l'aide d'un appareil de marque « Mindray DC8» (fig. 32), muni de quatre sondes dont une barrette de 7,5MHz qui permet d'apprécier le parenchyme de la glande, l'étude de la vascularisation mais aussi à la recherche d'adénopathie cervicale et une sonde de 3,5MHZ pour la mensuration de la longueur surtout dans le cas des glandes développées en hauteur.

Un Doppler couleur pour l'appréciation de la vascularisation. Un gel aqueux de couplage est utilisé pour maintenir le contact direct entre la sonde et la peau du patient. Les coupes longitudinales, transversales et coronales sont réalisées pour l'étude de la morphologie et de l'échostructure de la

glande thyroïde. Une étude vélocimétrique Doppler des vaisseaux du cou, de la thyroïde et des nodules était systématique.

Un ordinateur de marque **HPx20LED** et une imprimante de marque **HP Laser jet P2035** pour les comptes rendus.

Dans notre étude la thyroïde était considérée de taille normale, si le volume thyroïdien était inférieur ou égal à 16ml chez l'adolescent, inférieur ou égal à 18ml chez la femme et inférieur ou égal à **20 ml** chez l'homme à travers le calcul du volume thyroïdien : $V = H \times l \times e \times 0,52$.

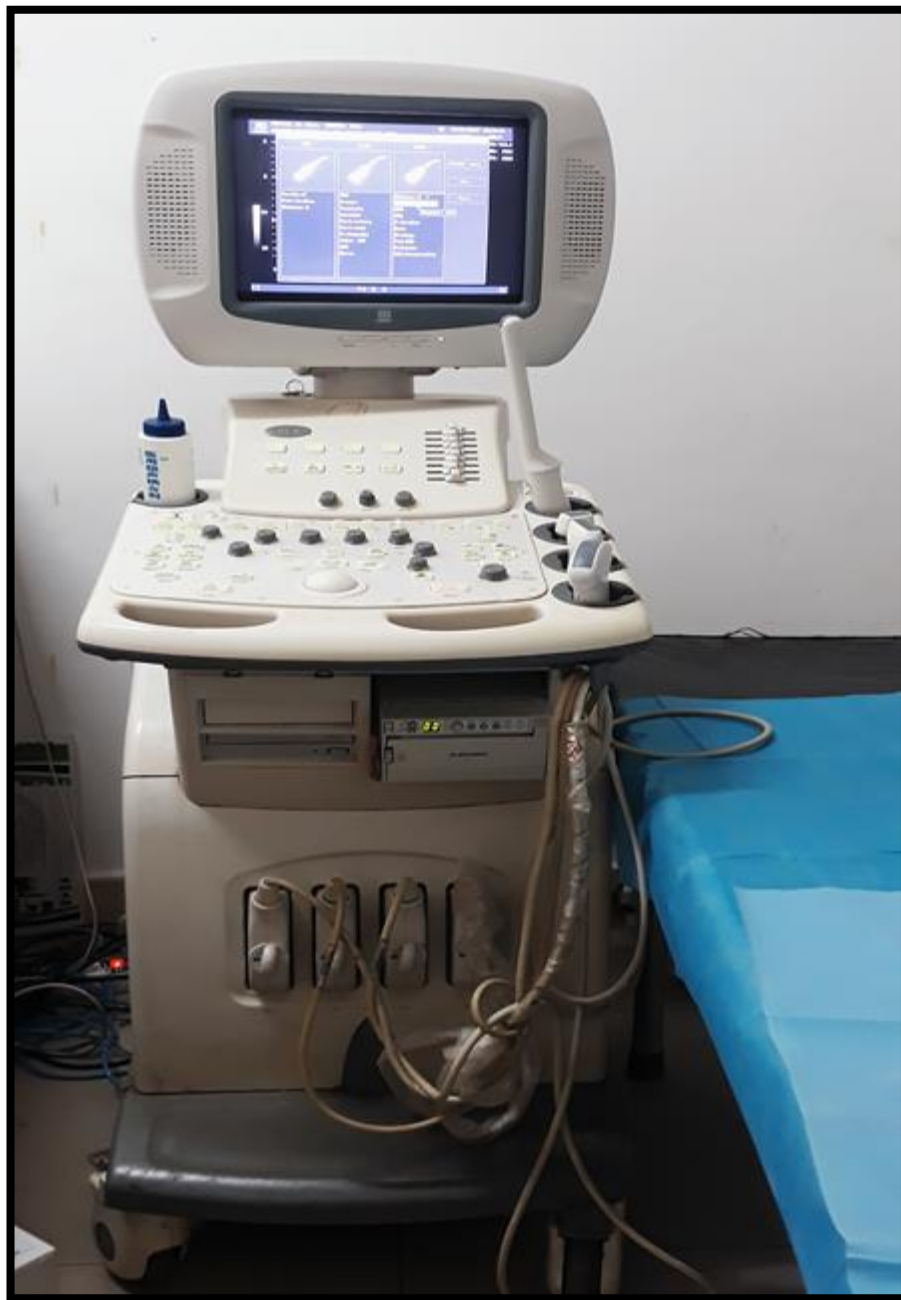

Figure 27 : Ultrasonographie de l'HDM.

Marque « Mindray » munie de quatre sondes dont une sonde de 7,5MHz, un gel de couplage, une imprimante pour les films échographiques et d'un mode Doppler couleur.

IV. RESULTATS

1. Etude épidémiologique

Au terme de notre étude nous avons colligés 170 patients sur 707 patients adressés au service pour une échographie de la glande thyroïde, soit une fréquence hospitalière de 24, 04%.

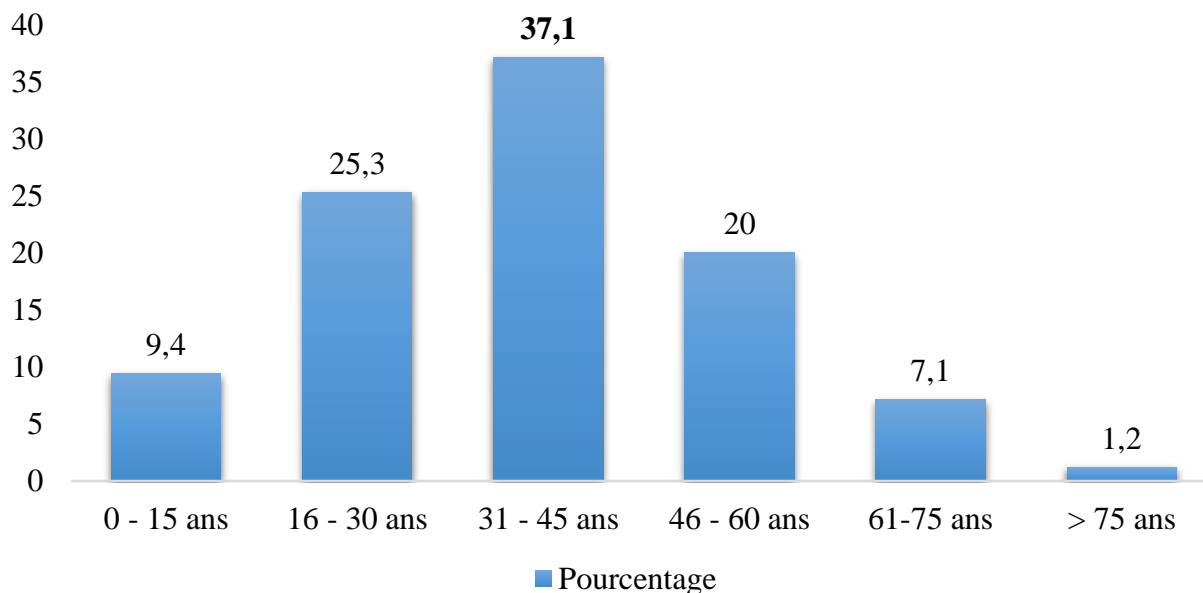
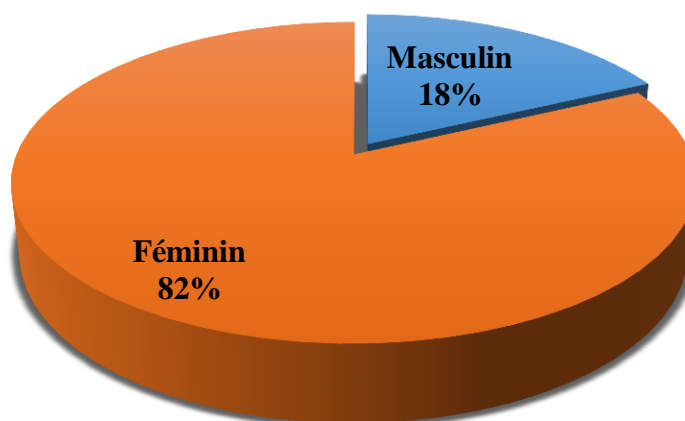


Figure 28 : Répartition en fonction des tranches d'âges

La tranche d'âge 31-45 ans a représenté 37 % de nos patients.

La moyenne d'âge était de 37,51 ans avec des extrêmes de 3 et 80 ans.



Le sexe féminin représentait 82% avec un sexe ratio de 0,22.

Figure 29 : Répartition des patients selon le sexe

Tableau III : Répartition des patients en fonction du niveau de scolarisation:

Niveau de scolarisation	Effectifs	Pourcentage
Non scolarisé	115	67,6
Primaire	13	7,6
Secondaire	18	10,6
Technique	12	7,1
Supérieur	12	7,1
Total	170	100,0

Les non scolarisés représentaient 67,6%.

Tableau IV : Répartition des patients en fonction de la profession

Profession	Effectifs	Pourcentage
Ménagère	87	51,2
Elève/ Etudiant	28	16,5
Fonctionnaire	22	12,9
Commerçant	12	7,1
Ouvrier/ Artisan	11	6,5
Agriculteur	4	2,3
Retraité	4	2,3
Indéterminée	2	1,2
Total	170	100,0

Les ménagères représentaient 51,2% de notre population d'étude.

Tableau V : Répartition des patients en fonction de la situation matrimoniale

Situation matrimoniale	Effectifs	Pourcentage
Marié	123	72,4
Célibataire	34	20,0
Veuve ou veuf	13	7,6
Total	170	100,0

Les mariés ont été les plus touchés avec une fréquence de 72,4% des cas.

Tableau VI : Répartition des patients en fonction des antécédents familiaux de pathologies thyroïdiennes

Antécédents familiaux de pathologies thyroïdiennes	Effectifs	Pourcentage
Pas d'antécédents	122	71,8
Mère	31	18,23
Père	2	1,17
Mère + Père	3	1,76
Autres membres de la famille	6	3,52
Mère + autres	6	3,52
Total	170	100

Les antécédents familiaux de premier degré représentaient 19,40%.

Tableau VII : Répartition en fonction des antécédents médicaux de pathologies thyroïdiennes :

Médicaux de pathologies thyroïdiennes	Effectifs	Pourcentage
Pas d'antécédents médicaux	138	81,2
Antécédents médicaux	32	18,8
Total	170	100

Tableau VIII : Répartition en fonction des antécédents chirurgicaux de pathologies thyroïdiennes :

Aucun antécédent de chirurgie thyroïdienne n'a été rapporté dans notre étude.

2. Etude clinique

Tableau IX : Répartition selon la durée d'évolution

Date du début des symptômes	Effectifs	Pourcentage
Inférieur à 3 mois	31	18,2
3 à 6 mois	39	22,9
Supérieur à 6 mois	100	58,8
Total	170	100,0

Plus de la moitié de nos patients avaient une dure d'évolution supérieure à 06 mois.

Tableau X : Répartition en fonction du motif de consultation

Motif de consultation	Effectifs (170)	Pourcentage
Tuméfaction antéro-cervicale	136	80%
Dysphagie	19	11,2
Exophtalmie	44	25,9
Dyspnée	36	21,2
Dysphonie	19	11,2%
Autres*	21	12,4%

* : carie dentaire, douleur cervicale, trouble des hormones thyroïdiennes, retard de croissance.

Le motif de consultation le plus fréquent était la tuméfaction antéro-cervicale soit une fréquence de 80%.

Tableau XI : Répartition selon les signes cliniques d'hyperthyroïdies

Signes cliniques d'hyperthyroïdies	Effectifs (170)	Pourcentage
Palpitation	152	89,4
Nervosité	142	83,5
Tachycardie	129	75,9
Amaigrissement	125	73,5
Thermophobie	106	62,4
Tremblement fins des extrémités	103	60,6
Moiteurs des mains	90	52,9
Insomnie	80	47,1
Hypersudation	80	47,1
Exophtalmie	44	25,9
Hyperthermie	48	28,2
Diarrhée intermittente	40	23,5
Hyperpigmentation	16	9,4

Les signes cliniques d'hyperthyroïdies les plus retrouvés étaient ; la palpitation, la nervosité, et la tachycardie avec des pourcentages respectifs de 89,4%, 83,5% et 75,9%.

Tableau XII : Répartition des malades en fonction des signes de compression

Signes de compression	Effectifs (170)	Pourcentage
Dyspnée	22	12,9
Dysphagie	11	6,47
Dyspnée + dysphonie	10	5,88
Dysphonie	5	2,9
Dyspnée + dysphagie	4	2,4
Dysphagie +dysphonie	3	1,76
Aucun	115	67,65

La dyspnée était le maître symptôme soit un taux de 12,94%.

Tableau XIII : Répartition des malades en fonction de la classification de l'OMS selon PEREZ

Goitre	Effectifs	Pourcentage
Stade 0	15	8,80
Stade 1a	20	11,76
Stade 1b	22	12,94
Stade 2	28	16,5
Stade 3	85	50
Total	170	100

La moitié de nos patients était au stade 3 de l'OMS.

Tableau XIV : Répartition selon la présence de nodule (s) à la palpation

Nodules à la palpation	Effectifs	Pourcentage
Présence	55	32,4
Absence	115	67,6
Total	170	100,0

Les nodules étaient palpables dans 32,4% des cas.

Tableau XV : Répartition selon la présence d'adénopathie (s) satellite (s) à la palpation

Adénopathie (s) satellite (s)	Effectifs	Pourcentage
Absence	163	95,9
Présence	7	4,1
Total	170	100,0

L'adénopathie était palpable dans seulement 4,1% des cas.

Tableau XVI : Répartition des patients selon la présence de thrill

Thrill	Effectifs	Pourcentage
Présence	25	14,7
Absence	145	85,3
Total	170	100,0

Près de 15% de nos patients présentaient un thrill à la palpation.

Tableau XVII : Répartition des patients selon la présence du souffle à l'auscultation :

Auscultation thyroïdienne	Effectifs	Pourcentage
Présence de souffle	26	15,3
Absence de souffle	144	84,7
Total	170	100,0

15% de nos patients présentaient un souffle à l'auscultation.

3. Etude paracliniques

3.1 Biologie

Tableau XVIII : Etats biologiques

Etats biologiques	Effectifs	Pourcentage
Euthyroïdie	102	60,0
Hyperthyroïdie	63	37,1
Hypothyroïdie	5	2,9
Total	170	100,0

60% de nos patients étaient en euthyroïdie.

3.2 Echographie

Tableau XIX : Répartition en fonction de l'échostructure de la glande thyroïde

Echostructure de la glande thyroïde	Effectifs	Pourcentage
Homogène	29	17,1
Hétérogène	129	75,8
Hypoéchogène	2	1,2
Mixte	10	5,9
Total	170	100,0

La glande thyroïde était hétérogène chez 75% de nos patients.

Tableau XX : Répartition selon la présence de nodule (s) à l'échographie

Nodules	Effectifs	Pourcentage
Présent	110	64,70
Absent	60	35,3
Total	170	100,0

Les nodules étaient présents dans 64,70% des cas.

Tableau XXI : Répartition selon la localisation des nodules

Localisation des nodules	Effectifs	Pourcentage
Lobe droit	13	11,81
Lobe gauche	20	18,18
Lobaire bilatéral	33	30
Isthme	2	1,81
Isthmolobaire bilatéral	27	24,54
Isthmolobaire droit	8	7,3
Isthmolobaire gauche	7	6,36
Total	110	100

Les nodules étaient lobaire bilatéral dans 30% des cas.

Tableau XXII : Répartition en fonction de l'échogénicité de nodules

Echogénicité nodulaire	Homogène	Hétérogène
Isoéchogène	23	9
Hypoéchogène	21	43
Hyperéchogène	7	3
Kystique	3	1
Total	54	56

Les nodules étaient hypoéchogènes dans 43% des cas.

Tableau XXIII : Répartition selon le nombre de nodule (s)

Nodule	Effectifs	Pourcentage
Uni nodulaire	22	20
Multi nodulaire	88	80
Total	110	100

Le type multinodulaire prédominait soit 80% des cas.

Tableau XXIV : Répartition selon la taille des nodules

Taille	Effectifs	Pourcentage
Inférieure à 3 cm	77	70
Supérieure ou égale à 3 cm	33	30
Total	110	100

Inférieure à 1cm = micronodule
1 à 2 cm = nodule
3cm= masse.

Les micronodules sont les plus fréquents soit 70% des cas.

Tableau XXV : Répartition selon le contour des nodules

Contours	Effectifs	Pourcentage
Irréguliers	22	20
Réguliers	88	80
Total	110	100

Les nodules étaient de contours réguliers chez 80% de nos patients.

Tableau XXVI : Répartition des nodules selon la présence de calcification (s)

Calcifications	Effectifs	Pourcentage
Présente	53	20
Absente	57	80
Total	110	100

Les nodules étaient calcifiés dans 20% des cas.

Tableau XXVII : Répartition selon la nature des calcifications

Nature calcifications	Effectifs	Pourcentage
Microcalcifications	47	88,68
Macrocalcifications	6	11,32
Total	53	100

Les microcalcifications ont été retrouvées chez 88,68% de nos patients.

Tableau XXVIII : Répartition selon la présence d'adénopathie latéro-cervicale

Adénopathie latéro-cervicale	Effectifs	Pourcentage
Absentes	150	88,2
Présentes	20	11,8
Total	170	100,0

L'adénopathie latéro-cervicale a été retrouvée dans 11,8% de nos patients.

Tableau XXIX : Répartition selon la nature d'adénopathie

Nature d'adénopathie	Effectifs	Pourcentage
Normale	10	50
Inflammatoire	6	30
Suspecte	4	20
Total	20	100,0

L'adénopathie était suspecte chez 20% de nos patients.

Tableau XXX : Répartition selon la situation des gros vaisseaux

Gros vaisseaux	Effectifs	Pourcentage
Normaux	162	95,3
Refoulés	1	0,6
Comprimés	7	4,1
Total	170	100

Les gros vaisseaux étaient comprimés chez 4% de nos patients.

Tableau XXXI : Répartition selon la vascularisation des nodules

Vascularisation des nodules	Effectifs	Pourcentage
Mixte	60	54,5
Périphérique	41	37,3
Centrale	7	6,4
Avasculaire	2	1,8
Total	110	100,0

La vascularisation des nodules était mixte dans 54,4% des cas.

Tableau XXXII : Répartition selon la vascularisation du parenchyme thyroïdien

Vascularisation de la thyroïde	Effectifs	Pourcentage
Normale	138	81,2
Hypervascularisation	27	15,9
Hypovascularisation	5	2,9
Total	170	100,0

Le parenchyme thyroïdien était hypervascularisé chez 15,9% de nos patients.

Tableau XXXIII : Répartition selon la classification TIRADS

Classification TIRADS	Effectifs	Pourcentage
TIRADS I	32	23,02
TIRADS II	32	23,02
TIRADS III	22	15,83
TIRADS IV	46	33,1
TIRADS V	7	5,03
Total	139	100,0

La classification TIRADS IV et V était présente dans 38,13% des cas.

Tableau XXXIV : Répartition selon la conclusion de l'échographie

Conclusion	Effectifs	Pourcentage
Thyroïde normale	14	8,2
Thyroïde nodulaire de taille normale	6	3,5
Goitre homogène	14	8,2
Goitre uni nodulaire	14	8,2
Goitre multi nodulaire	88	51,8
Goitre diffus simple	26	15,3
Goitre diffus nodulaire	1	0,6
Hypotrophie thyroïdienne simple	1	0,6
Hypotrophie thyroïdienne nodulaire	1	0,6
Thyroïdite	5	3
Total	170	100,0

84,11% présentait un goitre.

Tableau XXXV : Répartition selon la nature des goitres à l'échographie

Nature goitres	Effectifs	Pourcentage
Goitre homogène	14	9,8
Goitre uni nodulaire	14	9,8
Goitre multinodulaire	88	61,53
Goitre diffus simple	26	18,18
Goitre diffus nodulaire	1	0,69
Total	143	100

Le goitre multinodulaire prédominait avec une fréquence de 61,53% des cas.

V. DISCUSSIONS

A l'heure actuelle, de nombreuses études ont été réalisées sur les pathologies thyroïdiennes au Mali cependant à notre connaissance, aucune étude n'a été publiée sur les aspects cliniques et échographiques de cette pathologie, avant d'aborder nos commentaires et discussions, nous allons préciser les limites et les contraintes de notre étude.

Limites et contraintes de l'étude

Type d'étude : nous avons réalisé une étude prospective avec recueil de données rétrospectives, ce qui n'a permis d'apprécier tous les aspects de cette pathologie. Le caractère rétrospectif a conféré un certain nombre de limite à notre étude. Certains renseignements n'ont pas toujours été mentionnés dans les dossiers médicaux des malades, entre autres certaines données sociodémographiques et cliniques.

Le retard des dosages hormonaux dans les laboratoires, le coût élevé des examens (hormones, échographie) pourraient expliquer l'absence de certains résultats. D'autre part la méconnaissance de la maladie par la population, et la «tradithérapie» ont retardées la prise en charge. Le téléphone a aussi été utilisé à cause de l'éloignement géographique surtout pour les résidents hors de Bamako. Cette méthodologie a été fastidieuse mais efficace. Nous avons rencontré des problèmes au niveau des adresses et des numéros de téléphone qui étaient incorrects parfois, incomplets, ou changés du fait de déménagement.

- **Période d'étude :** Nous avons menés une étude allant de septembre 2017 au juin 2018, soit une période de 10 mois ce qui a contribué à réduire notre échantillon d'étude.
- **Cadre d'étude :** l'étude s'est déroulée uniquement au Mali et plus précisément au service d'imagerie de l'hôpital du Mali, ce qui ne nous permet pas d'étendre nos résultats à l'échelle nationale.
- **Prescription paracliniques :** la difficulté pour beaucoup de nos patients à honorer les examens prescrits et le non obtention de financement de notre étude ont contribué à réduire la taille de notre échantillon. En effet sur les **707** patients reçus dans la période de collecte seuls 170 patients ont pu honorer dans leur totalité les examens paracliniques demandés.

Malgré ces limites, cette étude a permis d'apprécier les principales caractéristiques cliniques et échographiques des pathologies thyroïdiennes à l'hôpital du Mali.

Résultats :

Données épidémiologies :

En dix mois nous avons recensés **170** cas de pathologies thyroïdiennes diagnostiquées sur **707** patients reçus en consultation et en hospitalisation, soit une incidence annuelle de **2,40** pour **100 000** tous sexes confondus. Plus précisément les incidences moyennes ont été de **1,96** pour **100 000** chez les femmes et **0,43** pour **100 000** chez les hommes ces chiffres sont superposables à ceux de BAYO qui avait trouvé des incidences de **1,7** chez les femmes et **0,2** pour **100 000** chez les hommes et par an entre **1988 et 1992** [9].

Données sociodémographiques

Répartition selon le sexe :

Dans notre étude il apparaît une nette prédominance féminine avec un sexe ratio de **0,22**, résultat confirmé par **Kerleroux au Sénégal** [89] qui retrouve aussi un sexe ratio de **0,22**. Elle est superposable à beaucoup d'études déjà réalisées [90, 91,92]. Pour **Ntyonga-Pono** [90], **Kouakou à Abidjan** [91] et **Hermans** [92], les sexes ratio étaient respectivement de 0,17, 0,19 et 0,33 dans leurs séries. En effet la pathologie thyroïdienne est l'affection de la femme jeune.

Age :

La moyenne d'âge était de **37,51 ans** avec des extrêmes allant de **3 à 80 ans**, la tranche d'âge (**31-45 ans**) représentait **37 %** de nos patients, ce résultat est superposable à celle de **Smaila OUEDRAOGO** [93] au **Burkina**, qui avait trouvé une moyenne d'âge de **38ans**, la majorité des patients (**66,6%**) de sa série avait entre **18 et 40 ans**. **Ould Beddi en Mauritanie** [110], a trouvé une moyenne d'âge de **32,5** la majorité des patients (**65,5%**) de sa série avait entre **20 et 40 ans**. Pour **Nouedoui à Yaoundé** [44], la plupart des patients (**54,4%**) atteints de **thyropathies** avaient entre **31 et 50 ans**. Pour **Drabo** [94], au **Burkina** la pathologie thyroïdienne touche de plus le sujet jeune, de préférence la tranche d'âge de **6 à 19 ans**. Par contre, **Schellenger en Europe** [95], a rapporté que les sujets âgés (**âge moyen de 75,5 ans**) sont les plus touchés par les

thyropathies. Cela pourrait s'expliquer, d'une part par une étiologie carencielle et une espérance de vie plus courte en Afrique, et d'autre par la présence de goitre par hypothyroïdie sénile en Europe.

L'activité socio-professionnelle :

L'activité de ménagère a été la plus fréquente avec **51,2% de l'effectif total**. Ce constat pourrait être en rapport avec leur importance dans la population générale mais aussi à la vocation donnée pour les femmes dans notre société.

Niveau de scolarisation :

Les non scolarisés représentaient **67,6%** de la population générale cela pourrait s'expliquer par le faible taux de scolarisation des filles dans l'échelle nationale.

Etude clinique :

Durée d'évolution :

La date d'apparition des symptômes est souvent difficile. Dans notre série, elle varie de moins de 3 mois à plus de 6 mois avec des extrêmes allant de **3 à 6 mois**.

Motif de consultation :

Dans notre étude **136 patients sur 170** avaient consulté pour une tuméfaction antéro-cervicale soit une fréquence de 80%, cela est conforme à la littérature, le motif de consultation le plus fréquent est la tuméfaction cervicale basse constatée par le patient ou découverte lors d'un examen clinique de routine. Parfois des adénopathies cervicales [96].

Signes cliniques d'hyperthyroïdies :

Les signes les plus retrouvés étaient les palpitations, la nervosité et la tachycardie avec des taux respectifs de **89,41%, 83,53% et 75,88%**. La palpitation a aussi été retrouvée chez Nouedoui [44] dans **87%** des cas, **78,5%** pour **KEITA I [97]** et **98%** chez **DIALLO [98]**.

Dans les pathologies thyroïdiennes, le syndrome hyperthyroïdien semble être dominé par les manifestations cardiaque (palpitation +++) et neurologique.

Signes de compression :

La dyspnée était le maître symptôme avec une fréquence de **12,9%**. Sani [99] et Rios [100] ont également observé la prédominance de la dyspnée. La longue période d'évolution de la pathologie thyroïdienne chez nos malades pourrait expliquer ce pourcentage.

Classification de l'OMS selon PEREZ :

La moitié de nos patients (**50%**) était classée en stade **3 de l'OMS**, ceci pourrait s'expliquer non seulement par la durée de l'évolution de la thyropathie mais aussi par le faible taux de consultation de la population malienne en consultation, due probablement à sa pauvreté.

Présence de nodule à la palpation :

55 cas de nos patients soit un taux de **32,4%** présentaient des nodules à la palpation.

Cependant certains éléments doivent faire craindre la malignité [101, 102,103] :

- **Consistance dure;**
- **Contours irréguliers;**
- **Siège isthmique, polaire supérieur et postérieur;**
- **Caractère douloureux;**
- **Tuméfaction fixée aux plans profonds;**
- **Présence des signes compressifs**

Présence d'adénopathie cervicale à la palpation :

7 seulement de nos malades sur **170** présentaient une adénopathie cervicale à la palpation soit une fréquence de **4,1%**. La recherche des adénopathies cervicales satellites est obligatoire, en faisant fléchir la tête du patient du côté où l'on palpe, de manière à supprimer la tension du muscle sterno-cléido-mastoïdien.

Si elles sont dures, elles doivent faire craindre la malignité [104,105].

Auscultation :

L'auscultation du goitre peut permettre de révéler un souffle holosystolique qui oriente plus volontiers vers une maladie de Basedow [106, 77]. Le souffle a été retrouvé chez **15,3%** de nos patients.

Examens complémentaires :

Biologiques :

Etats biologiques :

Plus de la moitié de nos patients **60%**, étaient en euthyroïdie clinique, tandis que **37,1%** présentaient une hyperthyroïdie, ce résultat est superposable avec celui de ZAKI [107], TANZ

(108) et HORRA (109) qui retrouvent des taux respectifs de **77%**, **75%** et de **79%** d'euthyroïdies.

Données échographiques :

Dans notre série le taux d'examen normaux était de **17,1%** contre **2,9%** en **Mauritanie [110]**, dans d'autres séries comme celle d'**Abidjan [111]**, des résultats proches (**8,7%**) au nôtre ont été rapportés. La différence entre nos résultats et ceux enregistrés en Mauritanie, pourrait être liée à la méthodologie utilisée.

Le goitre représentait la pathologie thyroïdienne la plus fréquente dans notre série avec une fréquence de **84,1%**. Nos résultats sont superposables à ceux rapportés par Ould Beddi en Mauritanie [110] et d'Ouedraogo S au **Burkina [93]** avec des taux respectifs de **74,3%** et **71,4%**.

75,8% de nos patients avaient une thyroïde hétérogène à l'échographie, ce taux est concordant avec celui d'Ouedraogo S Burkina (93) avec un taux de **72%**, mais de loin supérieur à ceux rapportés dans d'autres séries aussi bien Africaines [110, 111,89] que non Africaines [112]. Ould Beddi à Abidjan [111] et en Mauritanie [110], Kerleroux au Sénégal [89] et Moreau en France [113] ont tous rapportés des taux de goitre inférieurs au nôtre et qui sont de 48,7%, 51,1%, 42,6% et 38,5% dans leurs études respectives.

110 patients sur 170 de nos patients présentaient des nodules à l'échographie dont 88 cas (80%) type multi nodulaire et 22 cas (20%) type uni nodulaire contre 55 cas de nodules palpés à l'examen clinique. Cela témoigne de la supériorité de l'échographie sur la clinique dans la détection des nodules thyroïdiens. Ces résultats sont comparables à ceux des travaux antérieurs [62,113, 63,114]. Ce pourcentage élevé des nodules s'explique la spécificité de l'échographie dans la détection des nodules thyroïdiens.

L'incidentalome des nodules thyroïdiens a cependant dans la littérature une fréquence tout à fait variable, dans notre série la fréquence des nodules détectés a été de 64,7% avec un examen clinique positif dans 32,4%, ce résultat est confirmé par EZZA [63] qui découvre un pourcentage de 67% uni ou multi nodulaire avec un examen clinique positif dans 21% des cas. Par contre MIKI [115] rapporte dans moins de 21% des cas un examen clinique positif dans moins de 2% des cas. En plus du diagnostic positif des nodules thyroïdiens, l'échographie nous a permis de réaliser une

cartographie des lésions, d'apprécier leur taille et de préciser leur échostructure ainsi que celle du parenchyme de la glande.

En effet 64 cas (21 cas homogènes et 43 cas hétérogènes) sont d'échostructure hypoéchogène, soit un pourcentage de 37,65%, 32 cas (23 cas homogènes et 9 cas hétérogènes) sont d'échostructure isoéchogène, soit un pourcentage de 18,82%, 10 cas (7 cas homogènes et 3 cas hétérogènes) sont d'échostructure hyperéchogène, soit un pourcentage de 5,88% et 4 cas (3 cas homogènes et 1 cas hétérogène) sont kystique, soit un pourcentage de 2,35%. Bien que variable d'une série à l'autre une tendance similaire est retrouvée dans la littérature [62, 116, 58, 130, 117,70].

A la différence de la clinique, l'échographie nous a permis une étude fine des contours des nodules, de l'analyse précise des adénopathies cervicales lorsque celles-ci étaient associées aux nodules et celle de la vascularisation des nodules.

Si dans 11,8% les nodules étaient associés à une adénopathie dont seulement 2,35% avaient une allure suspecte à l'échographie, 22 des nodules (20%) avaient des contours irréguliers. Ces deux données sémiologiques sont amplement rapportées dans la littérature [118, 56, 116, 64,117] à l'actif de l'échographie.

L'analyse sémiologique échographique des nodules thyroïdiens de notre série nous a permis d'évoquer le caractère suspect de malignité dans 7 cas (TIRADS V) soient une fréquence de 5,03%. Ces hypothèses diagnostiquées étaient basées essentiellement sur l'analyse des contours des nodules, de leur échostructure, de la présence ou non de microcalcifications et des lésions associées en particulier la présence d'adénomégalie cervicale d'allure suspecte. En effet dans la littérature [62, 56, 119, 64, 120, 121,70], le caractère hypoéchogène des nodules solides, le contour irrégulier, la forme plus épais que large, la présence de calcification (53 cas de notre série), d'adénopathie cervicale et son hypervascularisation au Doppler sont significativement une relation positive avec la malignité des nodules, mais le diagnostic de certitude n'a pu être posé puisqu'un examen anatomopathologique n'a pas pu être réalisé (méthodologie).

Ces résultats confirment celui de BRUNETON J N [62] et al [122], EZZATIS et al [63], SOLBIATI et al [70].

L'échographie est sans aucun doute très efficace pour l'appréciation des anomalies morphologiques de la thyroïde, cependant elle demeure insuffisante pour présumer l'état de dysfonctionnement de la glande thyroïde.

Ainsi l'échographie thyroïdienne, peut permettre avec un échographiste entraîné, de réduire considérablement le risque de chirurgie thyroïdienne non justifiée.

Cet aspect fait l'objet de la suite de ce travail et nous espérons apporter rapidement les confirmations, cependant notre travail permet d'attirer l'attention des cliniciens sur le risque de présence de faux négatif lorsqu'on associe au moins trois critères échographiques du risque de malignité des nodules thyroïdiens.

VI. CONCLUSION ET RECOMMANDATIONS

Conclusion

La pathologie thyroïdienne ou le dysfonctionnement de la glande thyroïde à l'hôpital du Mali est une maladie fréquente du sujet jeune avec un âge moyen de **37,5** et une nette prédominance féminine avec un sexe ratio de **0,22**.

Les patients sont essentiellement de Bamako (lieu de l'étude) avec **52,4%** tandis que les régions nord du Mali sont faiblement représentées.

Les antécédents de pathologies thyroïdiennes familiales ou personnelles et l'association à certaines maladies auto-immunes et à des anomalies chromosomiques suggèrent le rôle des dérèglements immunitaires et de la prédisposition génétique dans cette pathologie.

Dans notre étude comme beaucoup d'autres études le motif de consultation le plus fréquent était la tuméfaction antéro-cervicale conformément à la littérature.

Les signes d'hyperthyroïdies étaient dominés par les manifestations cardiaques (palpitation) et neurologique.

L'euthyroïdie est l'état biologique le plus représenté comme dans beaucoup d'autres études [112, 110,111].

L'échographie est d'un grand intérêt dans l'appréciation des anomalies morphologiques de la glande thyroïde. Le diagnostic clinique par défaut de goitre n'est pas exceptionnel

L'échographie confirme l'existence de nodules, précise leurs échostructures, taille et peut guider l'acte chirurgical.

Dans notre étude le goitre a été la pathologie thyroïdienne la plus fréquente surtout le type multi nodulaire. En effet l'échographie avait objectivée **110** nodules contre seulement 55 cas de nodules palpés à l'examen clinique, ceci s'explique par la spécificité de l'échographie dans la détection des nodules de la glande thyroïde.

En plus de la présence des nodules, l'échographie nous a permis de classer chaque nodule dans la classification **TIRADS** à travers leur échogénicité, leurs contours, la forme, la présence des calcifications, la présence d'adénopathie suspecte mais aussi d'apprécier leur vascularisation à

travers le Doppler couleur. En effet l'utilisation du Doppler nous a permis d'apprécier les patients en hyperthyroïdie présentant une hyper vascularisation du parenchyme thyroïdien.

Cependant, l'échographie reste insuffisante pour apprécier l'état de dysfonctionnement de la glande thyroïde.

Recommandations

Ainsi, en vue d'améliorer l'apport de l'échographie nous formulons les recommandations suivantes :

Aux autorités :

- Elaborer une stratégie nationale de lutte contre toutes les pathologies de la thyroïde dans la politique de santé publique ;
- La dotation du CHU de l'hôpital du Mali d'un service de médecine nucléaire pour la scintigraphie thyroïdienne et le traitement par l'iode radioactif ;
- Renforcement du plateau technique hospitalier (imagerie, laboratoire) permettant de mieux diagnostiquer cette pathologie ; Développer et encourager les domaines d'endocrinologie, d'imagerie médicale et laboratoire.

Aux agents de santé :

- Bonne tenue du dossier des patients (références, antécédents, âge, résidence, numéro de téléphone), résultat des analyses marqués sur les dossiers ;
- Recherche systématique d'une dysthyroïdie chez tous les patients présentant une tuméfaction cervicale ou l'un des signes de dysthyroïdies par un examen physique rigoureux (palpation soigneuse de la thyroïde), une échographie cervicale et le dosage systématique des hormones thyroïdiennes en particulier la **FT4 et la TSH us.** ;
- Rationnaliser les prescriptions des examens paracliniques (hormones thyroïdiennes, TSH us et échographie).

Aux populations :

- Consulter dans un centre de santé dès qu'une modification de la taille du cou est constatée ;
- Adapter une alimentation équilibrée en apports iodés (sels ou huiles enrichis) pour la prévention des goitres endémiques.

VII. REFERENCES

1. <http://pagesperso-orange.fr/mn-net/doc/docend/thyroide.html>
2. **Toure M.** Les cancers de la thyroïde (à propos de 50 observations). [Thèse Med], Dakar 1979 ; n°54.
3. **Czernichow P.** Hyperthyroïdie et hypothyroïdie de l'enfant. EncyclMédChir (Elsevier, Paris), Encyclopédie Pratique de Médecine, 8-05080, 1998, 6p.
4. Toubanc J.-E. Pathologie thyroïdienne de l'enfant (hypothyroïdie,Hyperthyroïdie et cancer).EMC (Elsevier Masson SAS, Paris), Pédiatrie, 4-105-A-10, 2008.
5. Carranza D., Hypothyroïdie congénitale. Ann. Endocrinol., 2006 ; 67, 4 : 295-302.
6. BAYO S. Cancer incidence in five continents Vol. VII. IARC Scientific publications n° 143, Lyon, 1997.
7. www.chups-jussieu.fr/polys/histoire-medecine/histoiredelathyroide/histthyrodia.pdf
8. Drury MI. Robert Graves- 150 years ago.Irish medical Science, 1985, 154. p 470-471.
9. Parry C. Collections from the Unpublished Medical Writings, vol 2 p111. London: Underwoods, 1825.
10. Graves RJ. Newly observed affection of the thyroid gland in females. In Classic Descriptions of Disease: With Biographical Sketches of the Authors, p 280. Ed. RH Major. Springfield, IL: Charles Thomas, 1945.
11. Cooper DS. 1991 Treatment of thyrotoxicosis. In: Braverman LE, Utiger RD, eds. The thyroid: a fundamental and clinical text, 6th ed. Philadelphia: Lippincott; 887-916.
12. Becker DV, Sawin CT. 1996 Radioline and thyroid disease: the beginning.Semin Nucl Med. 26: 155-164.
13. Chapman EM. (1983) History of the discovery and early use of radioactive iodine. JAMA. 250: 2042-2204.
14. Chanson P., les atteintes endocriniennes au cours du syndrome de McCune Albright l'enfant à l'adulte. Médecine clinique endocrinologie et diabète, n : 30, 2007, P 53-59.
15. Levy WJ, Schumacher OP, Gupta M. 1988 Treatment of childhood Graves' disease. A review with emphasis on radioline treatment. Cleve Clin J Med. 55: 373-382.
16. Refetoff et al: Familial syndrome combining deaf-mutism, stippled epiphyses, goiter and

- abnormally high PBI: possible target organ refractoriness to thyroid hormone. *J Clin Endocrinol Metab* 27; 279, 1967.
17. Gershengorn MC et al: Thyrotropin induced hyperthyroidism caused by selective pituitary resistance to thyroid hormone. *J Clin invest* 56: 633, 1975
 18. Thomas J and al: familial hyperthyroidism without autoimmunity. *Actaendocrinol* 1100 512, 1982.
 19. Kopp P: congenital hyperthyroidism caused by a mutation in the thyrotropin receptor gene. *Engl J Med* 332: 150, 1995.
 20. GODEAU P., HERSON S., PIETTE JC. *Traité de médecine-sciences*. Flammarion, 4e édition, 2004.
 21. MILKI H., OSMILO K., INOUE H., LEOPOLD G. Incidence of ultrasonographical detected nodules in healthy adults. *Tokushima j exp Méd.* 1993;40: 43-
 22. ROUVIERE H. *Anatomie humaine : descriptive topographique et fonctionnelle*. Masson, Cie Paris, Tome 1, 11e édition. 1972 ; 255-69.
 23. BURGI U., GERBER H., PETER HJ. Clinical aspects, diagnosis and drug therapy of hypo thyroidism. *Schweiz Med Wochenschr*, 1995; 125: 1489-94.
 24. REYNIER J. L'anatomie du corps de la thyroïde, In Zara M. *La thyroïde : connaissances acquisitions et perspectives*. Expansion scientifique(Paris), 1974,3:447-517.
 25. KAMINA P *Précis d'anatomie*. Tome II Maloine, Paris, 2002 ; 403p. CHAPUIS Y. *Anatomie du corps thyroïde*. *Encycl Med Chir*, Paris, 100002-A-10, 1997, 6P. SHERWOOD *La Physiologie humaine*. Paris, WEST, 2ème édition, 2000,674p.
 26. SISSOKO KM *Evaluation des goitres chez les élèves de certaines écoles du district de Bamako*. Thèse de médecine, Bamako, 2002, N°02M147.
 27. ZARA M. *La thyroïde : Connaissances, acquisitions et perspectives*. Ed. Paris Expansion scientifique française 1969, Tome I.
 28. HAZARD J, PERLEMUTER. *Abrégé d'endocrinologie*. Paris, Masson, 1983;2:85-93.
 29. JIAN QUN L, XIN W Jixian : A success story in IDD contol. *IDD newsletter*,1987,3
 30. JAFFIOL C, BALDET *Physiologie thyroïdienne*. *Encyclopédie médico-chirurgicale*, Paris, 1980,10002 C10-11.

31. Leonard Wartofsky. Les maladies de la thyroïde .in Harrison Medecine Interne, treizième édition. Paris : Arnette S.A 1995 ;1930-1953.
32. J Leclere, J Orgiazzi, B Rousset. La Thyroïde Première édition. Expansion française scientifique, Paris .1997 : 632.
33. J.L Weneau Ontogénèse, anatomie, histologie et physiologie de la thyroïde EMC Elsevier Masson les maladies de la thyroïde.Ch. 1 p 9-11, 2011.
34. D'herbomez M Explorations biologiques de la thyroïde Revue Francophone des laboratoires 2009, 411
35. La bourea-soares Barbosa. S, Boux de Casson. F, Rohmer. V Exploration fonctionnelle de la glande thyroïde EMC 2007, 10 : 002-E-10J. P Barral, A. Croibier Manipulations vasculaires viscérales Elsevier Masson 2009. Ch.22 P.257
36. J. Ingrad * A propos de l'exploration fonctionnelle thyroïdienne Immuno-analyse & Biologie spécialisée 17 (2002) 165-171
37. Lopez-Fronty S, Archambeaud-Mouveroux F Intérêt de la cytoponction thyroïdienne échoguidée dans le dépistage des cancers thyroïdiens : résultats préliminaires d'une étude de 613 nodules. Communication 098 Service de médecine interne B-endocrinologie diabétologie, hôpital du Cluzeau.
38. Noeudoui. C, Juimo. AJ, Dongmo Les thyroïdites en milieu camerounais : aspects cliniques, thérapeutiques et évolutifs Médecine d'Afrique noir 1999, 46-4.
39. Murat A Prise en charge thérapeutique précoce des sujets prédisposés génétiquement au cancer médullaire de la thyroïde. Annales de chirurgie 1998, 52 : n°5.
40. Leboulleux S, Baudin E Follow-up of thyroid cancer patients with favorable prognostic indications
41. Annales of endocrinology, 2003, 64: 64-67
42. Mariotti S Assay of thyroglobulin autoantibodies: an obtainable goal? J Clin Endocrinol Metab 1995, 80: 468-472
43. Spencer CA
44. Serum thyroglobulin antibodies: prevalence, influence of thyroglobulin measurement, and prognostic significance in patients with differentiated thyroid carcinoma J Clin Endocrinol Metab 1998, 83: 1121-1127
45. Sadoul L Nodules du corps thyroïde Encycl Med Chir Endoc, 2005.2 :10-009-A-10

46. Leger A Cahiers d'anatomie, tête et cou Masson 1969, tome 7 et 8
47. Duron F, Dubosclard E Thyroïdites Encycl Med Chir endoc, 2003. 1: 10-008-A-40
48. Hamilton WJ, Mossman HW, Human Embryogy, Cambridge, Heffer and Sons, 1943.
49. Nunez S, Leclerc J. Goitre sporadique. Paris, Elsevier, 2001.
50. Barrere X, Valeix P, Preziosi P et al. Determinants of thyroid volume in healthy.French adults participating in the SU.VI.MAX. cohort. ClinEndocrinol (Oxf), 2000, 52(3): 273-278.
51. Valeix P, Zarebska M, Bensimon M et al. Ultrasonic assessment of thyroid nodules and iodine status of French adults participating in the SU.VI.MAX study. Ann Endocrinol 2001, 62(6) : 499-506.
52. BRUNETON J N, BALU-MAESTRO C, MAECY P Y, MOUROU M Y. Very high frequency (13MHZ) ultrasonographic examination of the normal neck: detection of normal lymphnodes and thyroid nodules. Ultrasound méd. 1995, 13: 87-90.
53. DEGENNES L. Maladies des glandes endocrines.Flammarion médecine sciences. Paris 1964, 27 : 255-59
54. HAMBURGER J I Consistency of sequential needle biopsy findings for thyroid nodules. Arch. Internet. Méd. 1987, 147: 97-99.
55. PALES L, GREESPAN FS, KATZ J F. « Le goitre endémique en AOF d'après les enquêtes du service de santé publique. Pathologie comparative des populations de l'AOF ». Direction générale de la santé Dakar Sénégal 1946-1950, 16 : 157-61. Mark. M. Embryologie de la thyroïde in : la thyroïde. Paris : Editions Masson 2001, 3-7
56. Tramaloni J M. Echographie de la thyroïde. Encycl Med chir Paris, 2003, p, 22.
57. BRUNETON J N, MARCY P Y, MAESTRO C, RAFFAELLI CEchographie des nodules thyroïdiens IN Bruneton JN, padoniB : Imagerie en endocrinologie. Masson, Paris 1996 : 48-54.
58. EZZATIS S, SARTI D R, BRAUNSTEIN G D. Thyroid incidentalomas: prevalence by palpation and ultrasponography.Arch Intern Med 1994, 1838-40.
59. KATZ J F, KANE R A, REYES J, CLARKE M P, HILL T C. Thyroid nodules: sonographic pathologic correlation. Radiology. 1984, 151: 741-45.
60. Kim EK, Park CS, Chung WY et al. New sonographic criteria for recommending fine-needle

- aspiration biopsy of non-palpable solid nodules of the thyroid. *Am J Roentgen* 2002, 178 (3): 687-691.
- 61.** Russ G et al. Le système TIRADS en échographie thyroïdienne. *J Radiol* 2011, 92: 701-13.
- 62.** Bozbor A, Erbil Y, Ozarmagan S et al. Color Doppler sonography in cold thyroid nodules for malignancy prediction. *Acta chirBelg* 2002, 102 (4) : 259-262.
- 63.** Shimamoto K, Endo T, Ishigaki T et al. Thyroid nodules: evaluation with color Doppler ultrasonography. *J Ultrasound Med* 1993, 12(11): 673-678.
- 64.** HORVAHE E, MAJILIS S, YANEZ P, STAMBURY J B. Evaluation and management of multinodular goiter *Otolaryngolclin north Am* 1996, 55: 527-540.
- 65.** SOLBIATI L, LIVRAGHI T, BALLARATI E, IERACE T, CRESPI L. Thyroid gland. IN: Solbiati L, Rizzato G (eds) *Ultrasound of superficial structures. High fréquences Doppler and intertional procedures.* Churchill, Livingstone, Edinburgh. 1995, 49-85.
- 66.** Vander JB, Gaston EA, Dawber TR. The significance of non-toxic thyroid nodules. Final report of a 15- years study of the incidence of thyroid malignancy. *Ann Inter med* 1968, 69(3): 537-540.
- 67.** Iannuccili JD, Cronan JJ, Monchik JM. Risk for malignancy of thyroid nodules as assessed by sonographic criteria: the need for biopsie. *J Ultrasound Med* 2004, 23(11): 1455-1464.
- 68.** Solbiati L, Osti V, Cova L et al. Ultrasound of thyroid, parathyroid and neck lymph nodes. *EurRadiol* 1998, 71(848): 828-833.
- 69.** Steinkamp KJ, Mueffelman M, Bock JC et al. Differential diagnosis of lymph node lesions, a semiquantitative approach with color Doppler Ultrasound. *Br J Radiol* 1998, 71(848): 828-833.
- 70.** AY T, CHU A, HOANG K. Multinodular goiter. *OtolaryngolClin N Am*, 2003;36:35-54.
- 71.** Bogazzi F, Bartalena L, Vitti P, Rago T, Brogioni S, Martino E, Collor flow Doppler sonography in thyrotoxicosis factitia, *J Endocrinol Invest* 1996, 19(9) : 603-606.
- 72.** Guitard –moret M. Bournaud C Goitre simple. *EncyclMédChir Endocrinologie-Nutrition* 2009, 10 : 007-A-10p
- 73.** M.M. El Hammoumi Les goitres plongeants : du diagnostic au traitement. A propos de 78 ca Service de chirurgie thoracique. *Hôpital Militaire, Rabat, Maroc.* 2013 page 29
- 74.** HERMANS J Les techniques d'imagerie thyroïdienne *Ann Endocrinol* 1995, 56 : 495-506

- 75.** Bruneton JN, Padovani Imagerie de la thyroïde Département d'information médicale duCHRL de Pontchaillon Octobre 1995, 155-161
- 76.** Carnaille BQuels examens demandés devant un goitre plongeant ou compressifAnn Chir 1999, 53 : 75-77
- 77.** C. Daniel, N. André, C.Leroyer
- 78.** Goitre endothoraciqueEMC-Pneumologie 2000, 6-047-D-30 : 5p
- 79.** Guerrier B, Zanaret MChirurgie de la thyroïde et de la parathyroïdeLes monographies amplifon, 2006. N° 41
- 80.** T.L. Tapsoba a*, b, R. Koné aAspects scintigraphiques de la pathologie thyroïdienne au centre hospitalier universitaireYalgabo Ouédraogo (CHU-YO) : à propos de 95 cas colligés de janvier 2012 à décembre 2013. Page5, 2015
- 81.** J. Clerc Scintigraphie thyroïdienne quantifiée (1231) du nodule thyroïdien : une nouvelle imagerie moléculaireJ Radiol 2009, 90 : 371-91
- 82.** AURENCGO André AURENGO Helyett. La scintigraphie thyroïdienne à-t-elle encore des indications en 2005 ?
- 83.** F. Varcus a*, J.L. peix bLa scintigraphie thyroïdienne quelle place dans le bilan préopératoire des nodules thyroïdiens ?
- 84.** BAGAYOKO TLes goitres bénins dans le service de chirurgie B à l'hôpital du Point G : A propos de 815 cas.Thèse de médecine, Bamako, 1999, N°99M30.
- 85.** Colonna M, Groscaude P, Remontet L, Schwartz C. Les membres du réseau Francin et CapiDC. Incidence du cancer thyroïdein chez l'adulte en France : situation en France en 2000. Médecine clinique Endocrinologie et Diabétologie : juillet-août 2003. 6 : 40-44.
- 86.** Kerleroux J, Kerleroux S, Diop JM et al. Contribution de l'échographie à l'évaluation de la pathologie thyroïdienne au Sénégal. Afr Med 1980, 284-87.
- 87.** Ntyonga-Pono MP.La pathologie thyroïdienne du Gabonais en milieu hospitalier à Libreville : étude de 137 cas.
- 88.** Kouakou KBilan de 10 ans de chirurgie thyroïdienne : à propos de 265 cas.Thèse de médecine université d'Abidjan, 1989, 57-94
- 89.** Hermans J, Chuysen V.Y'a-t-il intérêt à faire une échographie lors d'un bilan thyroïdien ?

Rev Fr Endoc Clin NutriMetab 1982, 547-52

90. Ouédarogo S, T L Tapsoba, YJ Drabo Aspects échographiques de la pathologie thyroïdienne au centre Hospitalier Yalgabo Ouédraogo Burkina. Thèse de médecine 2004, n°062, p47.
91. Drabo YJ, Dembelé SM, Ouédarogo J, Ouiminga RM. Problème du goitre endémique, cas de 3 villages du département de Tibga (Gourma-Burkina Faso). Médecine d'Afrique Noire : 1992, 39(11).
92. Schelienger JL. Thyroïde du sujet âgé. J Med Strasbourg 1985, 16 : 383-85.
93. Ag RHALY A, TRAORE K. « Résultats des différentes enquêtes menées au Mali sur les TDCI » Mali santé publique n°14 septembre-octobre Bamako 1990 : 39-42
94. DIARRA N. « Nouvelle contribution à l'étude du goitre endémique au Mali approche génétique » Thèse médecine Bamako 1982, 13 : 32-35.
95. SOUCKO G. « Contribution à l'étude étiologique du goitre endémique au MALI » Thèse de médecine Bamako 1981 n°76-01-10 : 82-89.
96. DIALLO, SANOGO K, DIAKITE S et al La cardiomyopathie à l'hôpital du point G. Mali médical, 2004 ;29(2) :22-7. 104.
97. SANI, ADEHOSSI E, KADRE SABO R et al Evaluation du traitement chirurgical des hyperthyroïdies : Etude prospective sur 37 cas opérés à l'hôpital de Niamey au Niger. Médecine d'Afrique noire, 2006 ;53(11) :582-86.
98. RIOS A, RODRIGUEZ J, BALSALOBRE M et al. Results of surgery. Surg. Today, 2005;35:901-6.
99. Monabeka H, Ondzotto G, Peko J La pathologie thyroïdienne au centre hospitalier universitaire de Brazaville. Cahiers d'études et de recherches francophones/ Santé 2005, 15 : 37-40.
100. Christine Do Cao, Jean-Louis Wémeau Aspects diagnostiques et thérapeutiques actuels des cancers thyroïdiens Presse Med. 2009 page : 210-219.
101. CANNONI. M, DEMARD. F Les nodules thyroïdiens du diagnostic à la chirurgie Rapport de la société française d'oto-rhino-laryngologie et de pathologie cervico-faciale. Ed. Arnette, 1995, 302p.
102. M. Remacle a, G. Lawson Exploration du larynx EMC-Oto-rhino-laryngologie 2(2005) 401-419.
103. Jacques Philippe La maladie de Basedow en 2009 Rev Med Suisse 2009, 764-768.

- 104.** Mona ZAKI, Pr M. ESSAADI, AJANAH, C.AIT BENHAMMOU, Mme F JANNANE Goitre chez l'enfant à propos de 25 cas.
- 105.** TANZ R, B. BENHAMMOU, A. GAOUZI, ABENTAHILA, L. CHAT, Y. KRIOULE Goitre de l'enfant : à propos de 123 cas.
- 106.** A. HORRA, M. YBajja, R.L. Abada, R. SAMI, M. Mahtar, M. Roubal Goitre de l'enfant : à propos de 24 cas.
- 107.** OuldBeddi M, N'Gbesso Roger D, Keita Abdoul K, Djédjé André T. Apport de l'échographie dans le diagnostic de la pathologie thyroïdienne en Mauritanie : à propos de 171 cas Cahiers santé, Volume 9, numéro 3, pages 179-182, Main-Juin 1999
- 108.** OuldBeddi M. Apport de l'échographie dans le diagnostic de la pathologie thyroïdienne en Côte d'Ivoire : à propos de 80 cas Thèse de médecine, Université d'Abidjan, 1990, 71-94
- 109.** Carrol B. Asymptomatic thyroid nodules: incidental sonographic detection. A J R. 1982, 133: 499-501.
- 110.** SIDIBE S, SIDIBE A T, KANE M, TOURE M, KEITA A D, TRAORE H A, TRAORE I. Nodules thyroïdiens en zone d'endémie goitreux quelle imagerie demander en première intention. Journal Française de radiologie. 2000, 81 : 72-82
- 111.** Moreau JF, Poincin J Ultrasonographie des glandes thyroïde et parathyroïde. Ville EPI/JFR, 1982.
- 112.** Massin JP, Planchon C, ACCORD J L, Perez R. Discordance scintigraphique entre le technétium 99m et l'iode 131 dans l'étude des nodules thyroïdiens
- 113.** CANONNONI M, DEMARD F. Les nodules thyroïdiens du diagnostic à la chirurgie. Arnette Paris 1995, 18 : 98-104.
- 114.** Kraimps J L, Barber J Apport de l'échographie per opératoire. Ann Endocrinol 1993, 54 : 235-36.
- 115.** Horvath E, Majilis S Yanez P, Dunnt J T. Thyroïdite de Dequervain : diagnostic en échographie. J radiol. 1997, 78 : 87-89.
- 116.** Gadon J, Ledou-Robert J. Les cancers du corps thyroïde, actualité en cancérologie cervico-faciale. Masson, Paris 1995, 35 : 321-33
- 117.** Mossa A, Angelleli G, Mangia Zardi G L'ultrasonographie dans le diagnostic des lésions expansives de la thyroïde. Ultrason, 1980, 1 : 133-34.
- 118.** Scheible W, Leopold G, Woo U L, Gosink B. High resolution real time ultrasonography of

thyroid nodules. Radiology, 1979, 133; 413-25.

119. Bruneton J N, Maestro C, Marcy P Y, Padovani B.

120. Echographie des ganglions superficiels. J Radiol 1994, 75 : 373-81.

121. Tourinaire J Prise en charge du nodule thyroïdien isolé, évaluation clinique. Ann d'endocrino, 54 : 226-229, (1993).

ANNEXES

Fiche d'enquête

Date de l'enquête

Fiche n° :

Identification du patient (ID) :

1. NOM :

2. PRENOM (s) :

3. AGE :

4. 1 : 0 - 15 ans 2 : 16 - 30 ans 3 : 31- 45 ans 4 : 46 - 60 ans 5 : 61-75 ans 6 > 75 ans.

5. SEXE : 1= F 2= M

6. ETHNIE : ... 1= Bambara 2= Sarakolé Bobo 3= Peulh 4= Malinké 5= Senoufo 6=Miniaka
7=Sonrhaï 8=Maure

9= Dogon 10= Bobo 11=Bozo 12= Kassogue 13= Autres (à préciser) -----

7. Niveau de scolarisation :1 Non scolarisé 2 primaire 3secondaire 4
technique 5 supérieur

8. PROFESSION : 1= Ménagère ou Femme au foyer 2= Commerçant 3= Elève/Etudiant
4= Ouvrier/Artisan 5= Fonctionnaire 6= cultivateur 7=Autres (à
préciser) ----- 8=Indéterminée.

9. SITUATION MATRIMONIALE : 1= marié , 2= célibataire , 3= divorcé
veuve, veuf

10. RESIDENCE : 1= District 2= Région à préciser.....

Données cliniques

1. Antécédents de pathologies thyroïdiennes si oui à préciser

a- Familiaux de pathologie thyroïdienne

1= Père 2=Mère 3=Autres Ascendants ou collatéraux

b-Personnels de pathologie thyroïdienne :

- Médicaux :

- Chirurgicaux :

2. Signes cliniques

2.1. Date du début des symptômes : 1= < 3 mois

2= entre 3-6 mois 3 > 6 mois .

2.2. Motif de consultation : 1= Tuméfaction antéro-cervicale 2=exophtalmie 3= dyspnée

4= dysphonie 5= Dysphagie 6 = autres à préciser.....

2.3 Signes de l'hyperthyroïdie

Palpitation Nervosité Thermophobie Insomnie Hyperthermie

Tachycardie Amaigrissement Hypersudation Tremblement Moiteur

des mains Diarrhée intermittente Hyperpigmentation Exophtalmie .

2.4 Signes de l'hypothyroïdie

1= Myxœdème 2= Trouble des phanères (poils , cheveux , ongles , dents)
 3= Bradycardie 4=Ralentissement des activités (physique , psychique , sexuelle) 5= Asthénie

2.5 Palpation thyroïdienne :

a= normale
 b= hypertrophie oui non
 c= Présence de Nodule (S) oui non
 d= Présence de Thrill (= Frémissement) oui non
 e= autres à préciser.....

2.6 Auscultation thyroïdienne : a= Souffle systolique thyroïdien b= diastolique c= systolique et diastolique d= absence de souffle

Données biologiques

1= TSHus 1= normale 2= augmentée 3= basse ou effondrée
 2= FT4 libre 1= normale 2= augmentée 3= basse ou effondrée
 3= FT3 1= normale 2= augmentée 3= basse ou effondrée

Données échographiques

A. Indications :

1= Goitre ou Tuméfaction antéro-cervicale 2. Bilan hyperthyroïdie
 3. Bilan hypothyroïdie 4. Nodule thyroïdien 5. Autres à préciser

B. Résultat

1. Taille de la glande thyroïde :

	Longueur	Largeur	Epaisseur	Volume
Lobe droit	<input type="checkbox"/>	<input type="checkbox"/>	<input type="checkbox"/>	<input type="checkbox"/>
Lobe gauche	<input type="checkbox"/>	<input type="checkbox"/>	<input type="checkbox"/>	<input type="checkbox"/>
Isthme			<input type="checkbox"/>	

2. Echostructure de la glande thyroïde :

1= Homogène 2= Hétérogène 3= mixte

3. Nodule (s)

a. Présent 2=absent
 b. Siège : 1= Lobe droit = lobe gauche 3= Isthme 4= Isthmolobaire droit
 Isthmolobaire gauche diffus

c. Nombre :

- Unique : uni nodulaire
 - 1 à 5 : multi nodulaire
 - > 5 : multi nodulaire

d. Echogénicité :

	Homogène <input type="checkbox"/>	Hétérogène <input type="checkbox"/>
- Hypoéchogène	<input type="checkbox"/>	
- Isoéchogène	<input type="checkbox"/>	
- Hyperéchogène	<input type="checkbox"/>	
- Kystique	1= oui <input type="checkbox"/>	2= non <input type="checkbox"/>
- Mixte	1= oui <input type="checkbox"/>	2= non <input type="checkbox"/>

e. Contours : 1= réguliers 2= irréguliers 3= flous

f. Calcification (s) :

1 Présence : 1.1= Microcalcification (s) 1.2= Macrocalcifications (s)

2 Absent

g. Zone de nécrose : 1= présence 2= absence

h. Taille du (des) nodule (s) :

Micronodule inf. ou égal 1 cm < 1 cm < 3cm

4. Masse (s)

a. Présent 2 =absent

b. Siège : 1= Lobe droit = lobe gauche 3= Isthme 4= Isthmolobaire droit
 Isthmolobaire gauche diffus

c. Nombre :

- Unique

- 1 à 5

- > 5

d. Echogénicité :

Homogène

Hétérogène

- Hypoéchogène

- Isoéchogène

- Hyperéchogène

- Kystique 1= oui 2= non

- Mixte 1= oui 2= non

e. Contours : 1= réguliers 2= irréguliers 3= flous

f. Calcification (s) :

1 Présence : 1.1= Microcalcification (s) 1.2= Macrocalcifications (s)

2 Absent

g. Zone de nécrose : 1= présence 2= absence

h. Taille du (des) masses (s) :

1= 3cm 2= entre 3-6cm > 6cm

5. Nodules plus épais que large ou plus épais que long : Oui Non

6. Vascularisation

- thyroïdienne : 1= Normale 2= Hypervascularisation 3=

Hypovascularisation

- Nodule :

Avasculaire

Périphérique

Centrale

Mixte à prédominance : centrale périphérique .

- Masse :

Avasculaire

Périphérique

Centrale

Mixte à prédominance : centrale périphérique .

7. Gros vaisseaux :

Normaux

Comprimés

Refoulés

8. Adénopathies latéro-cervicales :

1= Absente

2= Présente : inflammatoire suspecte

9= Classification de TIRADS

a- TIRADS I

b- TIRADS II

c- TIRADS III

d- TIRADS IV

e- TIRADS V

10= conclusion :

1. Thyroïde homogène de taille normale

2. Thyroïde nodulaire de taille normale.

3. Goitre homogène.

4. Goitre uni nodulaire.

5. Goitre multi nodulaire.

6. Goitre diffus.

7. Goitre plongeant.

8. Aspect de thyroïdite

N.B : Masses= Macrondules > 3cm.

Fiche Signalétique

Nom : DOUMBIA Prénom : Modibo. N° Tel : 79353819/62000745

Email : mdoumbia021@gmail.com

Titre : Aspects cliniques et échographiques des pathologies thyroïdiennes à l'hôpital du Mali.

Année de soutenance : 2019.

Ville de soutenance : Bamako

Pays d'origine : Mali.

Lieu de dépôt : Bibliothèque de la faculté de médecine et d'Odontostomatologie du Mali.

Secteur d'intérêt : Imagerie médicale, Direction de l'hôpital du Mali.

SERMENT D'HIPPOCRATE

En présence des maîtres de cette faculté, de mes chers condisciples, devant l'effigie d'Hippocrate,

Je promets et je jure au nom de l'être suprême, d'être fidèle aux lois de l'honneur et de la probité dans l'exercice de la médecine,

Je donnerai mes soins gratuits à l'indigent et n'exigerai jamais un salaire au-dessus de mon travail,

Je ne participerai à aucun partage clandestin d'honoraires.

Admis à l'intérieur des maisons, mes yeux ne verront pas ce qui s'y passe, ma langue taira les secrets qui me seront confiés et mon état ne servira pas à corrompre les mœurs ni favoriser le crime.

Je ne permettrai pas que des considérations de religions, de nations, de race, de parti ou de classe sociale viennent s'interposer entre mon devoir et mon patient. Je garderai le respect absolu de la vie humaine.

Même sous la menace, je n'admettrai pas de faire usage de mes connaissances médicales contre les lois de l'humanité.

Respectueux et reconnaissant envers mes maîtres, je rendrai à leurs enfants l'instruction que j'ai reçue de leurs pères.

Que les hommes m'accordent leur estime si je suis fidèle à mes promesses.

Que je sois couvert d'opprobre et méprisé de mes confrères si j'y manque.

Je le jure.