

UNIVERSITÉ DES SCIENCES, DES TECHNIQUES  
ET DES TECHNOLOGIES DE BAMAKO  
USTTB



FACULTÉ DE MÉDECINE  
ET D'ODONTOSTOMATOLOGIE FMOS  
ANNÉE UNIVERSITAIRE 2022-2023 N°.....  
TITRE :



APPORT DE L'ANGIO-TDM DANS LA PRISE EN CHARGE DES  
STENOSES ET OCCLUSIONS THROMBO-EMBOLIQUES DE  
L'ARTERE RENALE A PROPOS DE 5 CAS AU CHUM LE  
LUXEMBOURG

Présentée et soutenue le 02/11/2023 devant la faculté de  
médecine et d'odontostomatologie par :

**DOCTEUR NAGNOUMAGUE CAMARA**

Pour l'obtention du Diplôme 'Etudes Spécialisées en Imagerie Médicale (D.E.S)

Président : Pr COULIBLY Souleymane (professeur)  
Directeur : Pr. KEITA Adama Diaman (professeur)  
Co-directeur : Dr. MARIKO Mahamane (chargé de recherche)  
Membre : Dr TRAORE Ousmane (maitre-assistant)  
Dr DJIGUIBA Karamoko (chargé de recherche)

# **DÉDICACES ET REMERCIEMENTS**

## DÉDICACES ET REMERCIEMENTS

Je rends grâce à **ALLAH** le Tout Puissant, le Très miséricordieux, l'Omnipotent l'Omniscient, Le Premier et le Dernier, le Pourvoyeur éternel de grâces ainsi qu'à son prophète **MAHOMET (PES)**. Seigneur Veuillez agréer toutes nos reconnaissances à Tes bienfaits.

### JE DÉDIE CE TRAVAIL A :

Mon père : **BROULAYE CAMARA,**

Ta rigueur, ton courage, tout cela pour nous donner une éducation exemplaire et distinguée. Père, je n'ai jamais oublié tes sages conseils à savoir qu'il faut toujours respecter soi-même et les autres, à s'engager à avoir le meilleur et l'excellence en tout ce que nous entreprendrons, à l'exiger de nos collaborateurs et de nos partenaires.

Ma mère : **HAWA CAMARA**

Femme exemplaire, respectueuse, battante qui n'a jamais abandonné, ni failli devant une difficulté et a toujours répondu aux cris de ses enfants. Maman, je n'ai pas trouvé sincèrement le mot qui soit plus suffisants pour te remercier. Mais à travers ce travail, recevez l'expression de toute ma reconnaissance.

**Mes frères et sœurs : Yaya Camara, Kadiatou Camara, Abdourahmane Camara,**

**Maimouna Camara, Ibrahim Camara.**

Nos parents se sont sacrifiés pour que nous ayons une bonne éducation et un avenir meilleur. Ce travail doit être un exemple parmi tant d'autres que nous ne devons

jamais oublier les efforts de nos parents. Que Dieu fasse de nous, des enfants reconnaissants, courageux et engagés pour le combat de la vie.

**REMERCIEMENTS :**

**À mes Aînés et collègues du service et à tout le personnel du service d'imagerie médicale.**

Vous faites partie de ces personnes rares par leur gentillesse, leur tendresse et leurs grands cœurs. Trouvez ici, le témoignage de toutes mes reconnaissances pour votre Inlassable soutien. Je vous souhaite une vie pleine de réussite, de santé et de bonheur.

**Aux radiologues :**

Aucun mot ne nous conviendra assurément pour faire valoir la récompense que vous méritez. Je vous souhaite une vie pleine de réussite, de santé et de bonheur.

## HOMMAGES AUX MEMBRES DU JURY

**Professeur Souleymane Coulibaly** : nous tenons à vous remercier abondamment d'avoir bien voulu participer à l'évaluation de ce travail. Veuillez croire cher maître l'expression de nos profondes Gratitudes.

**Professeur Adama Diaman Keita** : Vous êtes pour nous le modèle scientifique par excellence par votre Capacité à inspirer, impacter et engagé votre environnement. Puissez-vous en être gratifié par Le Tout puissant et qu'il vous accorde santé et longévité afin que soient menés à bien vos projets.

**Dr Mahamane Mariko** : Plus qu'un enseignant, vous êtes un éducateur de choix. Vous avez allié l'humilité, écoute et conseils pour nous transmettre le savoir, l'éducation, le respect, la rigueur, persévérance, disponibilité et le tout dans la discipline. Que le tout Puissant vous donne la force d'aller encore plus loin.

**Dr Ousmane Traore** : Les mots seraient bien faibles pour qualifier notre gratitude pour l'amélioration de ce travail. Le contact rapide force le respect et incitent l'admiration. Veuillez recevoir ici cher maître, nos sentiments respectueux et plein de reconnaissances.

**DR Karamoko Djiguiba** : Nous sommes honorés de vous compter parmi les membres de notre jury malgré vos multiples occupations. Les mots seraient bien faibles pour qualifier notre gratitude pour l'amélioration de ce travail. Veuillez accepter cher Maître nos sincères remerciements et soyez assuré de notre profonde gratitude.

# **TABLE DES ILLUSTRATIONS**

**LISTE DES ABREVIATIONS ET SIGLES**

**AFC** : Artère Fémorale Commune

**ANGIO TDM** : Angiographie Tomodensitométrie

**AR**: Artère Rénale

**ARM** : Angiographie par Résonance Magnétique

**ATCD**: Antécédent

**CHU** : Centre Hospitalier Universitaire

**CHU-ME** : Centre Hospitalier Universitaire Mère-Enfant

**CPR**: Curved Multiplanar Reconstruction

**CSREF** : Centre de Santé de Référence

**HB**: Hémoglobine

**HT**: Hématocrite

**IRM** : Imagerie par Résonance Magnétique

**MIP**: Maximal Intensity Projection

**MPR**: Multiplanar Reconstruction

**SAR** : Sténose artère rénale

**SOTEAR** : Sténose et Occlusion Thrombo-Embolique de l'Artère Rénale

**TOF**: Time Of Flight

**VRT**: Volume Rendering Technique

**V** : Veine

**LISTE DES FIGURES**

<b>FIGURE 1</b> : VUE DE FACE SITUATION RETROPERITONEALE DES REINS .....	13
<b>FIGURE 2</b> : ORGANISATION DE LA GRAISSE ET DES FASCIAS ENTOURANT LES REINS.....	13
<b>FIGURE 3</b> : SEGMENTATION RENALE .....	14
<b>FIGURE 4</b> : TERRITOIRE ARTERE RENALE. ....	15
<b>FIGURE 5</b> : VASCULARISATION ARTERIELLE DE HAUT APPAREIL URINAIRE .....	15
<b>FIGURE 6</b> : REPRESENTATION SCHEMATIQUE DES SUPPLEANCES ARTERIELLES.....	16
<b>FIGURE 7</b> : SECTION LONGITUDINALE DU REIN .....	17
<b>FIGURE 8</b> : ECHOGRAPHIE-DOPPLER DE L'AR DROITE. ....	23
<b>FIGURE 9</b> : ECHOGRAPHIE COUPLE AU DOPPLER MONTRANT UNE STENOSE SERREE (90 %) .....	24
<b>FIGURE 10</b> : TDM AVEC INJECTION DE PDC. EN A), AXIALE, .....	26
<b>FIGURE 11</b> :ANGIO-TDM RENALE .....	26
<b>FIGURE 12</b> : VISUALISATION DANS DEUX PLANS.....	27
<b>FIGURE 13</b> ;ARTERIOGRAPHIE SELECTIVE. STENOSE SERREE DU TIERS MOYEN DE L'ARD .....	30
<b>FIGURE 14</b> : ARTERIOGRAPHIE RENALE GAUCHE. OCCLUSION D'UNE BRANCHE POLAIRE .....	30
<b>FIGURE 15</b> STATIF ET TABLE DE LA TOMODENSITOMETRIE .....	36
<b>FIGURE 16</b> IMAGE DE L'APPAREIL DE L'INJECTEUR AUTOMATIQUE MEDRAD SALIENT.....	37
<b>FIGURE 17</b> : ANGIOSCANNER AVEC RECONSTRUCTION CURVILIGNE DE L'ARTERE RENALE DROITE ...	40
<b>FIGURE 18</b> : ANGIOSCANNER RECONSTRUCTION CURVILIGNE DE L'AR GAUCHE (NORMALE). <b>ERREUR !</b> <b>SIGNET NON DEFINI.</b>	
<b>FIGURE 19</b> : ANGIOSCANNER AVEC RECONSTRUCTION CORONALE EN MIP.....	41
<b>FIGURE 20</b> : ANGIO-TDM AVEC RECONSTRUCTION CURVILIGNE DE L'ARTERE RENALE DROITE .....	43
<b>FIGURE 21</b> : ANGIOSCANNER AVEC RECONSTRUCTION CURVILIGNE DE L'ARTERE RENALE GAUCHE. ..	43
<b>FIGURE 22</b> : ANGIO-TDM RENALE :.....	45
<b>FIGURE 23</b> : ANGIO-TDM AVEC RECONSTRUCTION 3D EN MIP A) ET CPR EN B). .....	46
<b>FIGURE 24</b> : ANGIO-TDM AVEC RECONSTRUCTION 3D VRT ET COUPE AXIALE.....	47
<b>FIGURE 25</b> : ANGIO-TDM AVEC RECONSTRUCTION CURVILIGNE DE L'ARTERE RENALE GAUCHE.....	49
<b>FIGURE 26</b> : ANGIO-TDM AVEC RECONSTRUCTION CURVILIGNE DE L'ARTERE RENALE DROITE. ....	50
<b>FIGURE 27</b> : ANGIO-TDM AVEC COUPE AXIALE ET RECONSTRUCTION CORONALE EN MIP.....	50
<b>FIGURE 28</b> : ANGIO-TDM DES MEMBRES INFERIEURS, MONTRANT UNE OCCLUSION. ....	51
<b>FIGURE 29</b> : ANGIO-TDM AVEC RECONSTRUCTION CORONALE EN MIP.....	53
<b>FIGURE 30</b> : ANGIOSCANNER, A DROITE, RECONSTRUCTION .....	<b>ERREUR ! SIGNET NON DEFINI.</b>
<b>FIGURE 31</b> : COMPLICATION D'UNE CARDIOPATHIE DILATEE MAEDOW .....	54

**LISTE DES TABLEAUX**

<b>TABLEAU 1</b> : REPARTITION SELON L'ATTEINTE TRONCULAIRE.....	55
<b>TABLEAU 2</b> : REPARTITION SELON L'ATTEINTES TRONCULAIRE.....	56
<b>TABLEAU 3</b> : REPARTITION SELON L'ATTEINTES TRONCULAIRE .....	56
<b>TABLEAU 4</b> : TYPE DE STENOSE .....	56
<b>TABLEAU 5</b> : REPARTITION SELON LES LESIONS ASSOCIEES.....	58



## **SOMMAIRES**

1	INTRODUCTION .....	10
2	OBJECTIFS .....	12
3	GENERALITES .....	13
3.1	RAPPEL ANATOMIQUE .....	13
3.2	ETHIOPATHOGENIE.....	19
3.3	SIGNES CLINIQUES .....	20
3.4	MOYENS D'IMAGERIE ET RESULTATS .....	22
3.5	TRAITEMENT.....	31
4	METHODOLOGIE.....	34
5	NOS OBSERVATIONS .....	39
6	RESULTATS .....	55
7	COMMENTAIRES ET DISCUSSION .....	59
	CONCLUSION .....	65
	RECOMMANDATIONS .....	66
	FICHES SIGNALETIQUES .....	69
	REFERENCES BIBLIOGRAPHIQUES .....	67

## 1 INTRODUCTION

La sténose de l'artère rénale (SAR) est un terme général qui fait référence à toute lésion vasculaire provoquant un rétrécissement de l'artère rénale, altérant ainsi le flux sanguin vers le rein. [1]

L'embolie artérielle correspond à l'obstruction brusque d'une artère par un corps étranger en migration dans celle-ci. Il s'agit le plus souvent d'un thrombus de nature fibrino-cruorique dont le point de départ est retrouvé au niveau du cœur ou du segment artériel d'amont. [2]

La thrombose artérielle correspond à l'obstruction de l'artère par le déclenchement de l'agrégation plaquettaire et de la cascade de la coagulation.

Dans ce cas présent, il n'y a pas de migration de caillot mais seulement un mécanisme thrombotique in situ .[2]

L'évolution naturelle de la SAR conduit à une ischémie rénale progressive avec une atrophie rénale, avec évolution quelquefois vers une occlusion complète par une thrombose de l'artère. [3]

La fréquence des embolies artérielles, proprement dite, n'est pas connue mais elle peut être extrapolée, à partir de l'épidémiologie de l'ischémie aiguë des membres. [2]

Aux Etats-Unis ,la plus grande série de cas de thrombose artérielle des patients du service des urgences donne une prévalence de 0,02/1000, avec moins de 50 patients dans chaque série .[4]

Le rôle de l'investigation par imagerie est essentiel pour déterminer avec précision la pathologie des artères rénales et guider le traitement approprié.

L'arsenal d'imagerie radiologique comprend l'échographie Doppler, l'angiographie conventionnelle, la TDM et IRM. La TDM multi détecteur offre une vitesse d'acquisition d'image accrue. Elle présente plusieurs avantages, notamment une résolution spatiale plus élevée et moins d'artefacts dus aux stents métalliques implantés. Comparée au duplex, la TDM dépend moins de l'opérateur. [1]

La nécessité d'injecter un produit de contraste iodé néphrotoxique est un inconvénient important ainsi que les rayonnements ionisants. [1]

La limitation majeure de la TDM est que la technique est capable de fournir uniquement une évaluation anatomique mais pas une évaluation physiologique de la sténose. [5]

Les sténoses et occlusion thrombo-emboliques de l'artère rénales ne font pas lésion dans la littérature malienne. Nous trouvons ici 5 cas diagnostiqués par angioscanner à l'hôpital mère enfant le Luxembourg.

## **2 OBJECTIFS**

### **2.1 OBJECTIF PRINCIPAL**

- Déterminer l'apport de l'Angio-TDM dans la prise en charge des sténose et occlusion thrombo-emboliques de l'artère rénale (SOTEAR) à l'hôpital mère enfant le Luxembourg.

### **2.2 OBJECTIFS SPECIFIQUES**

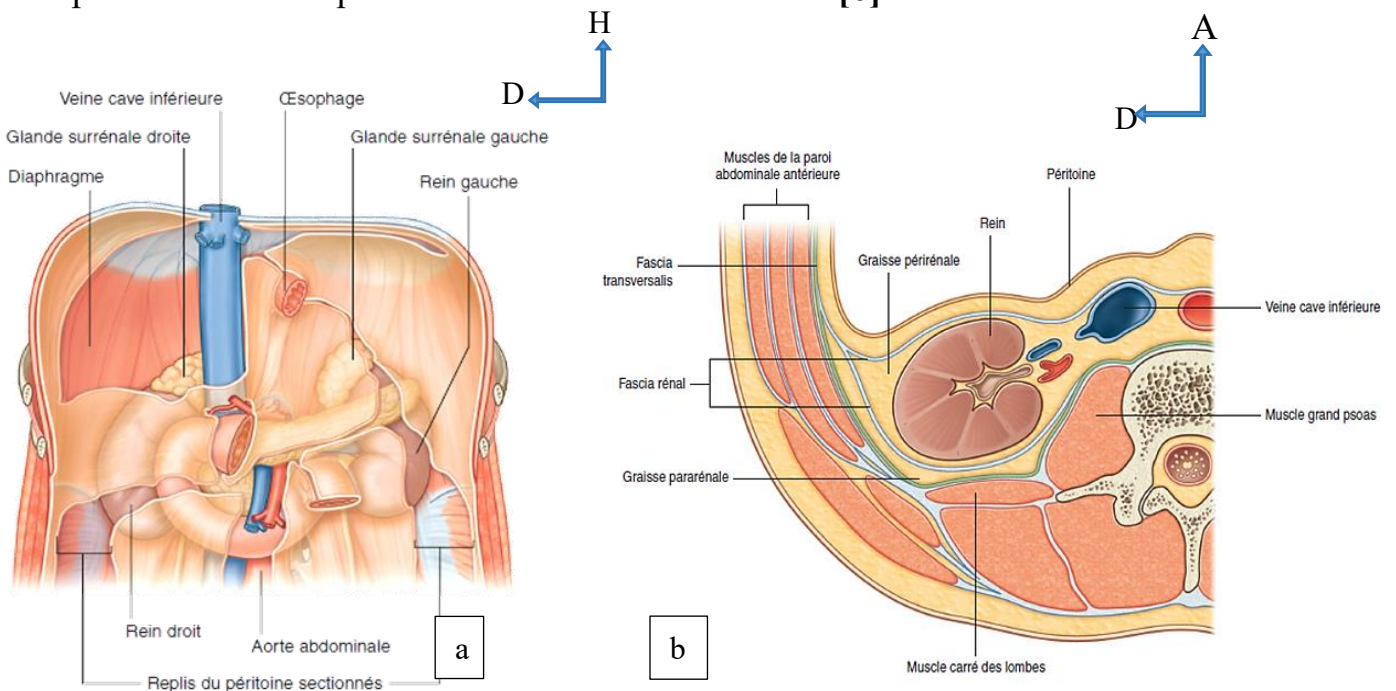
- Déterminer les circonstances de découverte
- Étudier les caractéristiques Angio-TDM de la SOTEAR
- Évaluer les complications des SOTEAR

### 3 GENERALITES

#### 3.1 RAPPEL ANATOMIQUE

##### 3.1.1 ANATOMIE DESCRIPTIVE DES REINS

Les reins ont une forme de haricot ; ils sont situés en position rétropéritonéale dans la région abdominale postérieure. Ils sont logés au sein du tissu conjonctif extra-péritonéal de chaque côté de la colonne vertébrale. [6]



**Figure 1** : Vue de face Situation rétropéritonéale des reins au sein de la région postérieure de l'abdomen en a) et b) organisation de la graisse et des fascias

entourant les reins. [6]

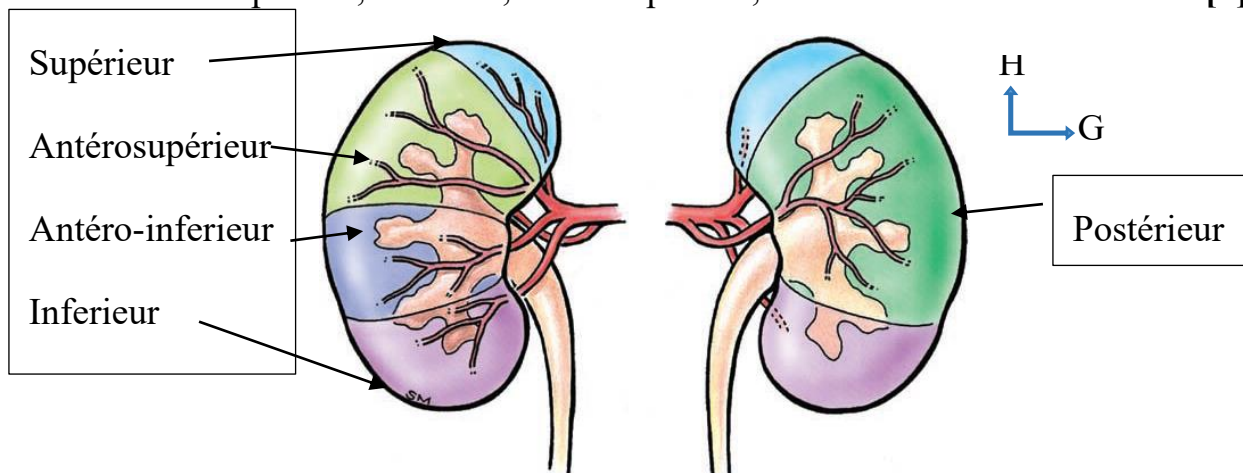
### 3.1.2 VASCULARISATION - INNERVATION

#### 3.1.2.1 Artères

Chaque rein est vascularisé par une seule volumineuse artère, l'artère rénale, qui est une branche latérale de l'aorte abdominale. [6]

La distribution artérielle, de type terminal, permet de diviser le rein en 5 segments :

- Supérieur, inférieur, antérosupérieur, antéroinférieur et Postérieur. [7]



**Figure 2** : Segmentation rénale .[8]

L'artère rénale se divise, antérieure et postérieure, qui donnent les segmentaires.[7]

#### ➤ La branche antérieure (ou pré pyélique)

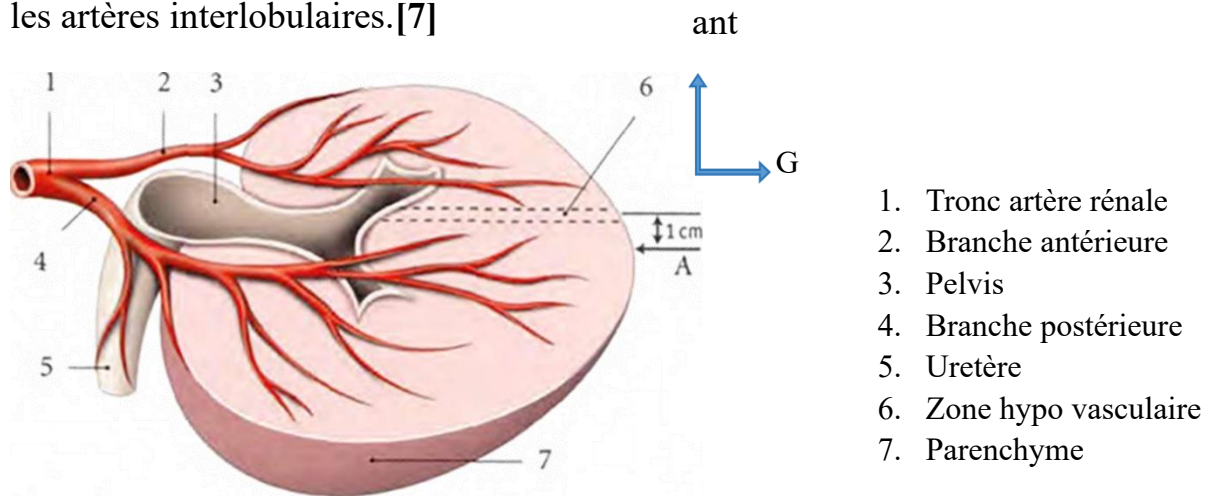
Elle donne les artères des segments supérieur, antérosupérieur, antéroinférieur et inférieur. [7]

#### ➤ La branche postérieure (ou rétro pyélique)

Elle donne les artères du segment postérieur. [7]

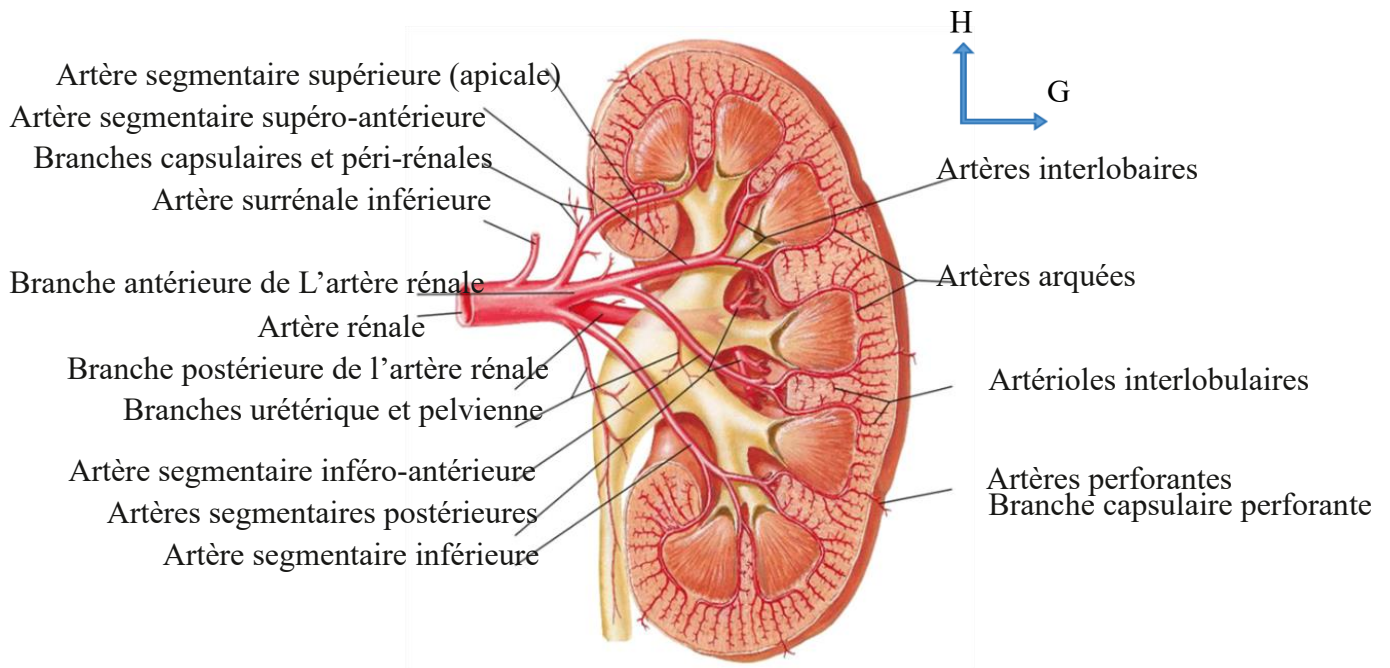
#### ➤ Les artères intersegmentaires

Elles donnent chacune des artères interlobaires qui se terminent en artères arquées au-dessus des pyramides rénales. Des artères arquées et interlobaires, se détachent les artères interlobulaires. [7]



**Figure 3** : territoire artère rénale. [7]

Le territoire de la branche antérieure de l'artère rénale est plus étendu que celui de la branche postérieure. [7]



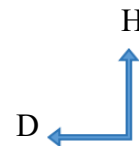
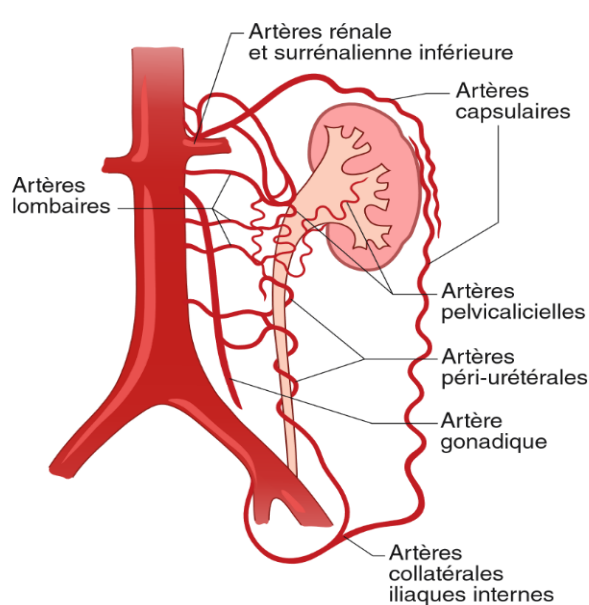
**Figure 4** : vascularisation artérielle du haut appareil urinaire [9]

➤ **Les artères de la capsule adipeuse**

Elles proviennent de l'artère rénale, des artères surrenales et de l'artère testiculaire ou ovarique ; parfois, elles naissent des artères coliques droite et gauche, des artères lombaires et de l'aorte. Elles constituent dans la capsule adipeuse du rein , un fin réseau artériel exo-rénal.[7]

➤ **Les artères polaires**

Elles sont destinées, soit au pôle supérieur du rein (13 %), soit au pôle inférieur (2 %), soit aux deux pôles (moins de 1 %).[7]



**Figure 5 :** Représentation schématique des suppléances artérielles du cercle périrénal. [10]

**A. VEINES**

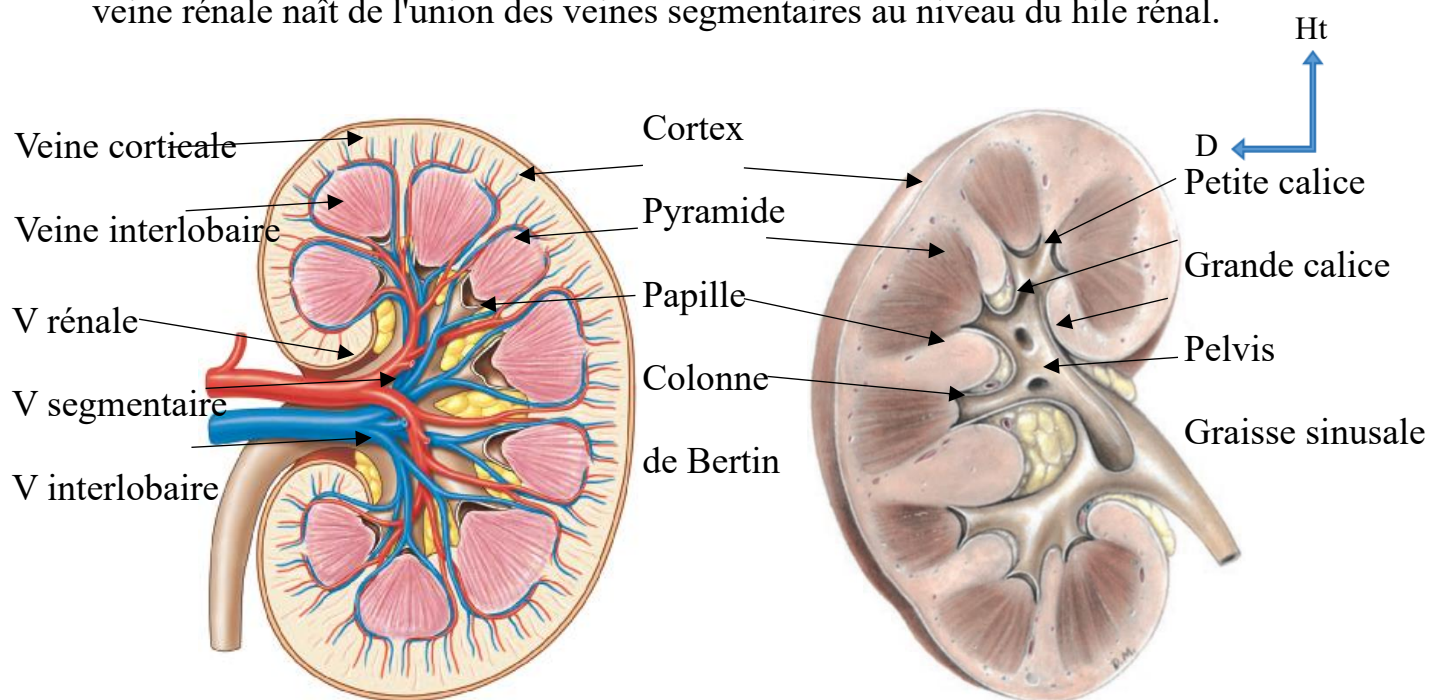
➤ **Les veines segmentaires**

Chaque veine segmentaire collecte des veines interlobaires qui drainent les veines arquées situées à la base des pyramides rénales.



### ➤ Les veines rénales

Chaque veine rénale droite et gauche, constitue le collecteur d'un rein. Chaque veine rénale naît de l'union des veines segmentaires au niveau du hile rénal.



**Figure 6** : Section longitudinale du rein , a droit réseau veineux .[11]

A gauche parenchyme et système collecteur .[8]

### B. RESEAU LYMPHATIQUE ET INNERVATION

Le drainage lymphatique des reins est assuré par les nœuds lymphatiques aortiques lombaux, situés autour de l'origine des artères rénales. [6]

Les nerfs proviennent du plexus rénal formé de neurofibres issues des ganglions cœliaques et aortico-rénaux.

### **3.1.3 URETERES**

Les uretères sont des tubes musculaires qui transportent l'urine des reins à la vessie. Ils sont en continuité en haut avec les pelvis rénaux, qui sont des structures en forme d'entonnoir au sein du sinus rénal. Le pelvis rénal est constitué par la réunion des grands calices (deux ou trois), qui sont eux-mêmes constitués par la réunion de plusieurs petits calices. Les petits calices entourent les papilles rénales. Le pelvis rénal se rétrécit lorsqu'il émerge vers le bas du hile rénal ; il se poursuit par l'uretère au niveau de la jonction pelvi-urétérale. [7]

### **3.1.4 STRUCTURE RENALE**

Chaque rein présente une face antérieure et postérieure lisses, recouvertes d'une capsule fibreuse. Chaque rein est constitué d'un cortex rénal périphérique et d'une médullaire rénale interne. Des extensions du cortex rénal se projettent au centre du rein, divisant la médullaire en agrégats triangulaires discontinus de tissu (les pyramides rénales). [6]

Les reins reçoivent 20 à 25 % du débit cardiaque total. Chez les personnes normales et en bonne santé, environ 1 200 ml de sang circulent dans les reins chaque minute. [11]

Le néphron est l'unité fonctionnelle de base du rein. Chaque néphron est constitué de deux parties principales : un corpuscule rénal et un tubule rénal. [11]

### 3.2 ETHIOPATHOGENIE

Une sténose entraîne une réduction du flux sanguin vers le rein. Pour maintenir un débit de filtration glomérulaire en cas de diminution de la perfusion rénale, la résistance de l'artériole efférente augmente via l'activation du système rénine-angiotensine, avec pour conséquence une augmentation de la pression artérielle systémique, le maintien d'une pression intra-glomérulaire suffisante pour préserver la filtration glomérulaire et une rétention rénale de Na<sup>+</sup>. [3]

De plus, si la sténose artérielle rénale n'est pas traitée, elle peut conduire à une thrombose artérielle avec une perte de fonction rénale. Elles peuvent être athéromateuses (60 % des cas) ou dysplasiques (dysplasie fibromusculaire, 35 % des cas), moins de 1% de cas résulte de la maladie de Takayasu, la maladie de Kawasaki, la neurofibromatose de type 1, un hématome de la paroi aortique, ou une dissection aortique. [12,13]

Une embolie rénale peut survenir chez les patients ayant des troubles du rythme cardiaque, ou distalement à un anévrisme ou à une dissection artérielle. [14]

Elle est généralement causée par des caillots de sang ou de cholestérol qui obstruent l'artère rénale ou les vaisseaux ramifiés. La source des caillots sanguins, généralement, provient de la fibrillation auriculaire provoquant une thrombogénèse dans l'oreillette gauche et l'appendice auriculaire gauche. [4]

- **Occlusion de l'artère rénale**

Le retentissement de l'occlusion sur la vascularisation intra rénale dépend du mécanisme et de la vitesse de constitution de la thrombose artérielle :

- **Les occlusions aiguës** sur artère saine s'accompagnent d'une nécrose massive du rein ;[15]
- **Occlusion chronique** ; le rein est de petite taille et contient une vascularisation très appauvrie.[10] L'ischémie, ici, n'entraîne pas la nécrose du parenchyme rénal qui reste vascularisé grâce au développement d'un réseau de suppléance qui emprunte les collatérales du cercle artériel périrénal , résultant de l'aggravation progressive de la sténose préexistante. [15]
- **L'infarctus rénal** est la conséquence d'une interruption totale du flux sanguin dans l'une ou les deux artères rénales principales ou dans leurs branches. [13]

### 3.3 SIGNES CLINIQUES

#### 3.3.1 EXAMEN CLINIQUE :

- **L'interrogatoire** recherche un ATCD de pathologies cardiaques ou athéromateuses, ainsi que les facteurs de risque cardiovasculaire. Le diagnostic de l'occlusion aigüe est difficile car la maladie est rare et la présentation clinique est souvent non spécifique. Elle peut se présenter avec l'apparition soudaine de douleurs coliques au flanc, de fièvre, de nausées, de vomissements, d'hypertension et rarement d'hématurie. L'occlusion bilatérale de l'artère rénale peut entraîner une anurie. [16,17]

Les patients étaient considérés comme ayant une embolie de l'artère rénale s'ils souffraient de fibrillation auriculaire, d'une cardiomyopathie ou de cardiopathie valvulaire ou si la lésion apparaissait embolique à l'angiographie. [16]

Une thrombose de l'artère rénale était envisagée si les patients souffraient d'un état connu d'hypercoagulabilité ou d'une sténose de l'artère rénale ou si une dissection était notée à l'angiographie. [16]

Une sténose de l'artère rénale peut être diagnostiquée dans deux circonstances cliniques principales. [10]

- **Découverte fortuite**, notamment lorsque la sténose est modérée, à l'occasion d'un examen d'imagerie (TDM ou IRM abdominales, aortographie) réalisée pour un autre motif chez un patient normo- ou hypertendu.
- **Signes ou circonstances cliniques** conduisant à rechercher une sténose de l'artère rénale, en particulier une hypertension artérielle découverte dans un contexte clinique et/ou biologique, faisant suspecter une origine rénovasculaire :
  - HTA du sujet jeune (avant 30 ans) ; HTA sévère après 55 ans ; HTA d'aggravation rapide échappant au traitement médical (> trithérapie, dont diurétiques) ; HTA sévère avec rétinopathie hypertensive (stades III et IV) ou HTA maligne ; présence d'un souffle abdominal ou lombaire ;

- Apparition d'une insuffisance rénale (élévation de la créatininémie > 20%) au cours d'un traitement par inhibiteur de l'enzyme de conversion (IEC) ou antagoniste de l'angiotensine II ou insuffisance rénale inexpliquée ;
- Existence d'une protéinurie ou d'une hypokaliémie associée
- Œdème aigu du poumon ;
- Angor réfractaire ou insuffisance cardiaque inexpliquée ;
- Asymétrie de taille des reins supérieure à 15 mm. [10]

### 3.4 MOYENS D'IMAGERIE ET RESULTATS

#### 3.4.1 L'ÉCHOGRAPHIE-DOPPLER

L'échographie, une modalité d'imagerie non invasive pour le dépistage des sténoses sévères et de l'occlusion de l'artère rénale, peut également mettre en évidence une plaque d'athérosclérose et un thrombus. [17]

L'échographie duplex des artères rénales nécessite une expertise et est donc fortement opérateur dépendante. Il est souvent difficile à réaliser chez les personnes obèses. [18]

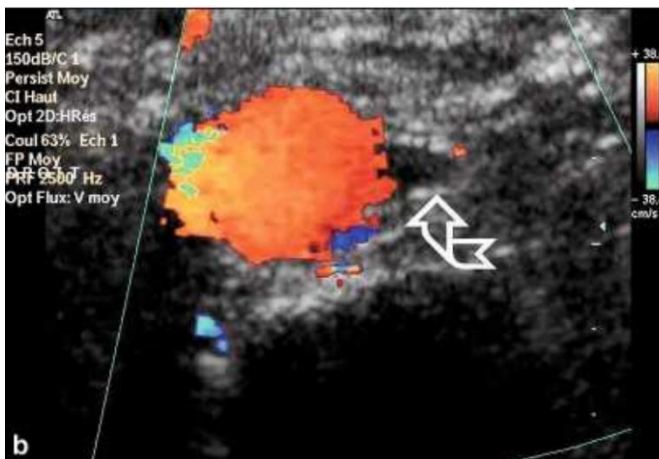
La disparition des flux artériels et veineux intrarénaux en Doppler couleur accompagne l'**occlusion aiguë** de l'artère rénale. Dans l'**occlusion chronique** le rein est de petite taille et contient une vascularisation très appauvrie. [10]

Le diagnostic de **sténose artérielle rénale** peut ainsi être posé sur des critères morphologiques et sur des critères hémodynamiques. [10]

Le Doppler couleur peut mettre en évidence des anomalies d'encodage couleur au niveau du segment artériel sténosé : aspect hétérogène et inversion paradoxale du signal couleur (flux accéléré et turbulent) ; artefact périvasculaire produit par la vibration des tissus périvasculaires en cas de turbulences très intenses et se traduisant par une mosaïque de couleurs débordant les limites du vaisseau, d'aspect pulsatile, plus marqué en systole, voire parfois seulement visible en systole. [15]

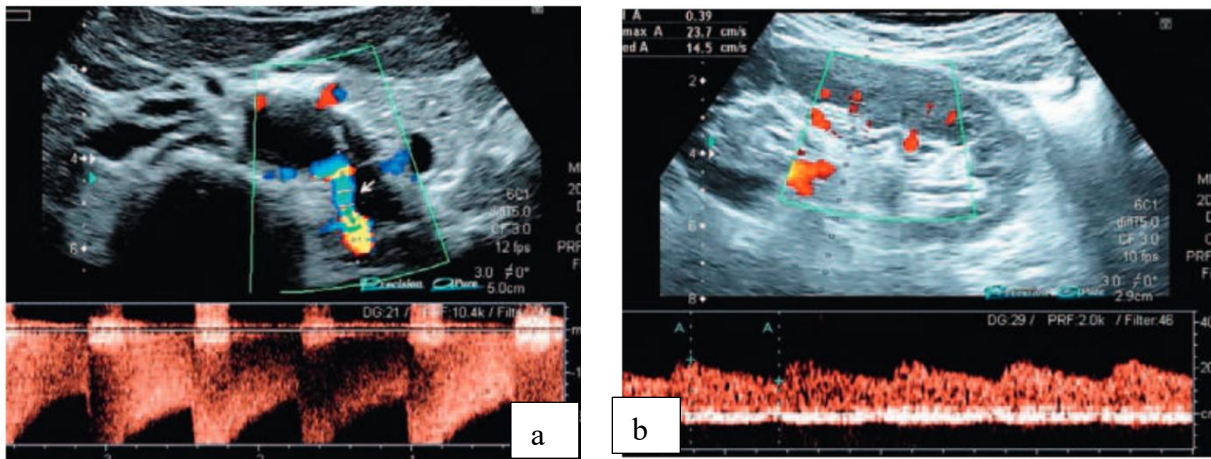
De telles anomalies hémodynamiques couplées aux informations morphologiques de l'image échographique suggèrent l'existence d'une sténose hémodynamiquement significative et sont très utiles pour le repérage et le diagnostic des sténoses distales, les branches de division artérielles n'étant pas systématiquement enregistrées au cours d'un examen. [15]

**Thrombus endoluminal.** Un thrombus récent est hypoéchogène, tandis qu'un thrombus ancien apparaît de plus en plus échogène au cours du temps. Cet aspect dépend de la qualité de l'image et des réglages des appareils. [19]



**Figure 7 :** échographie-doppler de l'AR droite. Défaut de perméabilité de l'artère rénale en Doppler. [19]





**Figure 8** : Echographie couplée au doppler montrant une sténose serrée (90 %) post-ostiale de l'AR gauche. **En a)** Accélération ( $> 250$  cm/s) enregistrée dans segment sténosé en **b)** Enregistrement intra-rénal gauche montrant l'amortissement-démodulation des tracés artériels. [19]

### 3.4.2 ANGIOSCANNER

L'angioscanner est très performant dans cette indication ; il permet de faire le diagnostic de thrombose artérielle devant l'absence d'opacification artérielle et de rehaussement du parenchyme.[15]

L'angioscanner en offrant un temps d'acquisition plus court, une couverture de volume accrue, une dose plus faible de PDC et une résolution spatiale améliorée pour l'évaluation des branches artérielles plus petites. [20]

Parmi les méthodes de reconstruction, les techniques de projection des pixels d'intensité maximum (MIP) procurent une meilleure sensibilité (92 %) que les techniques 3D de seuillage (59 %). [12]



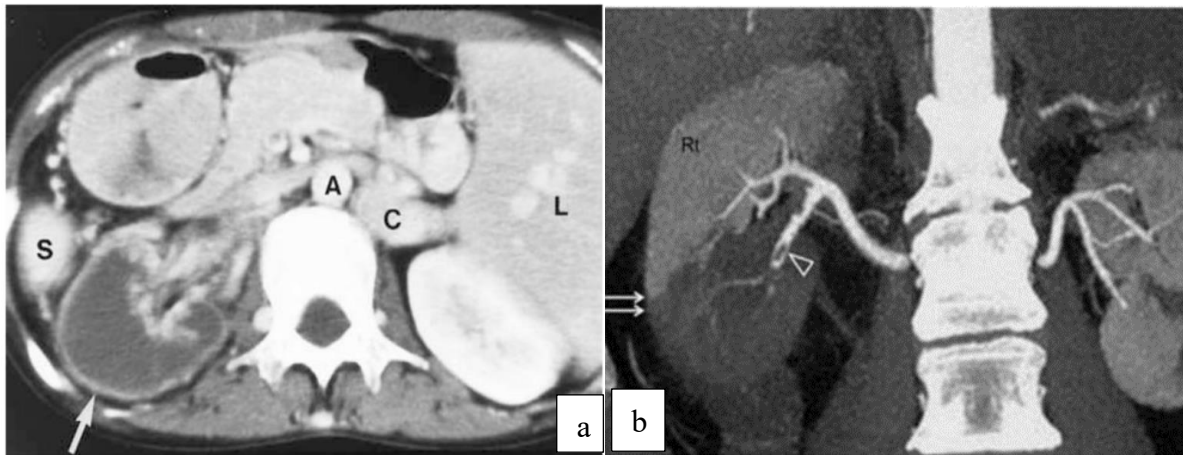
Cependant, si de nouveaux modes de reconstruction comme le rendu de volume amélioreront encore ses performances dans l'avenir, la lecture des coupes axiales demeure capitale. La sensibilité et la spécificité de cette technique dans la littérature sont respectivement de 88 à 96% et 83 à 99 %. De plus, il existe une bonne corrélation avec l'angiographie pour la gradation des sténoses .[12]

Le scanner caractérise aussi avec beaucoup de précision le type de sténose, ostiale, tronculaire ou pseudo-tronculaire, ainsi que le degré de calcification des lésions ce qui peut avoir un impact sur le traitement endovasculaire. [12]

Une dilatation post sténotique supérieure à 20 % est couramment observée avec les sténoses modérées et sévères de l'artère rénale. Le flux de jet accéléré a tendance à impacter un point sur la paroi artérielle en aval de la sténose, produisant une dilatation post-sténotique. [5]

L'angioscanner est inestimable pour représenter les anomalies parenchymateuses résultant d'une insuffisance vasculaire et le thrombus intraluminal lui-même peut être mis en évidence par l'angio-scanner. [17]

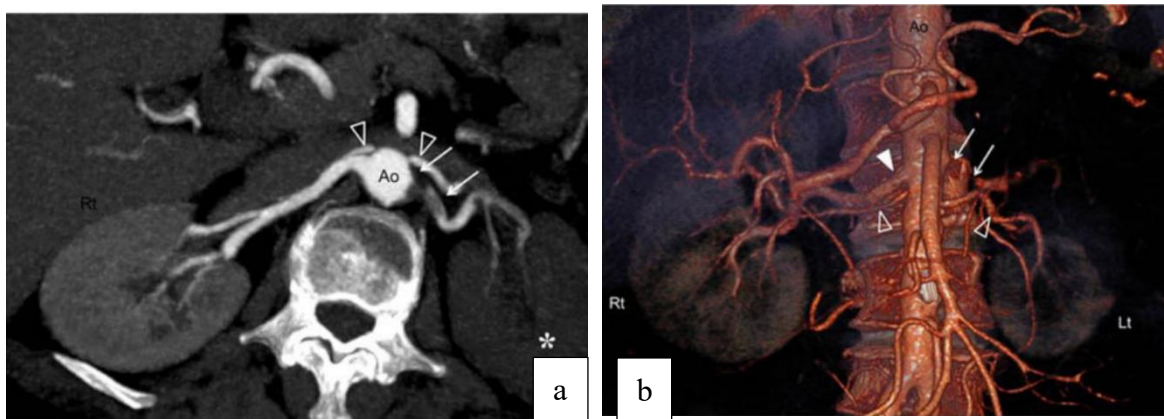
L'aspect parenchymateux dépend de la taille de l'embolie, de la localisation de l'occlusion artérielle et son âge. L'angioscanner démontre facilement l'absence de rehaussement dans le tissu rénal affecté. [21]



**Figure 9 :** TDM avec injection de PDC. En a), axiale, montre un infarctus global du rein droit avec un rebord de rehaussement dans la capsule (flèche).

Reconstruction MIP coronale en b) montrant un défaut de perfusion du rein droit et présence d'un thrombus de l'artère segmentaire inférieure de l'ARD. [17,21]

Le diagnostic de nécrose aiguë est alors relativement aisé, en particulier en angioTDM, devant un défaut de rehaussement parenchymateux diffus. [15]



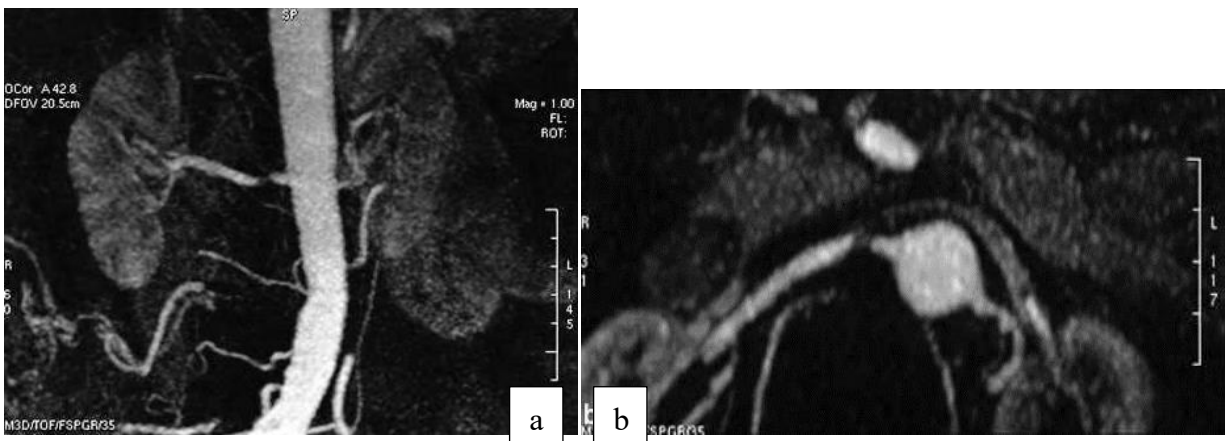
**Figure 10 :** Angio-TDM rénale ; coupe axiale MIP en a) et VRT en b)

une occlusion de l'artère rénale gauche a été détectée (flèche) .[17]

### 3.4.3 ANGIOGRAPHIE PAR RESONANCE MAGNETIQUE (ANGIO-IRM)

Elles ont bénéficié ces dernières années de développements techniques majeurs, à savoir l'angio-IRM rénale haute résolution et la couverture anatomique élargie.[10]

Les techniques d'angio-IRM à haute résolution peuvent être acquises sans contraste chez les insuffisants rénaux sévères chez lesquels l'injection de chélate de gadolinium est contre-indiquée pour un débit de filtration glomérulaire inférieur à 30 ml/min/m<sup>2</sup>. Ces techniques totalement non invasives ont été développées afin de ne pas risquer d'aggraver les patients à risque pour les agents de contraste néphrotoxiques. [10]



**Figure 11** : Visualisation dans deux plans MPR orthogonaux en coronal (a) et axial (b), d'une sténose de l'artère rénale droite. [10]

Un certain nombre d'autres techniques d'IRM fonctionnelle existent, telles que la rénographie RM avec captopril ou l'imagerie de diffusion des reins, qui ont également montré leur capacité à évaluer adéquatement l'importance hémody-

namique de la sténose. Cependant, ces techniques ne sont pas utilisées en routine clinique. [10]

➤ **TECHNIQUES D'EXPLORATION**

○ **Temps de vol**

L'angiographie en temps de vol ou *time of flight* (TOF) utilise des artefacts créés par le mouvement des protons dans un volume de coupe au moment de l'excitation. Cette technique permet la mise en évidence sélective des artères rénales par l'application d'une bande de pré-saturation inférieure supprimant électivement le signal du flux veineux. [10]

○ **Contraste de phase**

L'angiographie par contraste de phase, ou phase contrast angiography (PCA), utilise des artefacts liés au déplacement de protons dans le volume de coupe au moment du recueil du signal. La séquence en contraste de phase 2D est adaptée aux flux lents et aux flux rapides, mais possède une faible résolution spatiale. La séquence en contraste de phase 3D présente une résolution spatiale correcte, mais les temps d'acquisition sont généralement longs et sensible aux artefacts de mouvement. [15]

Les dérivés de gadolinium ont une faible néphrotoxicité, ce qui permet leur utilisation chez les insuffisants rénaux. Les effets secondaires et les réactions

de type allergique sont rares. Le faible volume injecté (20 à 30 ml) met le patient à l'abri d'effets secondaires liés à la charge osmolaire.[15]

➤ **Limites des techniques d'angio-IRM sans injection**

Les techniques de temps de vol et de contraste de phase présentent de nombreuses limites qui n'ont pas permis leur utilisation en pratique quotidienne. Le champ d'exploration est relativement réduit, ne permettant pas de dépister d'éventuelles artères rénales accessoires. Le temps d'examen est long, dépassant le plus souvent 5 à 6 minutes, ce qui ne permet pas de réaliser des séquences en apnée et engendre des artefacts de mouvement. Les artefacts de déphasage et de saturation induisent des hyposignaux et donc souvent une surestimation des sténoses vasculaires.[15]

### **3.4.4 ANGIOGRAPHIE**

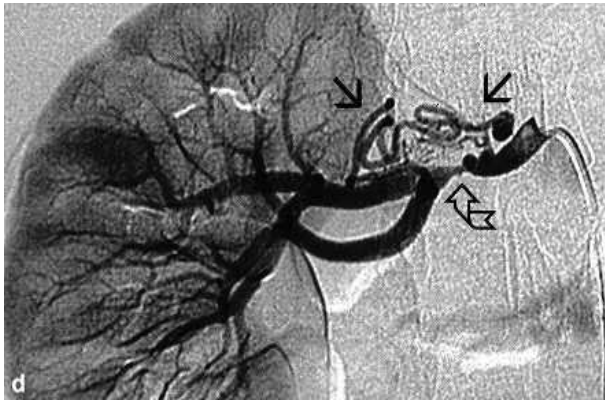
#### **a. Voie artérielle**

L'angiographie intra-artérielle est considérée comme la technique de référence pour le diagnostic de sténose artérielle rénale mais elle doit être limitée à la confirmation de cette sténose ; elle peut être suivie dans le même temps par un geste d'angioplastie transluminale. [12]

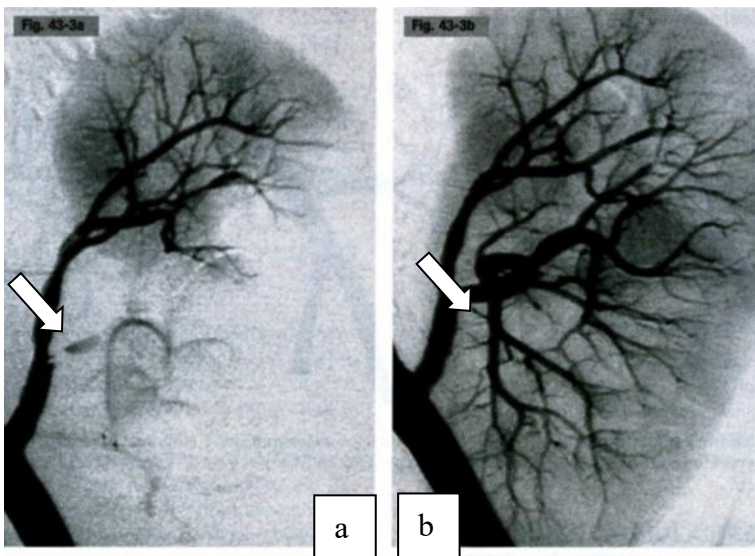
Avec les techniques d'imagerie modernes et non invasives, le besoin d'artériographie rénale a été considérablement réduit. [13]

Ainsi, l'artériographie rénale est principalement utilisée en association avec des

lésions potentiellement traitables par des techniques interventionnelles ou pour analyser la vascularisation rénale en préopératoire. [18]



**Figure 12 :** Artériographie sélective. Sténose serrée du tiers moyen de l'ARD (flèche courbe) et présence d'une circulation collatérale (flèche droites).[10]



**Figure 13 :** Artériographie rénale gauche. Occlusion d'une branche polaire inférieure de l'artère rénale (flèche). **En a)** L'artériographie confirme l'occlusion de l'origine de la branche à destinée polaire inférieure, **en b)** contrôle après recanalisation mécanique avec un guide rigide et dilatation à l'aide d'un ballon de 3 mm. Absence de défaut de perfusion sur la néphrographie .[10]



## **b. Voie veineuse**

L'angiographie par voie veineuse a été proposée dans les années 1980 comme une alternative à l'angiographie par voie artérielle. Avec une injection périphérique brachiale, 15 à 20 % des examens sont considérés comme techniquement inadéquats à cause d'un contraste insuffisant, d'artéfacts de mouvements respiratoires et de superpositions gazeuses .[12]

### **3.5 TRAITEMENT**

Les options thérapeutiques décrites comprennent une prise en charge conservatrice avec anticoagulation, thrombectomie chirurgicale, thrombolyse systémique et thrombolyse dirigée par cathéter. [16]

En raison de la nature peu fréquente de cette maladie, aucune grande étude prospective n'a évalué les modalités de traitement optimales en ce qui concerne l'administration de l'héparine, l'utilisation d'héparine ou de thrombolytiques de faible poids moléculaire ou l'utilisation de la prise en charge médicale par rapport à la prise en charge chirurgicale. À l'heure actuelle, il n'y a que des recommandations basées sur le consensus dans la littérature. [4]

**Antihypertenseur** : l'hypertension se développe souvent et parce qu'elle est médiée par l'augmentation de la rénine, on pense que l'utilisation d'IEC ou d'un bloqueur des récepteurs de l'angiotensine peut être la plus appropriée.[4]

**Anticoagulation** : des cibles d'anticoagulation avec le 2,0-3,0 INR habituel sont recommandées à moins que le patient ne soit thrombosé pendant la thérapie, auquel cas une cible de 2,5 à 3,5 peut être plus souhaitable. [4]

**La thérapie thrombolytique avec la streptokinase ou l'activateur tissulaire du plasminogène** s'est avérée efficace pour lyser le caillot occlusif dans la plupart des cas. Cependant, il est possible que cette modalité ne soit utile que lorsque le tissu rénal ischémique est encore viable, ce qui, dans la plupart des cas, se situe dans les 12h suivant le début de l'ischémie rénale. [22]

**Thrombolyse/thrombectomie** : Une thrombolyse locale ou une thrombectomie avec un traitement endovasculaire percutané peu invasif pour les occlusions aiguës de l'artère rénale principale ou de la branche importante peut être envisagée, mais encore une fois, aucune preuve clinique significative ne soutient cette intervention. [4]

**La pose d'un stent dans l'artère rénale** est une option raisonnable pour les patients présentant un RAS hémodynamiquement significatif et une hypertension résistante ou non contrôlée et l'échec de 3 médicaments antihypertenseurs. [23]

Malgré d'excellents résultats angiographiques obtenus avec le stenting rénal, il existe un décalage entre le succès angiographique et le succès clinique pour contrôler l'hypertension et le dysfonctionnement rénal. [23]



**La revascularisation chirurgicale**, l'anticoagulothérapie ou la trombolyse intra-artérielle dirigée par cathéter sont les options thérapeutiques. La perfusion sélective d'agents thrombolytiques dans l'artère rénale a été rapportée avec une fréquence croissante et est efficace comme méthode alternative pour traiter l'occlusion aiguë de l'artère rénale. [17]

## **4 METHODOLOGIE**

### **4.1 TYPE ET LIEU D'ETUDE**

Il s'agissait d'une étude prospective et descriptive des cas cliniques durant 5 mois allant du 07/11/2022 au 07/04/2023 à l'hôpital CHU Mère-Enfant Le Luxembourg.

Elle s'est déroulée dans le Service de Radiologie et d'Imagerie Médicale.

#### **4.1.1 SITUATION GEOGRAPHIQUE ET STRUCTURATION DU**

##### **SERVICE D'IMAGERIE MEDICALE DU C.H.U MERE- ENFANT**

##### **« LE LUXEMBOURG ».**

Le Service est situé dans la zone ouest dudit CHU.

Le Service d'Imagerie du CHU Mère-Enfant « Le Luxembourg » dispose de :

- D'une salle de scanner avec un appareil de marque HITACHI.
- D'une salle de radiologie (os et poumon) avec un appareil de marque GXR-S.
- Deux salles d'échographies avec des appareils de marque EDAN ET LOGIQ P6 PRO.

- D'une salle de mammographie et d'imagerie par résonance magnétique non fonctionnel.

Le personnel du service est composé de :

- Six radiologues dont trois maitres assistants et deux chargés de Recherche ;
- Trois médecins échographistes ;
- Quatre assistants médicaux en radiologie ;

- Trois techniciens supérieurs ;
- Trois secrétaires de bureau ;
- Une aide-soignante.
- Deux techniciennes de surface.

Le Service comme les autres services hospitaliers, est ouvert tous les jours, du lundi au vendredi, de 07h 30 mn à 16 heures avec un service de garde aux heures non ouvrables et les jours fériés assurés par les médecins DES, internes en médecine et les manipulateurs (techniciens).

#### **4.2 COLLECTE DES DONNEES**

Les principales informations sur le patient ont été recueillies à partir de bulletin de demande de l'examen TDM, des comptes rendus d'examen du service de Radiologie et d'Imagerie Médicale, les dossiers cliniques des patients Afin d'atteindre nos objectifs.

#### **4.3 TRAITEMENT ET ANALYSE DES DONNEES :**

Les données ont été saisies et traitées sur un ordinateur à l'aide de logiciel Microsoft Office 2021.

#### **4.4 ASPECT ETHIQUE**

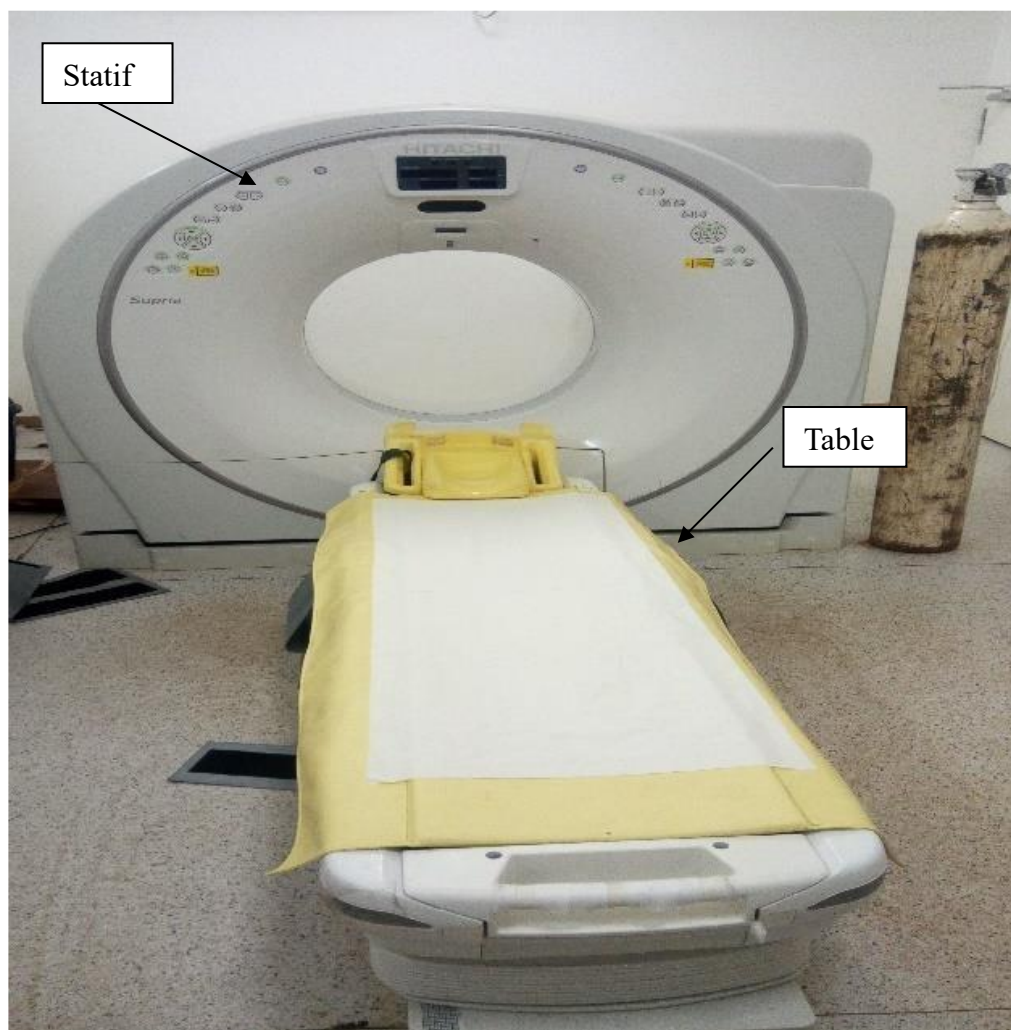
Les informations cliniques ne seront pas relevées sans autorisations écrites.

#### **4.5 MATERIEL :**

Un appareil de tomodensitométrie de marque HITACHI® SUPRIA 16

BARETTES muni d'une imprimante de marque CARESTREAM DRY View 5950.

Un appareil d'injecteur automatique de marque MEDRAD Salient.



**Figure 14** statif et table de la tomodensitométrie

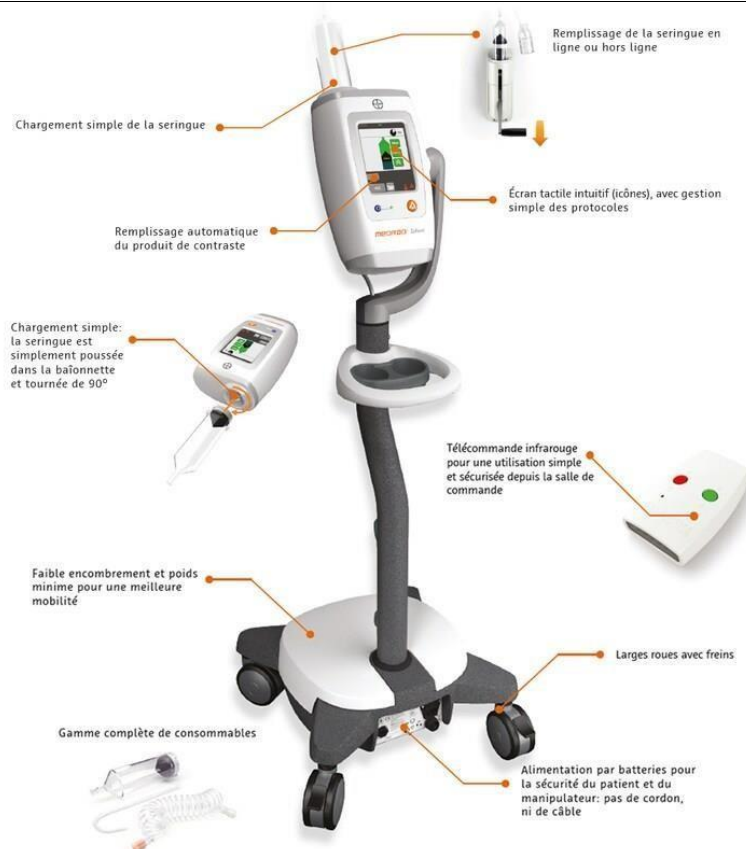

Figure 15 Image de l'appareil de l'injecteur automatique MEDRAD salient

#### 4.6 PREPARATION ET DEROULEMENT DE L'EXAMEN

**Installation :** Le déroulement de l'examen est expliqué au patient afin de permettre une bonne coopération. Dans un contexte de pathologie réno-vasculaire, un dosage de créatinémie sera demandé. Le patient était convoqué à jeun au minimum 06 heures avant l'examen (risque de vomissement) et le patient en décubitus, les bras surélevés, prise d'une bonne voie veineuse périphérique pour une injection du PDC iodé.

**Technique :** le topogramme est réalisé sur le diaphragme jusqu'au pubis. Une acquisition hélicoïdale en coupes jointives sans contraste est réalisée ; repérage vasculaire est indispensable avant injection de PDC. Une deuxième acquisition en

mode angiographique de 1,25mm réalisée, centrée sur les artères rénales, avec injection synchrone de 1ml/Kg à l'aide d'un injecteur automatique de PDC à un débit de 04ml/s. La synchronisation entre l'acquisitions et l'injection se fait par utilisation d'une détection de bolus ; sur la console d'acquisition : le ROI était placé au milieu de l'aorte descendante au niveau du tronc cœliaque. Une troisième acquisition centrée sur l'abdomen permet d'explorer les veines, le parenchyme rénal et l'environnement rénale. Elle pourrait être complétée par une quatrième injection en fonction des indications.

#### **4.7 ÉVALUATION RADIOLOGIQUE**

L'interprétation des images était faite sur les coupes axiales. Les images étaient lues en MPR et MIP. La CPR avec plusieurs cliques était centrée sur l'axe des vaisseaux permettait l'analyse de la lumière avec la quantification d'une sténose et VRT3D permet de bien illustrer les variantes anatomiques.

## 5 NOS OBSERVATIONS

### OBSERVATION N°1

Il s'agissait d'un patient de sexe masculin âgé de 17 ans, adressé par le service de néphrologie pour suspicion d'une HTA réno-vasculaire. Vu la persistance de la symptomatologie, il consulta au service de chirurgie cardio-vasculaire. A l'admission, il avait un bon état général, une bonne coloration conjunctivo-cutanée. Les bruits du cœur étaient bien perçus et réguliers. Les pouls distaux étaient perçus également. Le reste de l'examen était normal. La tension artérielle était évaluée à 170/110mmHg. Les bilans biologiques ont mis en évidence ;  
Une créatininémie =14,7mg ; Pu=0,24g/24h ; Acide urique= 62 g/l ; Urée=0,25g/l ; HB=14,7g/dl ; HT= 44% ; Plaquette=406000/mm<sup>3</sup>. L'ECG et l'échocardiographie étaient normaux.

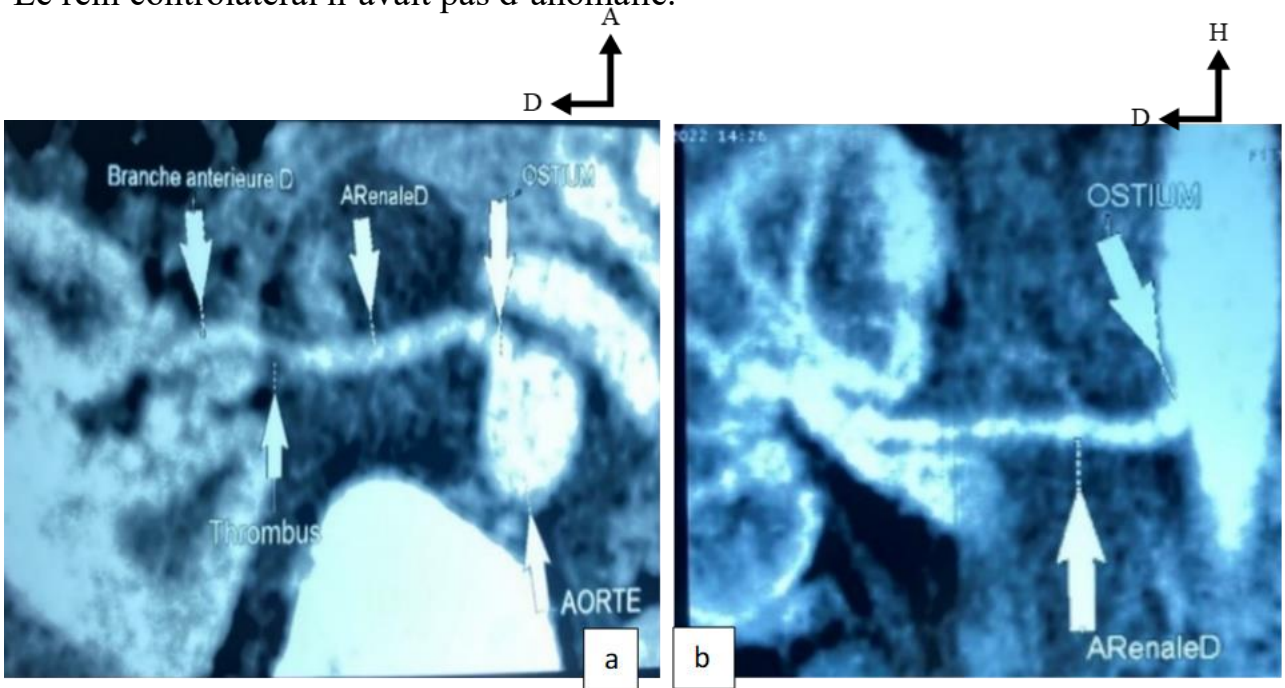
**Une angio-TDM abdominale a été demandée et les indications ont été : HTA juvénile, douleur abdominale, souffle abdominale.**

**Résultats analysés ont mis en évidence :**

Les reins étaient de topographie normale, à droite, il mesurait 77 x 35 mm et à gauche il mesurait 93 x 62 mm. Il y avait la présence d'un thrombus sténosant (59%) à l'origine de la branche antérieure de l'artère rénale droite mesurant 03 mm de longueur associée à une hypodensité triangulaire homogène occupant la totalité

de la moitié antérieure du rein droit. Une sténose courte non significative de la portion distale (pré-bifurcation) de l'artère rénale droite était présente.

Le rein controlatéral n'avait pas d'anomalie.



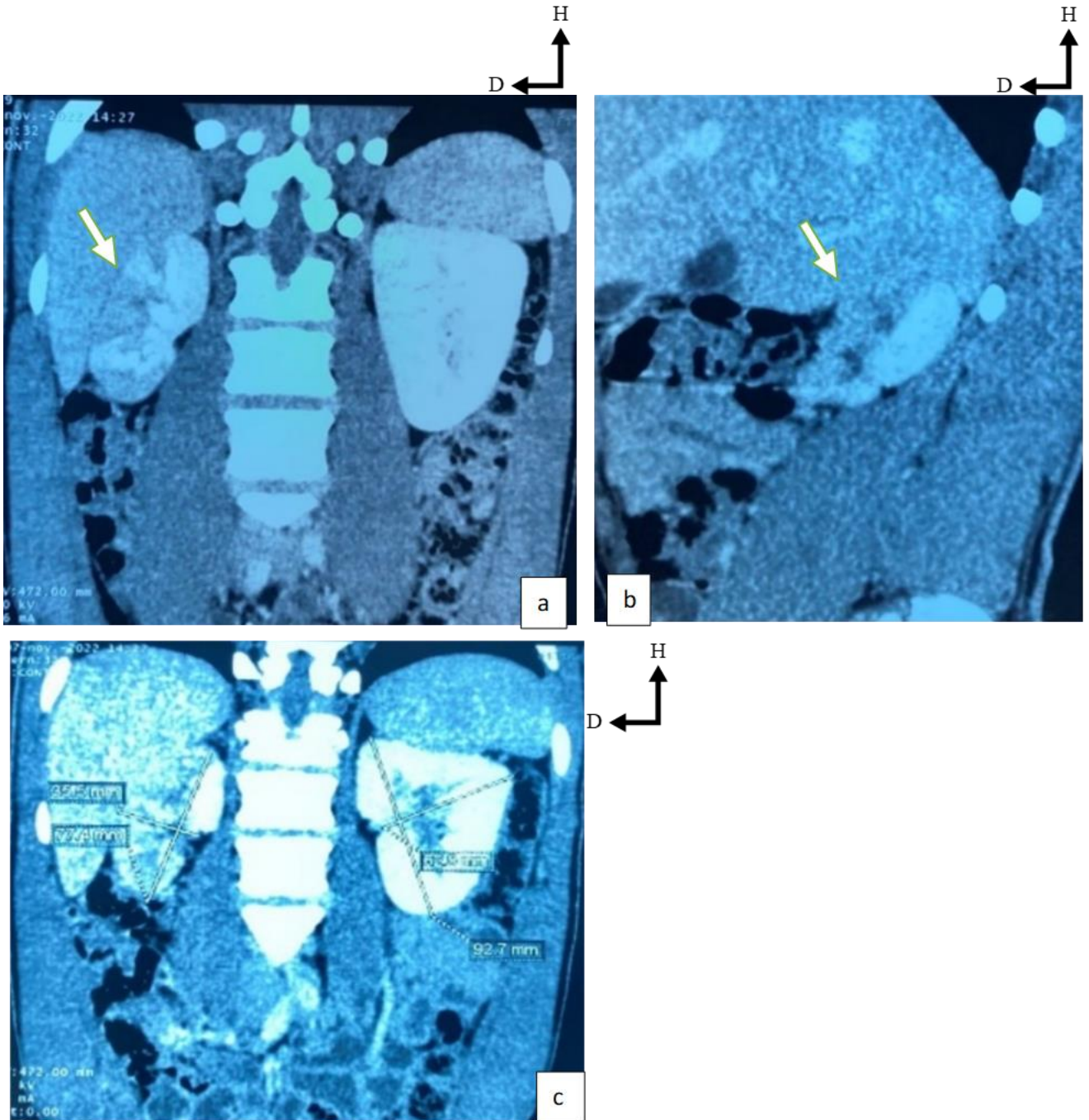
**Figure 16 :** Angioscanner avec **Reconstruction curviligne** de l'artère rénale droite

a) thrombus a l'origine de la branche antérieure (flèche),

b) Sténose distale du tronc de l'AR (flèche).



Apport de l'ANGIO-TDM dans la prise en charge des sténoses et occlusions thrombo-emboliques de l'artère rénale à propos de 5 cas au CHUME le Luxembourg



**Figure 17 : Angioscanner avec reconstruction sagittale et coronale en MIP.**

a) et b) infarctus segmentaire antérieur du rein droit (flèche),

c) Atrophie du rein droit.

## OBSERVATION N°2

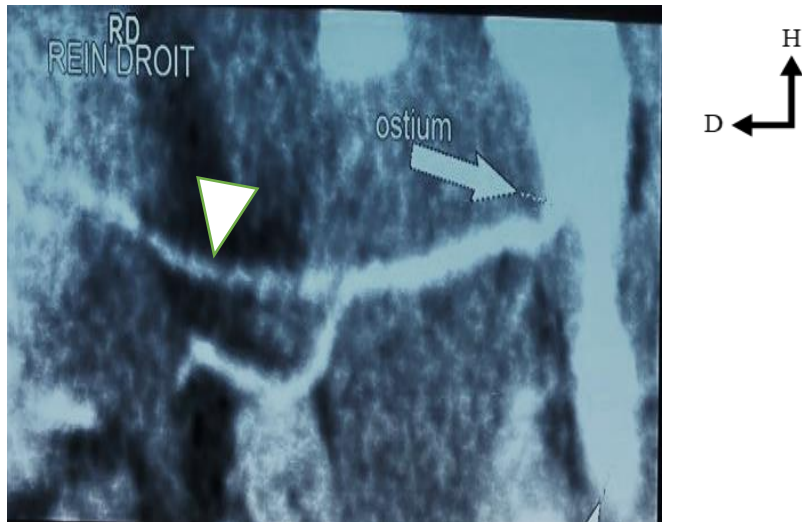
Il s'agissait d'une patiente 18 ans, adressée par le service d'accueil des urgences pour céphalée et HTA sévère. Le début de la symptomatologie remonterait à 3 jours de la date d'admission (12/01/2023) marqué par des vomissements pour lesquels elle consulta dans un Centre de Santé de Référence. Devant l'adjonction des céphalées, elle consulta au service d'accueil des urgences qui lui refera en néphrologie pour une meilleure prise en charge. A l'admission, elle avait une tension artérielle =220/110mhg ; Créatininémie =18mg ; Urée=156 µmol.

Echocardiographie était compatible à une HTA.

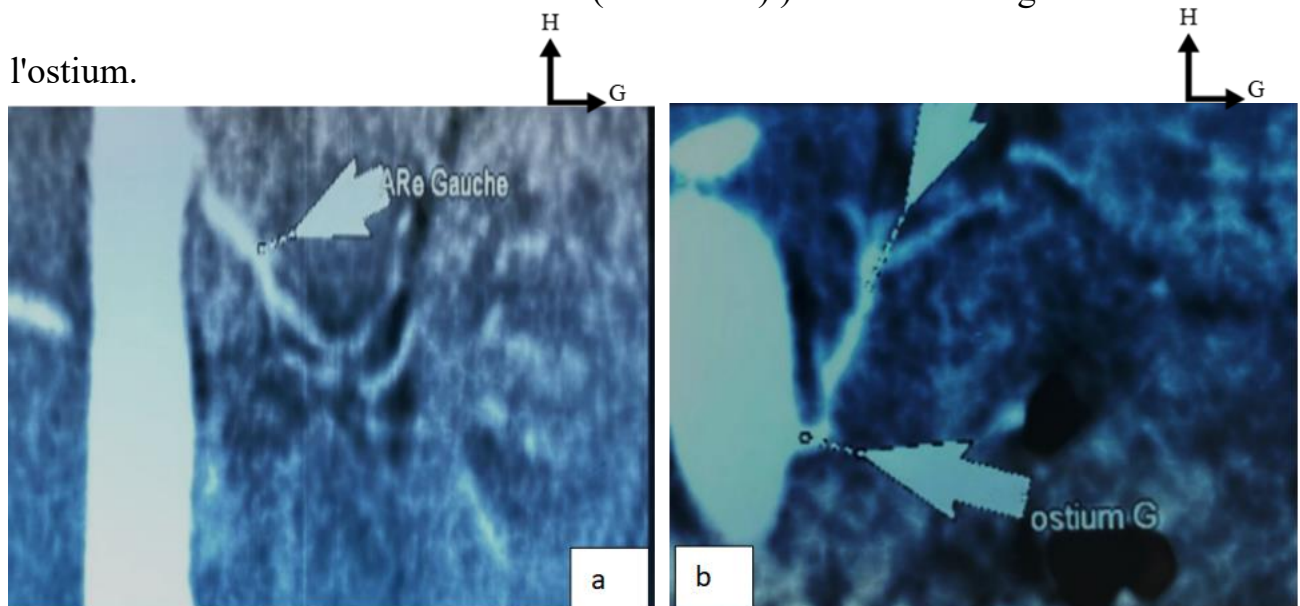
Une angio-TDM rénale a été demandée par le service de néphrologie pour une HTA juvénile, une créat à 18mg, et recherche d'une sténose de l'artère rénale.

**Résultats ont mis en évidence**, au niveau du rein droit, une taille à 65x23mm. Sur le plan vasculaire, on notait un aspect grêle et irrégulier de l'artères rénale depuis son origine jusqu'en distalité associé à une sténose non significative de l'ostium avec thrombose étendue pré-occlusive de la branche antérieure jusqu'en distalité.

Au niveau du rein gauche, la taille était mesurée à 73x32mm. Sur le plan vasculaire, il existait un aspect grêle de l'artère rénale jusqu'en distalité avec conservation de sa perméabilité.



**Figure 18** : Angio-TDM avec **reconstruction curviligne** de l'artère rénale droite. Pré-occlusion de la branche antérieure (tête flèche.) Sténose non significative de l'ostium.



**Figure 19** : Angioscanner avec **reconstruction curviligne** de l'artère rénale gauche. Aspect grêle et irrégulière de la totalité de l'artère rénale.

### **OBSERVATION N°3**

Il s'agissait d'une patiente de 21ans, ménagère, G3P1V1A2 admise le 02/03/2023 au service de chirurgie cardio-vasculaire pour une HTA maligne de découverte fortuite, il y a 4 ans au cours d'une grossesse qui s'était compliquée d'une prééclampsie nécessitant plusieurs consultations. Elle était suivie et sous traitement antihypertenseur. A l'admission, elle avait un examen clinique normale. Les bruits du cœur étaient bien perçus et réguliers. La tension artérielle était 180/100 mmHg ; Fc= 94 bpm ; Saturation =98%. Les examens biologiques étaient : Créatininémie=13,5mg ; hémoglobine=9.8g/dl ; Plaquette=382 000/mm<sup>3</sup> ; HT=29,4%.

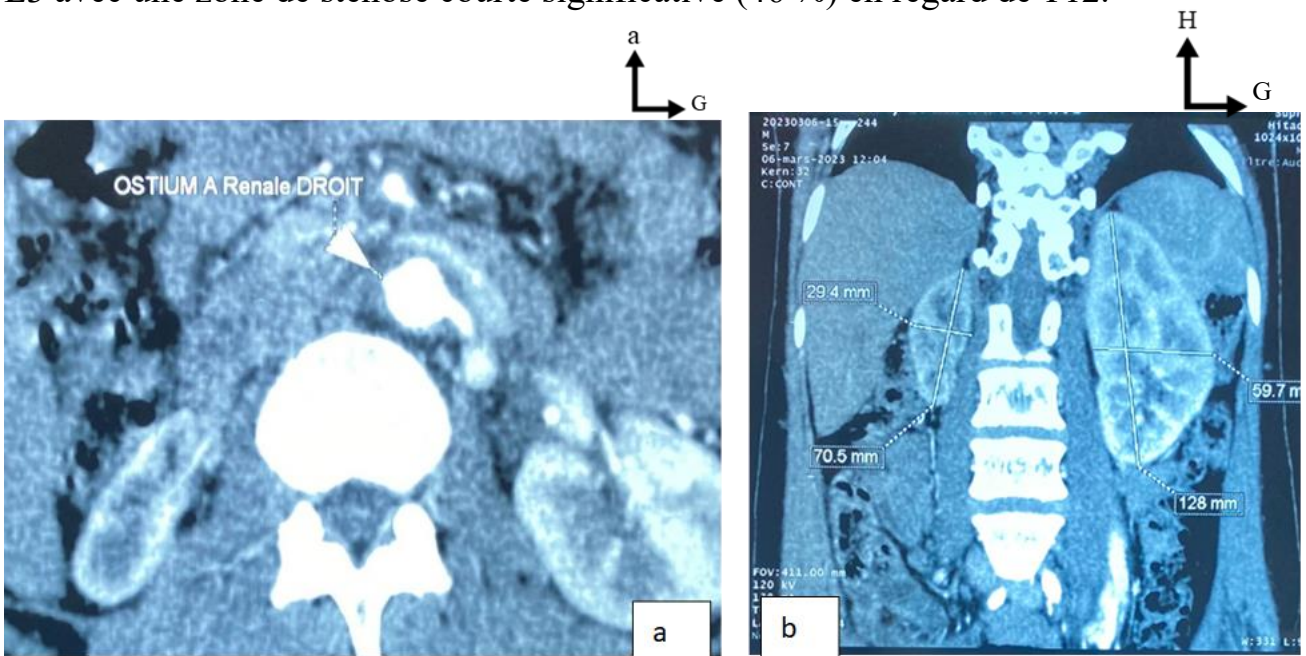
Une angio-TDM rénale a été indiquée pour une HTA maligne. Les résultats analysés avaient mis en évidence : les reins de topographie normale, il était hypertrophié à gauche mesurant 142 × 60 mm et atrophié à droite mesurant 75 x 29 mm. Il y'avait la présence d'une thrombose de la totalité de l'artère rénale droite. Le rein droit était vascularisé par des vaisseaux collatéraux.

Par ailleurs, il existait un hématome mural étendu de la crosse l'aorte jusqu'à l'aorte abdominale en regard de L3 mesurant 06 mm d'épaisseur (en axial) qui était responsable d'une sténose courte (de 15 mm) significative à 46 % de l'aorte en regard de la vertèbre T12.

**En résumé :**

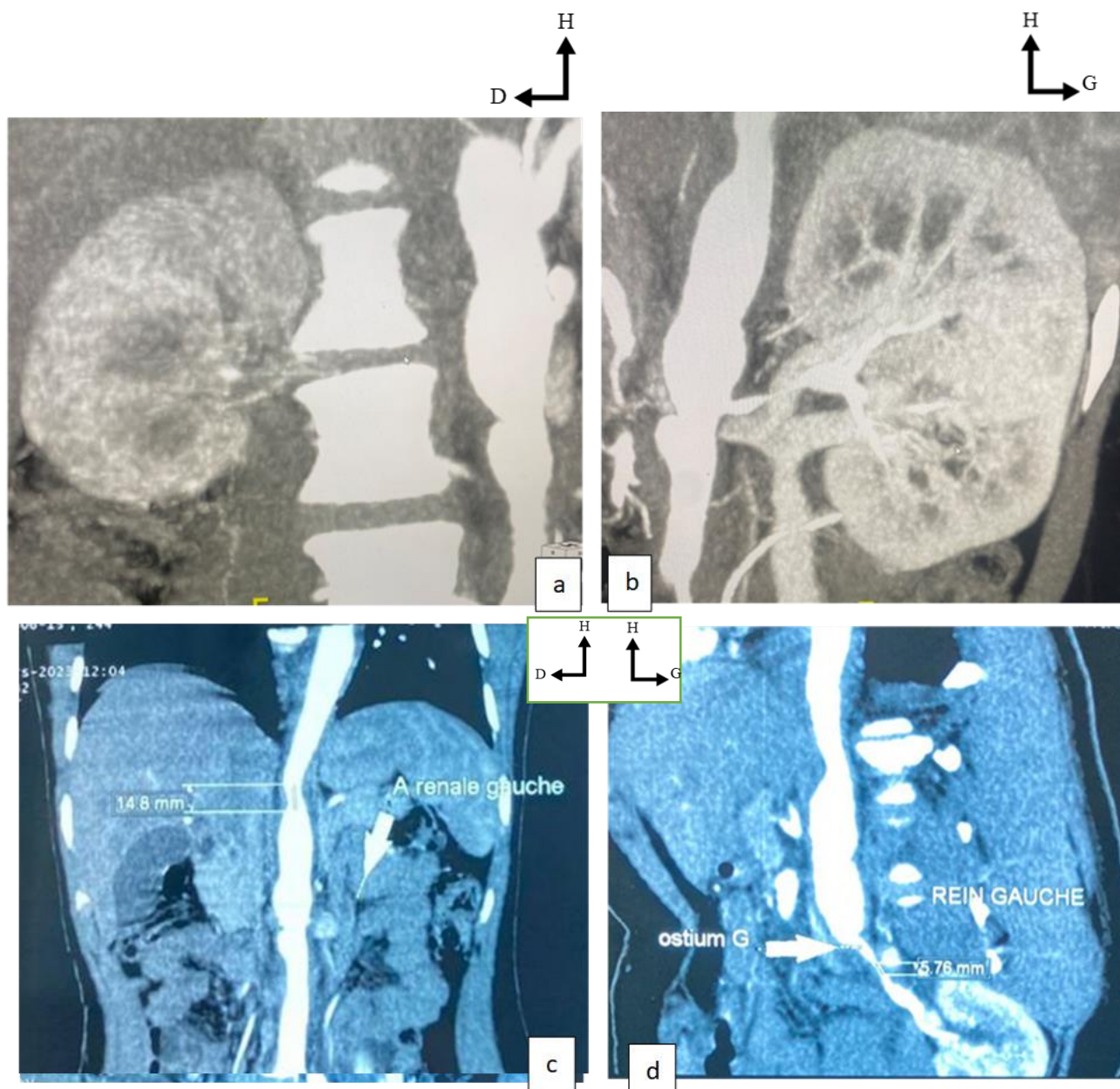


Une thrombose de l'artère rénale droite, dont la vascularisation rénale était prise en charge par les vaisseaux collatéraux, responsable d'une atrophie rénale droite et hypertrophie rénale gauche comparatrice associée à un hématome pariétal étendu de la crosse de l'aorte jusqu'au niveau de l'aorte thoraco-abdominale en regard de L3 avec une zone de sténose courte significative (46 %) en regard de T12.

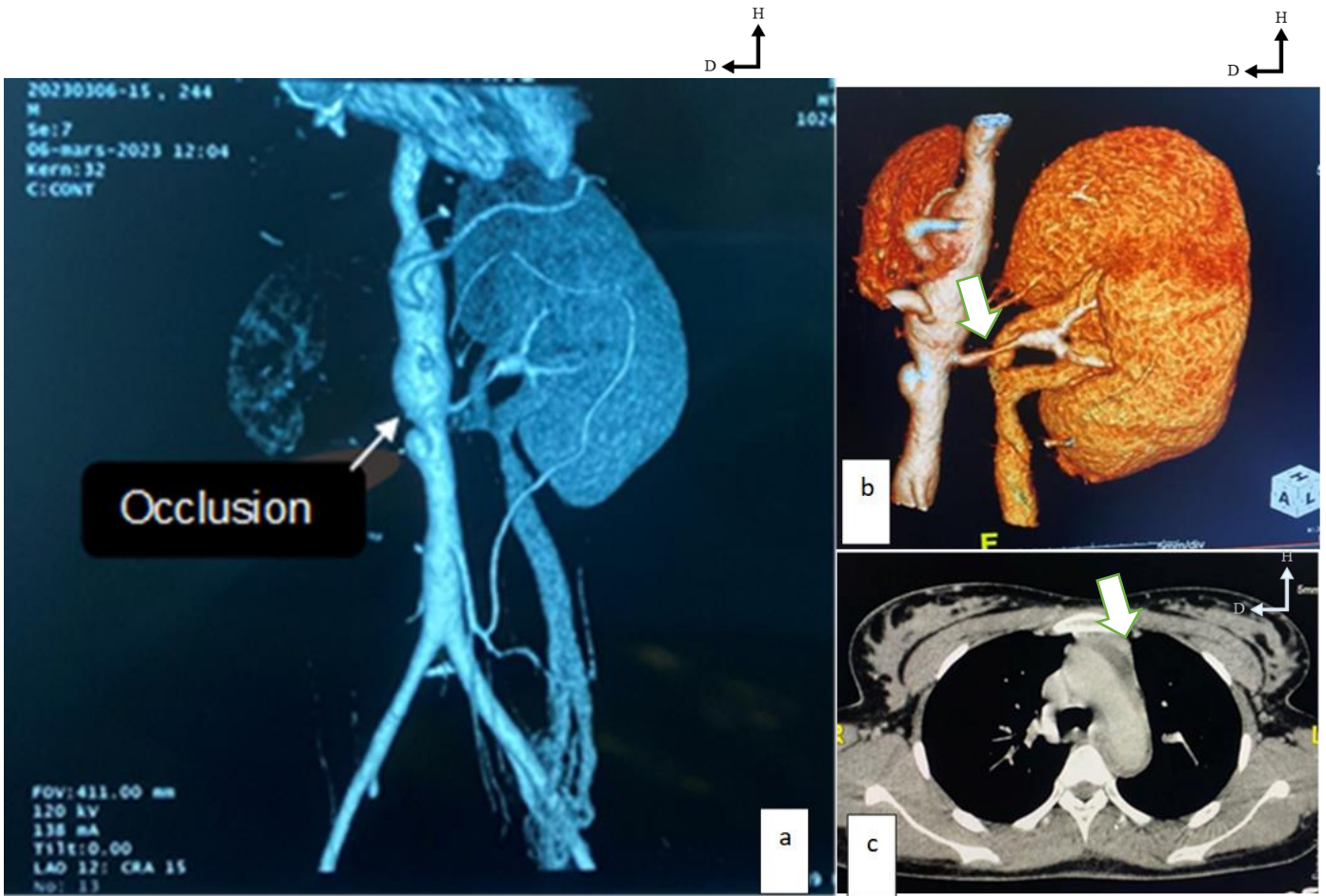


**Figure 20:** ANGIO-TDM rénale :

- a) **Coupe axiale** d'une occlusion complète de l'artère rénale droite,
- b) **Reconstruction coronale**, atrophie rénale droite et hypertrophie compensatrice rénale contre-latérale.



**Figure 21 :** AngioTDM avec **reconstruction coronale en MIP** a) et en b) montrant une atrophie rénale droite dont la perfusion est prise en charge par des vascularisations collatérales. En c) **Reconstruction CPR** montrant une Sténose courte de l'aorte en regard de T12, et d) Sténose courte non significative du tronc de l'artère rénale gauche avec une dilatation post-sténosique



**Figure 22 :** Angio-TDM avec reconstruction 3D VRT et coupe axiale

- a) Occlusion de l'AR droite et sténose significative de l'aorte (flèche)
- b) Sténose focale du tronc de l'AR droite en 3D (flèche).
- c) Coupe axiale fenêtré médiastinale avec injection du PDC : Hématome mural péri-aortique (flèche).

#### **OBSERVATION N°4**

Patiente de 40 ans qui était adressée par le service de cardiologie pour AOMI et thrombose veineuse profonde à l'échodoppler veineux. Elle n'avait pas d'ATCD médico-chirurgical connu, G1P1A0V0. Le début de la symptomatologie remonterait à 4 jours de la date d'admission 15 février 2023, qui était marqué par une douleur et œdème des membres, vu la persistance de la symptomatologie, elle consulta au service de cardiologie pour une prise en charge. À l'admission, elle avait un bon état général, les bruits du cœur étaient bien perçus, il y avait la présence d'une tuméfaction douloureuse des membres inférieurs, plus marquée à droite. Le reste de l'examen était normale. La tension artérielle =140/100mmHg. Les analyses biologiques réalisées étaient : la créatininémie qui était à 13mg ; Urée=150 mg ; Protéinurie de 24h à 0,23g.

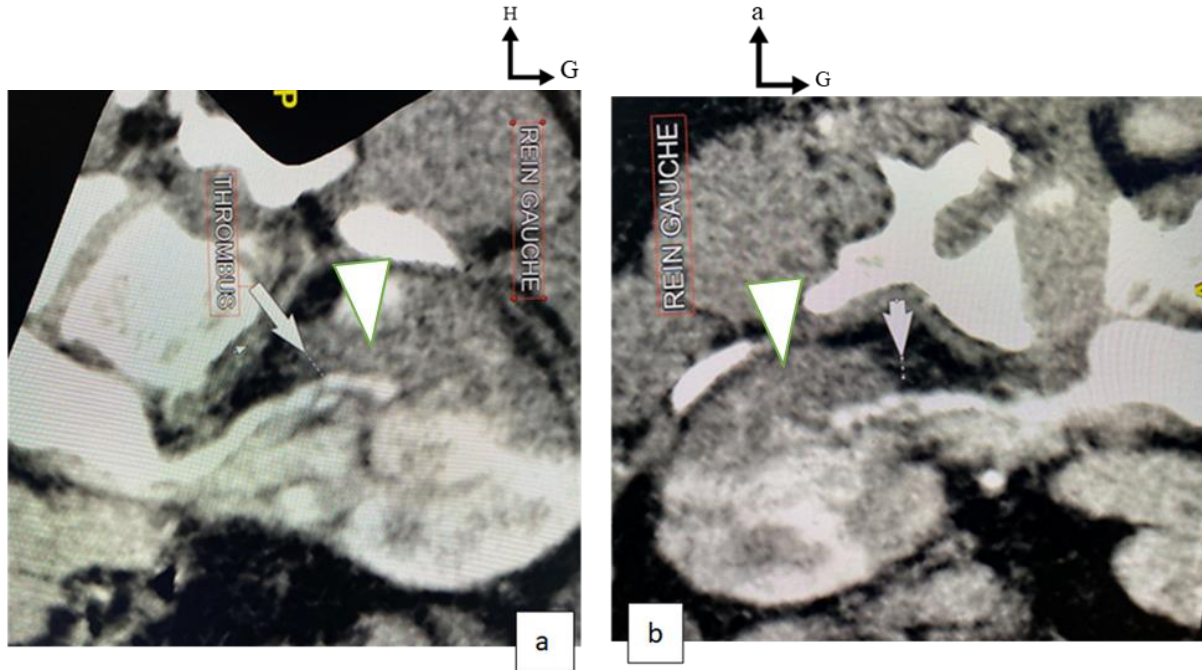
Au décours de l'examen clinique, une angio-TDM avait été demandée la recherche d'une artériopathie oblitérante des membres inférieurs (AOMI).

Les résultats étaient en faveur d'une occlusion étendue de l'artère iliaque commune droite jusqu'au 1/3 proximale de l'artère fémorale superficielle. Les coupes passant par l'abdomen, ont mis en évidence une alternance des sténoses et dilatations courtes des artères rénales ; et de l'artère mésentérique supérieure.


Après une relecture des images, nous avons constaté des multiples zones de sténoses courtes associées à des thrombus dans les branches principales



antérosupérieures et postérieures de division de façon bilatérale avec à des zones d'infarctus rénaux dans ces territoires.

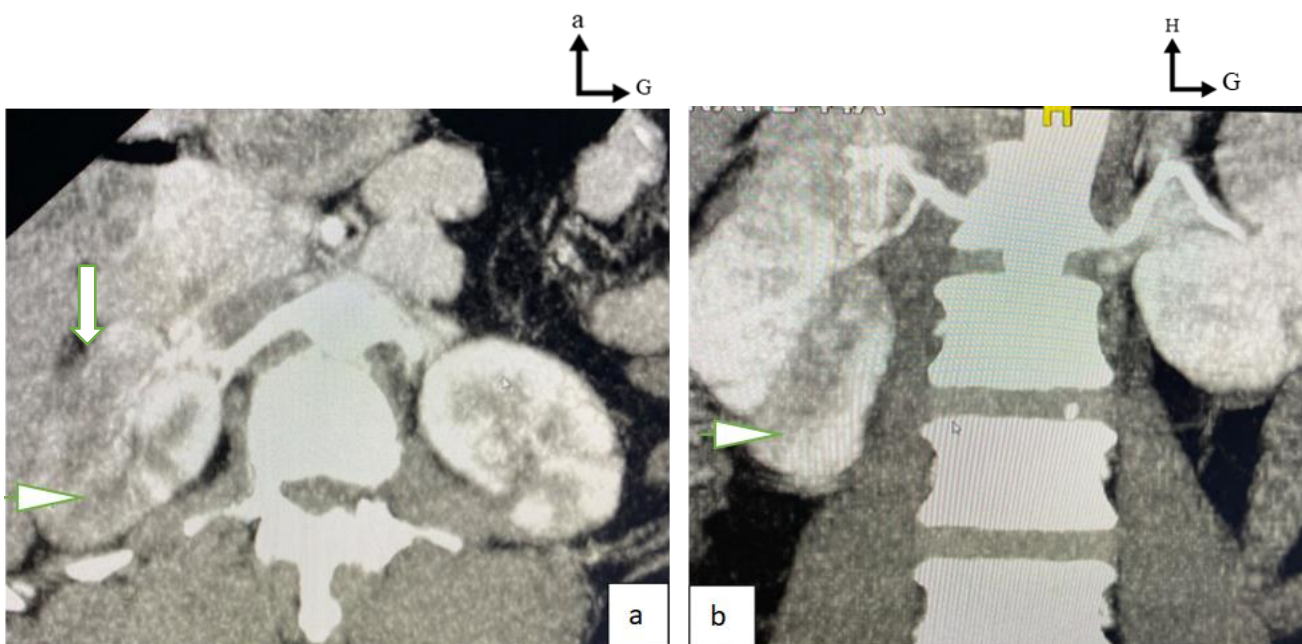


**Figure 23** : Angio-TDM avec **reconstruction curviligne** de l'artère rénale gauche, thrombus dans la branche antérosupérieure en a) et b) associé à des zones d'infarctissement (tête flèche).

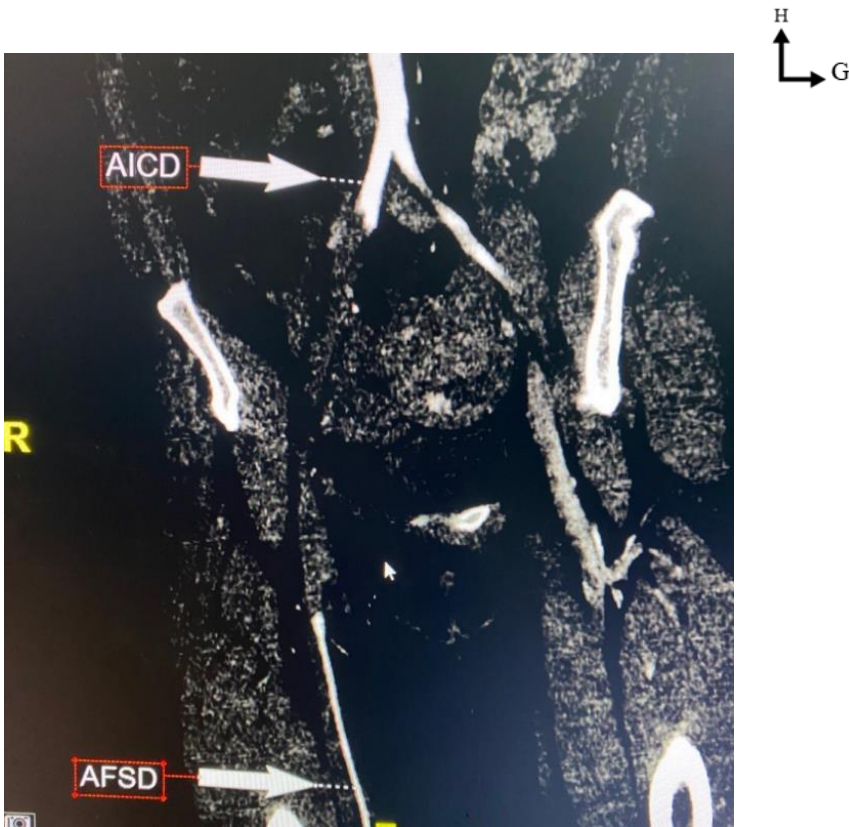

**Figure 24** : Angio-TDM avec reconstruction curviligne de l'artère rénale droite.

Thrombus dans la branche postérieure (tête flèche).



**Figure 25**: Angio-TDM avec coupe axiale et reconstruction coronale en MIP des artères rénales, absence d'opacification (tête de flèche) des branches segmentaires avec des foyers d'infarctissement (flèche).



**Figure 26 : Angio-TDM des membres inférieurs en reconstruction curviligne, montrant une occlusion (flèche) étendue de l'artère iliaque commune droite jusqu'au 1/3 proximale de l'artère fémorale superficielle droite.**

## **OBSERVATION N°5**

Il s'agissait d'une patiente âgée de 19 ans, G2P2V1 suivi en cardiologie pour cardiomyopathie dilatée du post-partum, elle était adressée par le service de chirurgie cardio-vasculaire pour ischémie dépassée du membre inférieur gauche. Le début de la symptomatologie remonterait à 4 jours de la date d'admission 07/04/2023 par une douleur abdominale puis une douleur du membre inférieur gauche brutale. A l'examen clinique, l'état général était altéré. Les bruits du cœur étaient perceptibles et non rapides. Cependant, il existait une cyanose étendue du 1/3 inférieur de la cuisse jusqu'à l'orteil gauche. Le reste de l'examen était normal.

**Les bilans biologiques** avaient objectivé une Créatininémie =76 micromole/l ;

Acide urique= 436micromol ; INR= 1,7 ; TCA=27 sec ; TP=72. % ;

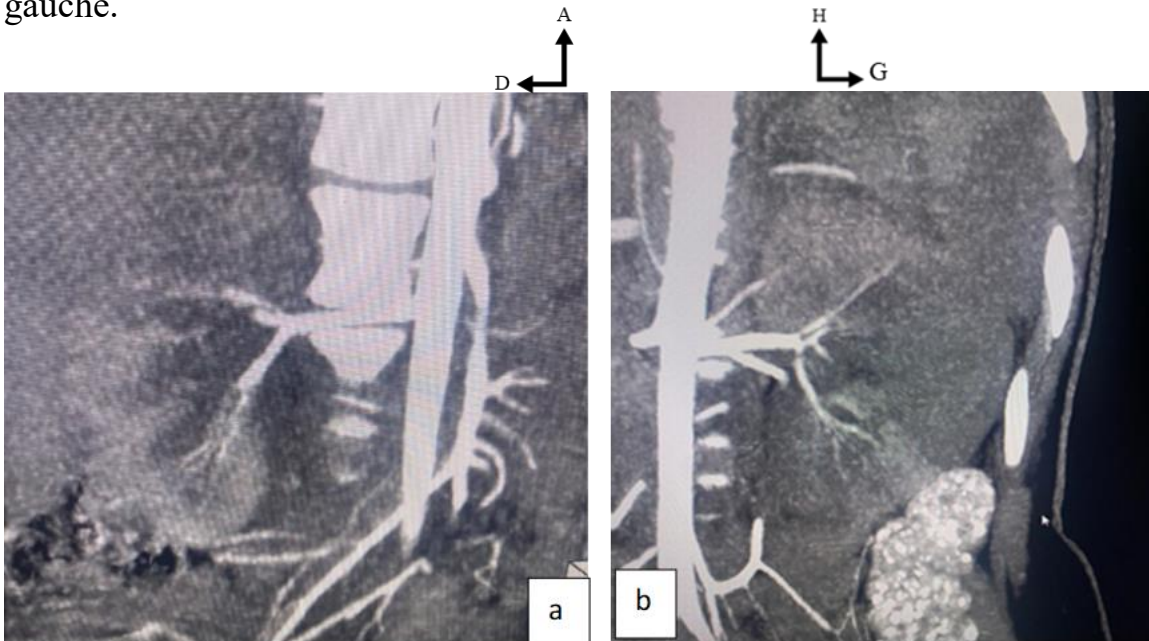
Urée=3,49mmol/m ; acide urique=436micromol ; CRP=24,38mg/l ; HB=

10,3g/dl ; HT=31,8% ; Plaquette= 252000/mm<sup>3</sup> ;

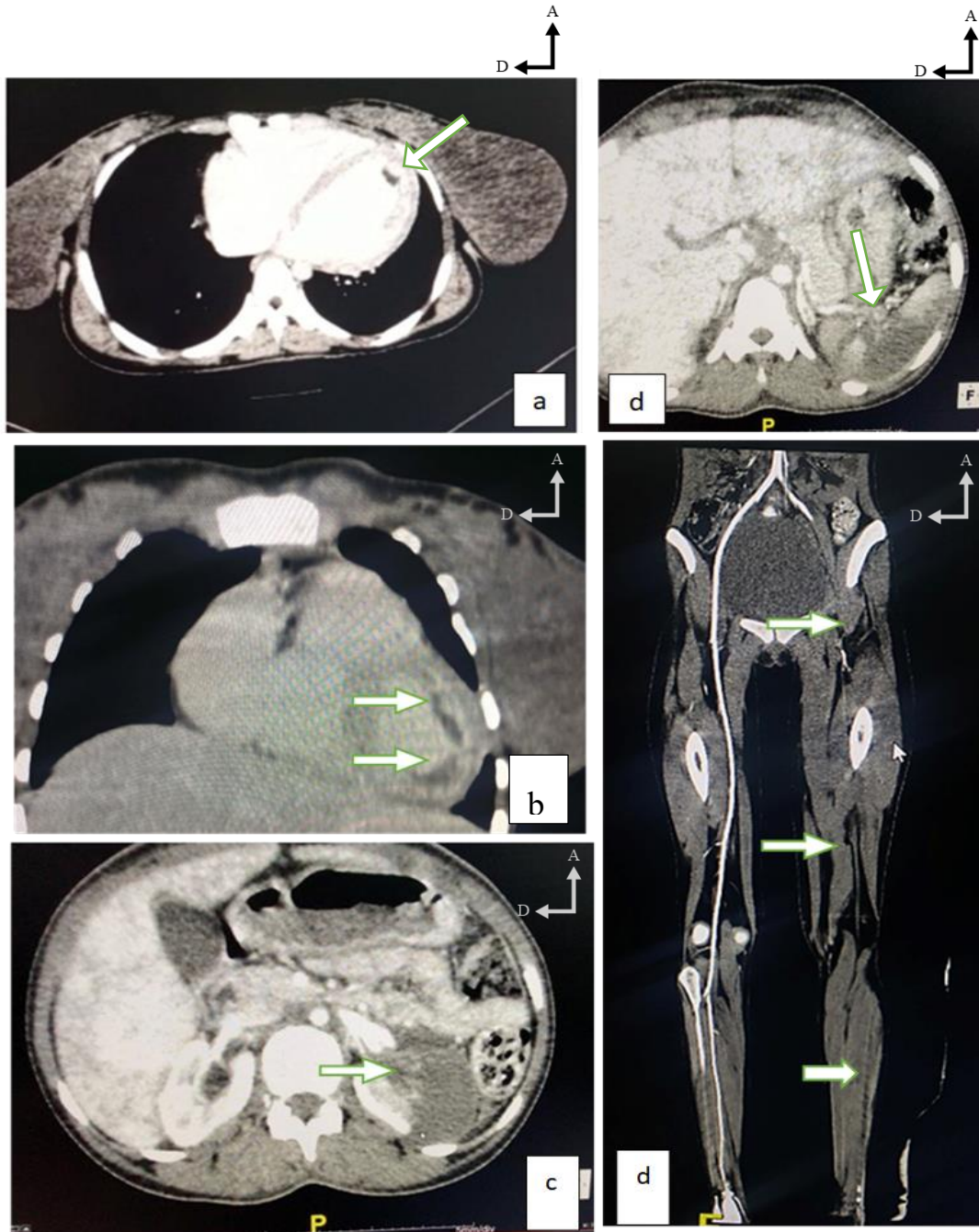
L'échocardiographie était en faveur d'une cardiomyopathie dilatée à FEVG réduite (30%). Devant cette ischémie du membre inférieur gauche, une angio-TDM des membres inférieurs avait été demandées qui avait objectivé une occlusion totale étendue de l'artère iliaque commune gauche jusqu'aux artères dorsales sans vaisseaux collatéraux visible. Les coupes passant par l'abdomen, avaient mis en évidence des multiples foyers d'infarctus rénal bilatérale associés à un infarctus splénique. Devant ces multiples foyers d'infarctus, une acquisition thoracique



basse avait été réalisée qui avait mis en évidence deux thrombi dans le ventricule gauche.



**Figure 27 :** Angio-TDM avec reconstruction coronale en MIP de l'artère rénale droite. Absence d'opacification des branches segmentaires (flèches), multiples foyers d'infarctissement (flèches).



**Figure 28 : Complication d'une cardiopathie dilatée Maedow**

a et b ) Angio-TDM thoracique montrant deux thrombi dans le ventricule gauche

c et d ) Angio-TDM abdominale montrant infarctus splénique et rénal (flèche )

e) Angio-TDM des MI ; occlusion étendue de l'AFC jusqu'aux artères pédieuses

## 6 RESULTATS

### 6.1 ASPECTS EPIDEMIOLOGIQUES

Au total, nous avons colligé 5 cas sur 1350 scanners réalisés dans le service d'imagerie médicale du CHU mère enfant le Luxembourg pendant la période du 07/11/2022 au 07/04/2023 soit une fréquence de 0,3%.

### 6.2 REPARTITIONS SELON L'AGE

La population était jeune avec un âge variant entre 40-17 ans et l'âge **moyen était de 19.5 ans.**

### 6.3 REPARTITIONS SELON SEXE

Une prédominance **féminine** a été observée dans **4 cas sur 5**

### 6.4 REPARTITION SELON LA PROFESSION

Dans notre observation, **3 patients** étaient ménagères et **2 patients** étaient des élèves.

### 6.5 REPARTITION LA PROVENANCE ET INDICATIONS DES EXAMENS TDM

Le service de **chirurgie cardio-vasculaire** était le service demandeur dans la plupart des cas soit **3 cas sur 5** suivie de la néphrologie et cardiologie respectivement **1/5** et **1/5**. L'indication en commun était **HTA**.

### 6.6 REPARTITION SELON LE L'ETIOLOGIE

Les étiologies étaient dominées par une thrombose chez 4 cas et embolie de type fibrino-cruorique dans 1 cas.

### 6.7 REPARTITION SELON LA TOPOGRAPHIE DES ATTEINTES ARTERIELLES

**Tableau 1** : Répartition selon l'atteinte tronculaire

Latéralité	Unilatérale	Bilatérale	Totale
------------	-------------	------------	--------

**Apport de l'ANGIO-TDM dans la prise en charge des sténoses et occlusions thrombo-emboliques de l'artère rénale à propos de 5 cas au CHUME le Luxembourg**

Artère rénale			
<b>Tronc principal</b>	2 cas sur 5	0 cas sur 5	<b>2/5</b>

L'atteinte du tronc d'artère rénale était unilatérale dans **2 cas sur 5**.

**Tableau 2** : Répartition selon l'atteinte des branches

Latéralité Artère rénale	Unilatérale	Bilatérale	Totale
<b>Branches principales</b>	1 cas sur 5	1 cas sur 5	<b>2/5</b>

Les atteintes des branches principales ont été observées dans **2 cas sur 5**

**Tableau 3**: Répartition selon l'atteinte des branches segmentaires

Latéralité Artère rénale	Unilatérale	Bilatérale	Total
<b>Branches segmentaires</b>	0 cas sur 5	1 Cas sur 5	<b>1/5</b>

Les atteintes des branches segmentaires ont été observées dans **2 cas sur 5** et la plupart étaient bilatérales.

L'association des lésions des branches principales et segmentaires étaient observées dans **1 cas sur 5**.

### **6.8 REPARTITION SELON TYPE D'ANOMALIE DE CALIBRE ARTERIEL**

**Tableau 4** : Type de sténose

Type Latéralité	Focale	Étendue	Total
Unilatérale	2/5	0/5	<b>2/5</b>
Bilatérale	1/5	1/5	<b>2/5</b>
Total	<b>3/5</b>	<b>1/5</b>	<b>4/5</b>

Au total **4/5** cas sténose artérielle ont été identifiés dont **3 cas** étaient de type focal et **1/5** étendue.



## **6.9 REPARTITION SELON LE TYPE D'ATTEINTE PARENCHYMATEUSE**

L'atteinte parenchymateuse à type d'atrophie a été retrouvée chez **3** patients et le type d'infarctissement chez **1** patients.

L'association des deux atteintes a été identifiée chez une patiente

#### 6.10 REPARTITION SELON LES LESIONS ASSOCIEES :

**Tableau 5 :** Répartition selon les lésions associées

	<b>Autres lésions associées</b>
<b>Cas 1</b>	-
<b>Cas 2</b>	-
<b>Cas 3</b>	Hématome péri-aortique thoracique et abdominale sus rénale
<b>Cas 4</b>	Dysplasie fibro-musculaire et artériopathie oblitérante des membres inférieurs
<b>Cas 5</b>	Thrombus ventricule gauche Thrombose étendue de l'artère fémorale commune aux artères dorsales

Dans nos observations, 3 patients sur 5 avaient d'autres lésions associées

## 7 COMMENTAIRES ET DISCUSSION

Nous avons mené une étude prospective et descriptive à propos de 5 cas cliniques dont les informations ont été recueillies à partir des dossiers cliniques des patients et le bulletin d'examen angioscanner.

### A. Points forts

Notre étude de cas cliniques prospective et descriptive nous a permis de suivre la technique de réalisation des angio-TDM, d'élargir nos investigations et de recueillir le maximum de données.

### B. Limites

Les limites ont été :

- Des pannes de l'injecteur automatique.
- La lenteur de l'appareil TDM.
- La résolution spatiale et temporelle des images.
- Mise à jour du système de l'appareil pour une bonne reconstruction.
- L'absence de système de stockage des images TDM pendant une longue durée.
- Absence de protocole de traitement standardisé.

### C. Aspects épidémiologiques

Au total, nous avons colligé 5 cas sur 1350 scanners réalisés dans le service d'imagerie médicale du CHU mère enfant le Luxembourg pendant la période du

07/11/2022 au 07/04/2023 soit une fréquence de 0,3%. Dans la littérature, il est difficile de déterminer la prévalence exacte des SOTEAR dans la population générale. [1]

- **Age**

Notre patient type a tendance à être jeune, avec un âge moyen de 19.2 ans. Ce qui est contraire à littérature dans laquelle les SOTEAR peuvent débiter à l'âge atypique et dépendent des ATCD du patient et de pathologies artérielles préexistantes . [24]

Dans l'étude de **Lopez et al**, l'âge moyen était en faveur des sujets âgés avec une moyenne de 65,7 ans. [4]

- **Sexe**

Dans notre étude, la plupart de nos patients était de sexe féminin. Ce fait était lié au milieu d'étude. Dans la littérature, il n'y avait pas de prédominance de sexe .[4]

- **Profession**

La profession ménagère représentait la majeure partie de notre étude, ce qui est dû à une portion importante féminine ; CAS N°2, 3,4 ,5.

- **Antécédant**

Dans notre étude, une patiente, Cas N5, avait un ATCD de cardiomyopathie dilatée de MAEDOW. Notre étude était comparable à celle de **Handous et al** dont 1 patient sur 4 avait un ATCD d'arythmie complète par fibrillation auriculaire. Dans

l'étude de **Lopez et al**, 49% des patients avaient un ATCD en faveur de maladie cardiaque ou une fibrillation auriculaire. Cette différence est due à un faible échantillon de notre étude. Dans la littérature, les pathologies thrombo-emboliques font parties des complications d'une cardiopathie sous-jacente ou d'un état connu d'hypercoagulabilité. [16,25]

#### **D. Données cliniques**

Dans notre étude, la plupart des examens ont été adressée par le service de chirurgie cardio-vasculaire avec comme indication l'hypertension artérielle, CAS N°1, 3,5, suivi du service de cardiologie, CAS N°4, et néphrologie CASN°2. Cette diversité s'explique par le fait que ces patients avaient consulté pour une HTA CAS N°1, 2,3 dont la prise en charge est multidisciplinaire.

##### **▪ La biologie**

Etant donné que les bilans ont été réalisés dans des différents laboratoires, il n'est pas possible d'inclure les valeurs normales des analyses de sang. La Créatininémie était normale dans 4 cas et légèrement élevée dans 1 cas. Cette observation est comparable à celle de **Hazanov et al** qui avaient trouvé 61 % des patients avec une fonction rénale normale. [25]

Dans la littérature, la créatinémie n'était pas nettement élevée à la présentation mais une petite augmentation avait été observée. [4]

##### **▪ Echographie cardiaque**

L'échographie cardiaque a été réalisée chez 4 patients ;2 patients, CAS N 2 et 5 avaient un résultat anormal respectivement en faveur d'une HTA et cardiomyopathie dilatée a fraction d'éjection réduite. **Hazanov et al** avaient trouvé 50% en faveur d'une diminution de la fraction d'éjection de VG et **Lopez et al** avaient trouvé 49% en faveur d'une fibrillation auriculaire. [16,25]

- **Angioscanner**

Le diagnostic était posé par angioscanner dont une cause thrombotique, CAS N°1, 2, 3,4 et embolique CAS N°5. Deux cas, CAS N°4 et 5, étaient de découverte fortuite. Ces causes étaient responsables d'une sténose ou occlusion artérielle, aiguë ou chronique.

Cette donnée était superposable avec nos cas, CAS N°1, 2, 3,4 dont l'origine était thrombotique et sténosante qui par la suite responsable d'une HTA secondaire. Le diagnostic d'embolie de l'artère rénale a été posé dans le CAS N°5 sur la base d'une atteinte cardiaque associée à type de Thrombus intra-ventriculaire, sur Cardiomyopathie dilatée de MAEDOW. Dans la littérature, il est bien connu que les embolies proviennent généralement du cœur.[4,16,17,25,26]

L'atteinte artérielle droite était fréquente dans notre série, ce qui est contraire à l'étude de **Hazanov et al** qui avait trouvé 43 % à droite et 45% gauche. [25]

Dans nos cas, l'atteinte était tronculaire dans les CAS N°3, suivi des branches principales CAS N°4 et 5 et des branches segmentaires étaient fréquentes CAS N°

5. Certains patients avaient à la fois, une association d'atteinte tronculaire, branches et segmentaires. Cette observation était non superposable de celle de **Yoshida et al** et **Dusak et al** qui avaient trouvé une atteinte des segmentaires, suivi des atteintes des branches principales avec infarctus . [17,22]

L'incidence de l'infarctus rénal bilatérale est relativement plus élevée lorsque l'origine cardiaque était présente et de l'existence d'autre organe infarci. Dans nos cas, il s'agissait du CAS N°5. Cette observation est conforme aux données de la littérature et comparable aux observations de **Wrong et al**, et **Hazanov et al**. [25,26]

Dans une étude menée dans une institution, sur 33 patients, 16 (48 %) avaient une sténose bilatérale de l'artère rénale et 15 (45%) avaient une maladie intra rénale. [27]

Les anomalies de calibres de l'artère rénale de type de sténose courte focale ou multiple CAS N°1,4 et sténose longue CAS N°2, étaient observés. [18]

Ces patients avec les anomalies de calibre avaient tous une atrophie parenchymateuse associée.

De plus, les signes secondaires de la sténose artérielle tels que la dilatation post-sténotique étaient observés, CAS N°3. [5,28]

#### ▪ **Pronostic**

La suite la plus fréquente de l'infarctus rénal est la perte de la fonction rénale et l'hypertension persistante [1,4]. Dans notre étude, l'hypertension réno-vasculaire

était observée dans les CAS N°1,2 ,3. Un petit pourcentage aura besoin de dialyse, dans notre étude, il s'agissait du CAS N°2. Dans l'étude de **Hazanov et al** et celle de **Lopez et al** avaient trouvé respectivement 9,1% et 18 % dans leur série. [4,25]

- **Thérapeutique**

Notre étude de cas avait plusieurs contraintes sur le plan thérapeutique, la population étudiée ne disposait pas de protocoles de traitement standardisé.

Les options thérapeutiques décrites comprenaient une prise en charge conservatrice avec anticoagulation, thrombectomie chirurgicale, thrombolyse systémique et thrombolyse dirigée par cathéter. [4,16,29]

Des difficultés techniques et financières ont fait que nos patients n'ont pas bénéficié de certaines options thérapeutiques.



## **CONCLUSION**

Les SOTEAR sont une complication rare et redoutable pouvant survenir sur des artères saines ou pathologiques, nécessitant un diagnostic rapide pour la prévention de la perte rénale ou lésions rénales permanentes.

L'angioscanner joue un rôle important dans l'évaluation et la prise en charge de la maladie rénovasculaire et des manifestations secondaires de cette maladie.

Les atteintes thromboemboliques doivent être envisagées chez les personnes moins âgées, les patients souffrant de pathologies cardiaques et les sujets jeunes avec une HTA résistante. Une connaissance approfondie de l'anatomie vasculaire rénale et des variantes anatomiques courantes est essentielle lors de ces évaluations. C'est une entité sous diagnostiquée et nous suggérons qu'une étude multicentrique soit réalisée afin de déterminer l'incidence, la méthode optimale de diagnostic et le choix de traitement.

## **RECOMMANDATIONS**

Au terme de cette étude, nous recommandons :

### **A l'administration de l'hôpital**

- Remédier aux pannes techniques
- Mettre à jour les systèmes informatisés et assurer une maintenance régulière du scanner

### **Aux agents de santé :**

- Remplir rigoureusement les bulletins d'examen avec toutes les informations cliniques, biologiques nécessaire pour mieux adapter le protocole et faire une bonne analyse scanographique

### **A la population :**

- Faire une consultation spécialisée et un suivi régulier

## REFERENCES BIBLIOGRAPHIQUES

1. **Weber BR, Dieter RS.** Renal artery stenosis: epidemiology and treatment. *Int J Nephrol Renov Dis.* 13 mai 2014;7:169-81.
2. **Vasculaire SF de M,** vasc C des enseignants de médecine, Vasculaire CF de P. *Traité de médecine vasculaire. Tome 1: Principes de base, maladies artérielles. Illustrated édition.* Elsevier Masson; 2015. 744 p.
3. **Phan O, Burnier M, Waeber B.** Sténose de l'artère rénale : indications pour une revascularisation. *Rev Médicale Suisse.* 2008;4(170):1918-20, 1922-3.
4. **Lopez V, Glauser J.** A case of renal artery thrombosis with renal infarction. *J Emerg Trauma Shock.* 2010;3(3):302.
5. **Zhang HL, Sos TA, Winchester PA, Gao J, Prince MR.** Renal Artery Stenosis: Imaging Options, Pitfalls, and Concerns. *Prog Cardiovasc Dis.* nov 2009;52(3):209-19.
6. **Drake RL.** *Gray's anatomy for students.* 4th edition. Philadelphia, MO: Elsevier; 2019.
7. **Kamina P.** *Anatomie clinique.* 2e éd. Paris: Maloine; 2008p.
8. **Agur AMR, Grant JCB.** *Grant's atlas of anatomy.* 13th ed. Philadelphia: Wolters Kluwer Health/Lippincott Williams & Wilkins; 2013. 871 p.
9. **Netter FH.** *Atlas d'anatomie humaine.* 7e éd. Issy-les-Moulineaux: Elsevier Masson; 2019.
10. **Hélénon O,** éditeur. *Imagerie de l'appareil génito-urinaire.* 2e édition. Paris: Lavoisier Médecine-sciences; 2016.
11. **Martini F, Bartholomew EF.** *Essentials of anatomy & physiology.* Eighth edition. Hoboken: Pearson Education, Inc; 2020.
12. **Grenier N, Trillaud H.** Méthodes actuelles de diagnostic des sténoses artérielles rénales. *Rev Médecine Interne.* juin 2001;22(6):549-59.
13. **Cooper CJ, Murphy TP, Cutlip DE, Jamerson K, Henrich W, Reid DM, et al.** Stenting and Medical Therapy for Atherosclerotic Renal-Artery Stenosis. *N Engl J Med.* 2 janv 2014;370(1):13-22.
14. **Soulez G, Dubois J, Oliva VL.** Imagerie diagnostique et thérapeutique des artères rénales et de l'hypertension rénovasculaire. *EMC - Radiol Imag Médicale - Cardiovasc - Thorac - Cervicale.* janv 2007;2(1):1-19.
15. **Hélénon O, Bellin MF.** *Imagerie de l'appareil génito-urinaire: appareil urinaire, appareil génital masculin.* Paris: Médecine-sciences Flammarion; 2005.
16. **Silverberg D, Menes T, Rimon U, Salomon O, Halak M.** Acute renal artery occlusion: Presentation, treatment, and outcome. *J Vasc Surg.* oct 2016;64(4):1026-32.

17. **Dusak A, Eryilmaz NY, Gonen A, Hakyemez B, Dilek K, Erdogan C.** Diagnosis and endovascular treatment of acute thromboembolic renal artery occlusion presenting with abdominal pain. *J Thromb Thrombolysis*. 1 oct 2012;34(3):419-24.
18. **Salifu MO, Haria DM, Badero O, Aytug S, McFarlane SI.** Challenges in the diagnosis and management of renal artery stenosis. *Curr Hypertens Rep*. juin 2005;7(3):219-27.
19. **Myers KA, Clough A.** Comprendre l'écho-Doppler vasculaire. Issy-les-Moulineaux: Masson; 2007.
20. **Jk W, S W, T P, Je R, B S, Pr H, et al.** Aortoiliac and renal arteries: prospective intraindividual comparison of contrast-enhanced three-dimensional MR angiography and multi-detector row CT angiography. *Radiology*. mars 2003;226(3):798-811.
21. **Kawashima A, Sandler CM, Ernst RD, Tamm EP, Goldman SM, Fishman EK.** CT Evaluation of Renovascular Disease. *RadioGraphics*. sept 2000;20(5):1321-40.
22. **Yoshida T, Ikehara N, Miyabe H, Sakata S, Yajima K, Mukai S, et al.** Two Cases with Renal Infarction Diagnosed in the Early Course Using Contrast-Enhanced CT. *Hypertens Res*. 2004;27(7):523-6.
23. **Tafur-Soto JD, White CJ.** Renal Artery Stenosis. *Cardiol Clin*. févr 2015;33(1):59-73.
24. **Handous I, Hafi K, Ben Salem M, Ben Salah M, Hammouda M, Ltaief A, et al.** Thrombose des artères rénales : à propos de quatre cas. *Néphrologie Thérapeutique*. 1 sept 2020;16(5):319.
25. **Hazanov N, Somin M, Attali M, Beilinson N, Thaler M, Mouallem M, et al.** Acute Renal Embolism: Forty-Four Cases of Renal Infarction in Patients With Atrial Fibrillation. *Medicine (Baltimore)*. sept 2004;83(5):292.
26. **Wong WS, Moss AA, Federle MP, Cochran ST, London SS.** Renal infarction: CT diagnosis and correlation between CT findings and etiologies. *Radiology*. janv 1984;150(1):201-5.
27. **Tullus K, Roebuck DJ, McLaren CA, Marks SD.** Imaging in the evaluation of renovascular disease. *Pediatr Nephrol Berl Ger*. juin 2010;25(6):1049-56.
28. **Oz M, Hazirolan T, Turkbey B, Karaosmanoglu AD, Canyigit M, Peynircioglu B.** Ct angiography evaluation of the renal vascular pathologies: a pictorial review. *J Belg Soc Radiol*. 4 mai 2010;93(5):252.
29. **Lessman RK.** Renal Artery Embolism: Clinical Features and Long-Term Follow-up of 17 Cases. *Ann Intern Med*. 1 oct 1978;89(4):477.

## FICHES SIGNALÉTIQUES

**Nom / Prénom :** Camara Nagnoumaguè

**Adresse téléphonique :** +22373376619

**Adresse mail :** n.camara7337@gmail.com

**Titre :** Angio-TDM dans les sténoses et occlusions thromboemboliques de l'artère rénale à propos de 5 cas au CHUME Luxembourg

**Année universitaire :** 2022-2023

**Ville de soutenance :** Bamako ; Pays d'origine Mali

**Lieu de dépôt :** Bibliothèque de la Faculté de Médecine et D'Odontostomatologie et de la faculté de pharmacie FMOS.

**Secteurs d'intérêt :** service d'imagerie médicale du CHU mère-enfant le Luxembourg

### Introduction

Les sténose et occlusions thromboemboliques de l'artère rénale sont en générale des complications soit d'une pathologie préexistante sur l'artère dont l'évolution se fait vers une perte de la fonction rénale progressives, soit sur une artère saine. Nous rapportons 5 cas diagnostiqués par Angio-TDM au service d'imagerie médicale au CHUME le Luxembourg.

### Objectifs :

Déterminé l'apport de l'angio-TDM dans la prise en charge des sténose et occlusion thrombo-emboliques de l'artère rénale au service d'imagerie médicale du C.H.U.ME le Luxembourg.

### Observations :

Ce travail a consisté à rapporter 5 cas cliniques recensés sur une durée allant du 07/11/2023 au 07/04/2024. L'âge variait de 17 à 40 ans et la prédominance était féminine (1H/4F). Trois patients sur cinq ont été adressés par le service de chirurgie cardio-vasculaire dont 2 patients pour HTA juvénile, un cas de découverte fortuite suite à une ischémie du membre inférieur gauche, une patiente par le service de néphrologie pour HTA maligne et une patiente par le service de cardiologie. L'angio-TDM rénale a été réalisée chez tous les patients. Le diagnostic de thrombose été posé chez 4 patients et une embolie chez une patiente. L'atrophie rénale était le type d'atteinte parenchymateuse la plus observée suivie d'un infarctus. Nous avons noté également d'autres pathologies vasculaires associés chez 3 patients.

### Conclusion

Les sténose et occlusions thromboemboliques de l'artère rénale sont des urgences diagnostiques nécessitant une prise en charge médicale immédiate. Elles sont surtout sous-diagnostiquées. L'angio-TDM rénale est un moyen d'imagerie permettant une précision diagnostique.

**MOTS CLES :** Angioscanner, sténose, occlusion, thrombose, embolie, artère rénale